Hc 1.76

R51243

Digitized by the Internet Archive
in 2015

https://archive.org/details/b21990311

Über

subphrenische Abscesse.

Von

Prof. Karl Maydl,

Vorstand der böhm. chirurg. Klinik in Prag.

Mit 8 Tafeln in Heliogravure und 12 Figuren im Texte.

ROYAL COLLEGE OF PHYSICIANS, EDINR. LIBRARY.

WIEN.

VERLAG VON JOSEF ŠAFÁŘ.

1894.

Alle Rechte vorbehalten.

Über subphrenische Abscesse.

Perigastrischer Abscess (Barlow-Fenwick).
Perigastritis (Albers).
Faux pneumothorax (Cossy).
Localisirter Tympanites (Bouchaud).
Perihepatitis supp. [avec abscès fétide] (Rigal).
Subphrenischer Abscess,
hypophrenischer Abscess,
subdiaphragmatischer Abscess,
suprahepatischer Abscess (Bernheim).
Pneumoperforative Peritonitis (Sänger).
Subperitonitis (Sänger).
Subphrenisches Empyem.
Abscès hépatopéritonéal (Féréol).
Empyema hypophrenicum (Nowack).
Pyopneumothorax subphrenicus (Leyden).

Inhalts-Verzeichnis.

		Seite
Einleitung		1
Historischer Abriss		3
Topographie		10
Pathologische Anatomie		19
Diagnose		46
Prognose		57
Beobachtungen:		
I. Gruppe. Ursprung:	Stomachal	69
II. „ „	Intestinal	115
III. „ „	Perityphlitisch	141
IV. „ „	Echinokokken	166
V. „ „	Subcutane Traumen	187
VI. „ „	Cholangioitisch	214
VII. „ „	Perinephritisch	244
VIII. „ „	Metastatisch	262
IX. „ „	Wunden des subphrenischen Raumes	281
X. „ „	Verschieden (und fraglich)	289
XI. „ „	Costal	308
XII. „ „	Thorakal	314
Verlauf		330
Therapie		339

Verzeichnis

der in dieser Abhandlung benützten Fälle.

a) Fälle, ätiologisch geordnet.

		Zahl
I. Gruppe:	Magen-Duodenum	35
II. „	Darm	13
III. „	Pericöcal	25
IV. „	Echinokokken	17
V. „	Subcutane Traumen	18
VI. „	Gallengänge	20
VII. „	Perinephritis	11
VIII. „	Offene Verletzungen	6
IX. „	Metastatische Abscesse	11
X. „	Varia	11
XI. „	Caries costalis	3
XII. „	Thorakal	9
	Summa	179

I. Gruppe: Magen . . . . . Seite 69.

1. Leyden.
2. Idem.
3. Sänger.
4. Idem.
5. Levison.
6. Hughlings-Jackson.
7. Aufrecht.
8. Heubner.
9. Juliusberger.
10. Hallin.
11. Eisenlohr.
12. Albers.
13. Hilton-Fagge.
14. Idem.
15. Rigal.
16. Bristowe.
17. Glaser.
18. Maydl.
19. Neusser.
20. Bossi.
21. Barlow.
22. Wintrich.
23. Nowack.
24. Idem.
25. Nowack.
26. Idem.
27. Idem.
28. Idem.
29. Idem.
30. Idem.
31. Senator.
32. Scheurlen.
33. Idem.
34. Debove-Rémond.
35. Rendu.

II. Gruppe: Intestinal . . . . . Seite 115.

1. Bouchaud.
2. Pfuhl.
3. Leyden.
4. Chauffard.
5. Fischer Fr.
6. Blocq.
7. C. E. E. Hoffmann.
8. Magnan.
9. Williams.
10. Muselier.
11. Nowack.
12. Pusinelli.
13. Falkenhain.

III. Gruppe: Pericöcal . . . . . Seite 141.

1. Herrlich.
2. Cossy.
3. Idem.
4. Duchek.
5. Bruzelius & Key.
6. Bernheim.
7. Jaffé.
8. Lee.
9. Körte.
10. Körte.
11. Idem.
12. Idem.
13. Idem.
14. Idem.
15. Eisenlohr.
16. Bamberger.
17. Idem.
18. Lannelongue.
19. Starcke.
20. Pätsch.
21. Audouard.
22. Lauenstein.
23. Grünbaum.
24. Nowack.
25. Körte.

IV. Gruppe: Echinokokken . . . . . Seite 166.

1. Genzmer.
2. Schede.
3. Herrlich.
4. Godlee.
5. Idem.
6. Bülau.
7. Cayla.
8. Segond.
9. Idem.
10. Maydl.
11. Maunoury.
12. Krausse.
13. Maunoury.
14. Maydl.
15. Seligsohn.
16. Krausse.
17. Maydl.

V. Gruppe: Subcutane Traumen gegen Unterl. . Seite 187.

1. Maydl.
2. Fenwick.
3. Idem.
4. Tillmanns
5. Plinatus.
6. Sänger.
7. Hughes.
8. Maydl.
9. Idem.
10. Jaffé.
11. Bonnemaison.
12. Hilton-Fagge.
13. Adams.
14. Loewer.
15. Weitenweber.
16. Wilks.
17. Rebellionskrieg.
18. Idem.

VI. Gruppe: Cholangioitisch . . . . . Seite 214.

1. Leyden.
2. Cayley.
3. Dreschfeldt.
4. Körte.
5. Viollet.
6. Deschamps.
7. Idem.
8. Deschamps.
9. Idem.
10. Cruveilhier.
11. Bercioux.
12. Archambault.
13. Husson.
14. Legg.
15. Pasturaud.
16. Nowack.
17. Idem.
18. Maydl.
19. Hutinel.
20. Nobili.

VII. Gruppe: Perinephritisch . . . . . Seite 244.

1. Nieden.
2. Idem.
3. Rayer.
4. Hallé.
5. Colin.
6. Smith.
7. Hermann.
8. Coco.
9. Lecygne.
10. Panas.
11. Nowack.

VIII. Gruppe: Metastatische Abscesse . . . Seite 262.

1. Maydl.
2. Herrlich.
3. Hilton-Fagge.
4. Ed. Bruen.
5. Waters.
6. Rouis.
7. Waters.
8. Féréol.
9. Schwarz.
10. Nowack.
11. Jahn.

IX. Gruppe: Schüsse und circumscripte Verletzungen Seite 281.

1. Rénard.
2. Bopp.
3. Weichselbaum.
4. Maydl.
5. Simon.
6. Stoll.

X. Gruppe: Varia . . . . . Seite 289.

1. Schenk.
2. Coyne.
3. Rendu.
4. Grünbaum.
5. Nowack.
6. Idem.
7. Idem.
8. Idem.
9. Nowack.
10. Maydl.
11. Murchison.

XI. Gruppe: Caries der Rippen . . . . Seite 308.

1. Lannelongue.
2. Maydl.
3. Maydl.

XII. Gruppe: Thorakal . . . . . Seite 314.

1. Laveran.
2. Gähde.
3. Hilton-Fagge.
4. Bernheim.
5. Maydl.
6. Idem.
7. Maydl.
8. Meltzer.
9. Gubler.

b) Fälle, alphabetisch geordnet.

Adams: Subct. Verletzungen 13.
Albers: Magen 12.
Archambauldt: Gallenbl. 12.
Audouard: Pericöcal 21.
Aufrecht: Magen 7.

Bamberger: Cöcal 17.
Idem. Ibid. 16.
Barlow: Magen 21.
Bercioux: Gallenbl 11.
Bernheim: Thorakal 4.
Idem. Cöcal 6.
Block: Darm 6.
Bonnemaison: Subcut. Traum. 11.
Bopp: Offene Verletzung 2.
Bossi: Magen 20.
Bouchaud: Darm 1.
Bristowe: Magen 16.
Bruen: Hepatal 4.
Bruzelius & Key: Cöcal 5.
Bülau: Echin. 6.

Cayla: Echin. 7.
Cayley: Gallenbl. 2.
Chauffard: Darm 5.
Coco: Perinephr. 10.
Colin: Perinephr. 6.
Cossy: Cöcal 2.
Idem. Ibid. 3.
Coyne: Varia 2.
Cruveilhier: Gallenbl. 10.

Debove & Rémond: Magen 34.
Deschamps: Gallenbl. 6.
Idem. Ibidem. 7.
Idem. Ibidem. 8.
Idem. Ibidem. 9.
Dreschfeldt: Gallenbl. 3.
Duchek: Cöcal 4.

Eisenlohr: Cöcal 15.
Idem. Magen 11.

Falkenhain: Intest. 13.
Fenwick: Subc. Traum. 2.
Idem. Ibidem. 3.
Féréol: Hepatal 8.
Fischer: Darm 4.

Gähde: Thorakal 2.
Genzmer: Echin. 1.
Glaser: Magen 17.
Godlee: Echin. 4.
Idem. Ibid. 5.
Grünbaum: Pericöcal 23.
Idem. Varia 4.
Gubler: Thorakal 9.

Hallé: Perinephr. 5.
Hallin: Magen 10.
Hermann: Perinephr. 8.
Herrlich: Cöcal 1.
Idem. Echin. 3.

Herrlich: Hepatal 2.
Heubner: Magen 8.
Hilton-Fagge: Diff. Traum. 12.
Idem. Hepatal 3.
Idem. Magen 13.
Idem. Ibid. 14.
Idem. Thorakal 3.
Hoffmann: Darm 7.
Hughes: Diff. Traum 7.
Hughlings-Jackson: Magen 6.
Husson: Gallenbl. 13.
Hutinel: Gallenwege 19.

Jaffé: Cöcal 7.
Idem. Diff. Traum. 10.
Jahn: (Met. Absc.) Hepatal 11.
Juliusberger: Magen 9.

Körte: Gallenbl. 4.
Idem. Cöcal 9.
Idem. Ibid. 10.
Idem. Ibid. 11.
Idem. Ibid. 12.
Idem. Ibid. 13.
Idem. Ibid. 14.
Idem. Perityphl. 25
Krausse: Echinok. 12.
Idem. Ibidem. 16.

Lannelongue: Cöcal 18.
Idem. Costal 1.
Lauenstein: Pericöcal 22.
Laveran: Thorakal 1.
Lec & Murphy: Cöcal 8.
Lecygne: Perinephr. 11.
Legg: Gallenbl. 14.
Levison: Magen 5.
Leyden: Darm 3.
Idem. Gallenbl. 1.
Idem. Magen 1.
Idem. Ibid. 2.
Loewer: Subcut. Verletzungen 14.

Magnan: Darm 8.
Maunoury: Echinok. 11.
Idem. Ibidem. 13.
Maydl: Costal 2.
Idem. Ibid. 3.
Idem Subcut. Traum. 1.
Idem. Ibidem. 8.
Idem. Ibidem. 9.
Idem. Echinok. 10.
Idem. Ibidem. 14.
Maydl: Echinok. 17.
Idem. Gallenbl. 18.
Idem. Hepatal 1.
Idem. Magen 18.
Idem. Offene Verletzung 4.
Idem. Tkorakal 5.
Idem. Ibidem. 6.
Idem. Ibidem. 7.
Idem. Varia 10.
Meltzer: Thorakal 8.
Murchison: Varia 11.
Muselier: Darm 10.

Neusser: Magen 19.
Nieden: Perinephr. 1.
Idem. Ibidem. 2.
Nobili: Galleng. 20.
Nowack: Gallenbl. 16.
Idem. Ibidem. 17.
Idem. Hepatal 10.
Idem. Intestinal 11.
Idem. Ibidem. 23.
Idem. Ibidem. 24.
Idem. Ibidem. 25.
Idem. Ibidem. 26.
Idem. Ibidem. 27.
Idem. Ibidem. 28.
Idem. Ibidem. 29.
Idem. Ibidem. 30.
Idem. Pericöcal 24.
Idem. Perinephr. 13.
Idem. Varia 5.
Idem. Ibid. 6.
Idem. Ibid. 7.
Idem. Ibid. 8.
Idem. Ibid. 9.

Panas: Perinephr. 12.
Pasturaud: Gallenbl. 15.
Pätsch: Pericöcal 20.
Pfuhl: Darm 2.
Plinatus: Diff. Traumen 5.
Pusinelli: Intest. 12.

Rayer: Perinephr. 3.
Rebellionskrieg: Subcut. Verletzg. 17.
Idem. Ibidem. 18.
Rénard: Offene Verletzg. 1.
Rendu: Magen 35.
Idem. Varia 3.
Rigal: Magen 15.
Rouis: Hepatal 6.

Sänger: Subcut. Traum. 6.
Idem. Magen 3.
Idem. Ibid. 4.
Schede: Echin. 2.
Schenk: Varia 1.
Scheurlen: Magen 32.
Idem. Ibid. 33.
Schwarz: Hepatal 9.
Segond: Echin. 8.
Idem. Ibid. 9.
Seligsohn: Echin. 15.
Senator: Magen 31.
Simon: Offene Traum. 5.
Smith: Perinephr. 7.
Starcke: Pericöc. 19.
Stoll: Offene Verletzg. 6.
Tillmanns: Subcut. Traum. 4.
Violet: Gallenbl. 5.
Waters: Hepatal 5.
Idem. Ibidem. 7.
Weichselbaum: Offene Verletzg. 3.
Weitenweber: Subcut. Verletzg. 15.
Wilks: Subcut. Verletzg. 16.
Williams: Darm 9.
Wintrich: Magen 22.

Literatur-Angaben

über Fälle, die aus mannigfachen Gründen in dieser Abhandlung nicht mitbenützt werden konnten, und über Publicationen, welche mit dem in dieser Schrift abgehandelten Gegenstande in näherer Beziehung stehen.

Barkely. Lancet. Jahrg. 4. 1863.
Abscess in der r. Niere, Verwachsungen von Leber und Diaphragma mit Empyem und Abscess derselben Seite.

Beauvais. Bull. de la soc. anat. de Paris. 1844. Vol. XIX. p. 147.
Empyem bei einem Tuberculösen, verursacht durch Perforation einer zwischen Leber und Diaphragma gelegenen Hydatidencyste.

v. Bergmann. Über Nierenexstirpation. Dtsch. med. Wochenschr. 1885. p. 768. Berl. klin. Wochenschr. 1885. p. 46.

Bowditch. Med. and surg. Report of the Boston City Hospital. 1870.
Abscess im unteren Lungenlappen, mittelst einer Diaphragmalöffnung mit einem Abscess über und hinter der Niere communicirend, obere Hälfte derselben umspülend.

Fountain. North Amer. med. chir. Review III. 5. p. 854.

Gall. Lancet. Jahrg. 4. 1863.
Fall von Abscess innerhalb der Nierenkapsel in der adhärenten Lunge; unter Erweichung, doch nicht Perforation, einen gangränösen Abscess verursachend.

Habersohn. Guy's Hosp. Rep. III. 1855. (Schmidt's Jahrb. Bd. 91. p. 41.)

Hayden. Dublin Journal of med. Sciences. Vol. XVII. 1869. p. 225.
Fall von Perforation eines Empyems durchs Diaphragma und rechte Hypochondrium. Hier ein fluctuirender Abscess, Leber nach abwärts, Herz aufwärts verlagert.

Hösslin. Münch. med. Wochenschr. 1887. 3.

Jaccoud. Clinique Pitié 1885. p. 235.

Kijewski Fr. O ropniach podprzeponowych. Gazeta lekarska. T. XIV. 1894. Nr. 1. (6 Fälle.) — Bei diesem citirt:
Biegański. Przyczynek do różniczkowege rozpoznawania ropni podprzeponowych. Medycyna Nr. 26. i 27. 1893.
Bruner. Przypadek ropnia podprzeponowego, oraz o ropniu i otoku ropnopowietrznym podprzeponowym w ogóle. Medycyna Nr. 6 i 7. 1893.
Ehrlich. Ropień wątroby z następczym ropniem podprzeponowym. Medycyna Nr. 9. 1893.
Jawdyński. Sitzung des Towarzystwo Lekarskie Warszawskie 25. czerwca 1889. (2 Fälle.)

Jundziłł. Demonstration von 2 Fällen durch Dr. Kohan in den Berichten des Towarzystwo Lekarskie Wileńskie 1891.

Matlakowski. Przypadek ropnia podprzeponowego. Nowiny lekarskie 1889.

Martini. Schmidt's Jahrb. 1864. Vol. CXXIV. p. 93.

Fall von Pyelonephritis in die Pleura perforirt. — In Schmidt's Jahrb. 1865 sind unter 12 Fällen von perinephritischen Abscessen 5 als in die Pleura perforirt angeführt.

Noble. Congenital mesent. disease and subdiaphr. abscess. Amer. journ. of med. sciences 1889. p. 29.

Owen Rees. Lancet. Jahrg. 4. 1863.

Abscess in der Niere verursachte Pneumonie in der Basis der l. Lunge.

Tilling. St. Petersburger med. Wochenschr. 1882. p. 85.

Vanlair. Cotribution à l'étude des abscès sous-diaphragm. gazeux. Revue de méd. XIII. année. Nr. 7. — Bei ihm sind citirt:

Barton. Case of gastric ulcer, symptoms of perforation-peritonitis; abscess bursting inte bowel. Clin. soc. Transact. Vol. XXIII. 1890. p. 191.

Berner. Peritonitis suppurativa. Spontan Ruptur-Helbredelse. Norsk Magaz. for Lägevid. 1878. p. 598.

Budin et Regnard. Bull. de la Soc. anat. 1854.

Dickinson and Ewart. Two cases of perforating ulcer of the stomach etc. The Lancet 1891. Nr. 7.

Eigner. Über Pyopneumoth. subphr. nebst einem Fall desselben. Med. chir. Centralblatt 1886. Nr. 34.

Goodhart. Three cases of peritoneal abscess in children. Brit. med. Journ. 1883. p. 775.

Haverbeck. Beiträge zu Pyopneumothorax subphren. Inaug-Diss. Berlin 1892.

Larsen et Winge. Typhlitis. Norsk Magaz. for Lägevidensk. 1880. p. 95, 110.

Lenoir. Perforation de l'estomac, gengrène de la rate. abscès périsplénigue. Bull de la soc. anat. 1890. p. 248.

Liermann. Zur Casuistik der subphren. Abscesse nach Ulcus perfor. ventr. Dtsch. med. Wochenschr. 1892. p. 163.

Martin P. Du pyothorax sous-phrénique. Thèse de Paris 1892.

Mason. Three cases of subdiaphragm. abscess. Boston med. and surg. journ. 1889. Vol. CXXI. p. 449.

Moritz. Ein Fall von Pyopneumothorax subphrenicus. Petersb. med. Wochenschrift 1882. 1.

Penrose and Lee Dickinson. Cases of abscess beneath the diaphragm. in connection with perforating gastric ulcer. Clin. Society 13. january 1893. Discuss. von Spencer und West.

Romme. La laparotomie dans les ulcères perforès de l'estomac. Tribune méd. 1893. Nr. 4, p. 27.

Thiroloix. Bull. de la soc. anat. de Paris 1891.

Tordens. Un cas de péricolite primitive. Journ. de méd. de Bruxelles 1890. p. 617.

Zehnder. Subphrenischer Abscess. Münch. med. Wochenschr. 1890. Nr. 18.

W. White. The relations of subdiaphragmatic abscess to the thoracic viscera, with three illustrative cases, the british med. journal. 1890. I. 1002.

1. Fall: Genas, unsicher.

2. Fall: Secirt. perinephritischer Abscess; operirt, Tod am 10. Tage. Section zeigte eine Verbreitung gegen die Leber, aber von diaphragmatischem Abscess keine Erwähnung.

3. Fall: Pyelonephritis supp.; links Gang vom perinephr. Abscess in die Pleura.

Einleitung.

Die vorliegende Abhandlung bildet eine, seit längerer Zeit angekündigte Fortsetzung meiner Monographie „Über den Echinokokkus der Pleura und die ihn vortäuschenden Localisationen derselben Krankheit.“ Sie steht mit ihr insoferne in einem engeren Zusammenhange, als die Erörterung der subdiaphragmatischen Echinokokken, besonders der vereiterten oder verjauchten Abart derselben, die Diagnostik der subphrenischen Abscesse heranzuziehen gebot; andererseits — wie man aus dem Folgenden ersehen wird — ein nicht geringer Theil der Eiteransammlungen unter dem Zwerchfell aus Echinokokken hervorgeht.

Sowohl die bereits in der citirten Publication näher angeführten zwei Beobachtungen von subphrenischen Abscessen — einmal mit, einmal ohne Perforation in die Pleura — als einige andere Fälle von subdiaphragmatischen Eiteransammlungen, gerade der seltensten Art, veranlassten mich, das Krankheitsbild nach allen Richtungen zu verarbeiten, vor allem allerdings der Leistungsfähigkeit der von mir betriebenen Specialkunst, der Chirurgie, den gedachten Affectionen gegenüber nachzugehen. Es geschah dies allerdings anfangs nur zu meiner Belehrung. Da ich aber ersah, je mehr ich in das Thema eindrang, dass ich es hier mit einem überhaupt stiefmütterlich bebauten Gebiete zu thun hatte, so entschloss ich mich, die Resultate meiner Nachforschungen in Form vorliegenden Heftes der Öffentlichkeit zu übergeben. Möge dasselbe zu Nutz und Frommen aller an dieser, manchmal recht dunklen und früher meist tödtlichen Affection Leidenden geschrieben worden sein, und ihnen der Fortschritt in unserem Wissen und Können so zugute kommen, wie er uns — und zwar besonders uns Chirurgen — den Betrieb unserer Wissenschaft und Kunst zur beständigen Quelle von Freude und Befriedigung werden lässt!

Historischer Abriss.

Über subphrenische Abscesse (und über Pyopneumothorax subphrenicus) sprechen wir erst, seit Leyden[1]) 1880 seinen Artikel über diese Affectionen in der „Zeitschrift für klin. Medicin“ erscheinen liess. Er verstand darunter „grosse, mit Luft und Eiter gefüllte Höhlen unterhalb des Zwerchfells, doch so, dass sie in den Thoraxraum mehr oder minder hoch hinaufragen und eclatante physikalische Symptome ergeben, welche denen des wahren Pyopneumothorax sehr ähnlich und wiederholt damit verwechselt worden sind.“

Der erste Fall jener Reihe von Erfahrungen, auf Grund derer Leyden seine Diagnostik dieser Affectionen formulirte, wurde eigentlich schon im Jahre 1877 von Leyden's Assistenten, Pfuhl,[2]) veröffentlicht.

Pfuhl hat in der Literatur nur 2 Fälle vorgefunden (Wintrich, Sturges), welche seinem Falle zwar nicht vollkommen, aber doch einigermaßen ähnlich waren. Leyden selbst fügte seiner Publication weitere hergehörige Beobachtungen bei, welche bereits in der Literatur niedergelegt waren (Needon, Lebert, und aus der Zeit nach 1877 jene von Levisohn, Bernheim, Sänger [3 Fälle]), ausserdem 3 neue, eigene Fälle.

Eiteransammlungen unter dem Zwerchfell waren allerdings schon früher als überraschendes Ereignis bei Operationen oder als zufälliger Befund bei Sectionen gemeldet worden. So wies ich bereits in meinem Aufsatze über Echinokokkus der Pleura vor allem auf den von Genzmer veröffentlichten Fall Volkmann's[3]) hin, in welchem ein in die Pleura vorragender verjauchender Leberechinokokkus operirt wurde. Man machte eine Rippenresection, eröffnete die Pleurahöhle, incidirte das Zwerchfell und die Höhle, extrahirte sofort die durch die septische Entzündung bereits gelöste Mutterblase, worauf nach 18 Wochen völlige Heilung eintrat.

---

[1]) Zeitschrift für klin. Med. Bd. I. 1886. pag. 320.

[2]) Berl. klin. Wochenschrift 1877. Nr. 5.

[3]) Verhandlungen der Deutsch. Ges. f. Chir. Bd. VIII. 1879. pag. 19.

Auch Neisser[1]) hatte nebst Beibringung einiger einschlägiger Sectionsbefunde dieselben Erkrankungen im Auge, als er, die Diagnose des Leberechinokokkus besprechend, schreibt: „Vor Verwechslung mit abgesackten Exsudaten, die zwischen Zwerchfell und Leber liegen, muss die genaue Kenntnis des Verlaufes schützen, da jene sich nur nach einer allgemeinen Peritonitis, nach ulcerativen Processen in benachbarten Organen, Caries der Rippen, der Wirbel etc. finden."

Es ist nicht zu bestreiten, dass die Diagnostik der in Frage stehenden Affection durch Leyden in einer für den Internisten und sonach auch für den Chirurgen ausschlaggebenden Weise festgestellt wurde, und dieses Verdienst soll ihm auch mit Anerkennung stets gewahrt bleiben. Doch soll in dieser historischen Skizze der Lehre von den subphrenischen Abscessen auch nicht aller Jener vergessen werden, welche sich in gleicher, d. h. diagnostischer Richtung mit der uns interessirenden Krankheit beschäftigt haben, wie Leyden.

Aufmerksam wurden wir darauf in erster Linie durch die für uns ungemein wertvolle Publication Tillmanns'[2]) gemacht, welcher an einen ebenfalls einschlägigen Fall von subphrenischem Abscess ein sehr genaues Literaturverzeichnis anschliesst. In demselben wird eine Abhandlung von Cossy[3]) angeführt, welche den Titel: „Sur le pneumothorax engendré par de gaz provenant du tube digestif" führt, also ähnliche Affectionen behandelt wie Tillmanns in seinem Aufsatze „Über die Communicationen des Magen-Darmcanals mit der Brusthöhle." Derselbe (Cossy) unterscheidet einen Pneumothorax als Folge 1. einer Oesophagus-Perforation, 2. einer Magenperforation, und 3. Darmperforation. Die Gasansammlung kann nach demselben Autor gelagert sein 1. in der Pleurahöhle selbst, 2. — wie zwei Beobachtungen Cossy's selbst lehren — in dem Raume zwischen der Brustwand und der abgehobenen Pleura, und 3. in der oberen Partie des Bauchraumes. Diesen letzteren Befund schlägt Cossy vor „den falschen Pneumothorax" zu nennen. Dies ist also ein äquiparirender und in gewisser Richtung bezeichnenderer Terminus als Leyden's Pneumothorax subphrenicus. Die nähere Beschreibung fordert bei einem „faux pneumothorax" die Abwesenheit einer Perforation des Diaphragmas voraus. „Die vom Darme herstammenden Gase (für Magenperforationen wird derartiges nicht angeführt) sammeln sich im oberen Theile des Abdomens an, in einer Höhle, welche durch falsche Membranen, erzeugt durch eine Peritonitis, begrenzt ist, und geben Anlass zu Symptomen eines Pneumothorax."

Weiter äussert er sich wie folgt: „Die Beobachtungen eines Pneumothorax, als Folge einer Darmruptur, ohne Lungenperforation sind

[1]) Die Echinokokkenkrankheit. Berlin 1877.

[2]) Arch. f. klin. Chirurgie. Bd. XXVII. 1882. pag. 103.

[3]) Arch. géner. de médec. 1879. Vol. II. pag. 526.

äusserst selten. Wir kennen hievon nur vier Beispiele. In zwei davon handelt es sich um das, was wir den „falschen Pneumothorax“ benannt haben. Die eine stammt von J. B. Bouchaud und wurde in den Bulletins de la société anatomique (1862) veröffentlicht. Sie trägt den Titel: „Spontane Perforation des Duodenums; consecutive Peritonitis mit localisirter Tympanites auf der oberen Leberfläche mit allen Zeichen eines Pneumothorax.“ In den anderen drei handelt es sich 1. um eine Perforation des Appendix vermicularis, gefolgt von „einem Abscess mit Luftgehalt, zwischen dem Diaphragma und Leber gelegen“ (Dr. Eisenlohr, Berlin, Gaz. méd. de Paris 1877, pag. 554). In den anderen zwei, dem Autor (Cossy) angehörigen Beobachtungen handelte es sich um einen „wahren Pneumothorax nach Cöcumperforationen.“

Wir hätten also auf die Beobachtung Bouchaud's zurückzugreifen, wenn wir den ersten genauer beschriebenen Fall eines subphrenischen Abscesses (mit Gas- oder Luftbeimischung) anführen wollten. Dieses gewissermassen historischen Wertes halber sei die Beobachtung hier im Auszuge mitgetheilt.

Derselbe fasst seine Beobachtungen in folgende Worte zusammen: „Man kann daher diese Beobachtung dahin resumiren: Ein Geschwürsprocess, analog demjenigen, den man häufig genug im Magen vorfindet, verläuft in dem ersten Antheile des Duodenums, langsam und fast ohne functionelle Störungen. Er bedingt Adhärenzen, welche das Geschwür decken, und im gegebenen Augenblick, ohne dass man hievon eine Ursache wüsste, zerreissend, Anstoss zu einer Peritonitis geben. Dieselbe — ohne Zweifel infolge der engen Communication und des spärlichen Ergusses — hat nicht die gewöhnliche Erscheinungsweise, welche sie charakterisirt, sondern scheint sich zu begrenzen und zur Heilung zu neigen. Thatsächlich war es nach einer bemerkenswerten Besserung des Kranken gestattet zu glauben, dass sie geheilt wäre und sich nicht generalisirt hätte, wenn die Pflege fortgesetzt worden wäre und keine Unklugheiten begangen worden wären. Gas scheint sich gleich in den ersten Tagen im oberen Theile der Bauchhöhle angesammelt zu haben und gab Veranlassung, an einen Pneumothorax zu glauben. Man muss sich fragen, wenn man die Gewalt, deren es benöthigt hat, um die Leber nach abwärts und die, besonders das Diaphragma mit der Lunge nach aufwärts zu verschieben, mit der Schwäche der Darmcontractionen vergleicht, ob die Gase zur Gänze aus dem Darm herstammten oder ob sich ein Theil davon in der serösen Höhle entwickelt hatte.

Aber das interessanteste Factum ist das Vorhandensein aller Zeichen eines Pneumothorax mit geschlossener Höhle etc.

Also zu gleicher Zeit wurde von Pfuhl aus der Leyden'schen Klinik der erste klinisch diagnosticirte Fall benützt, um die Affection mit einem Terminus, Pneumopyothorax subphrenicus, gegen eine ähnliche,

leicht zu verwechselnde Krankheit zu charakterisiren, als in Frankreich von Cossy zu demselben Zwecke der Name „falscher Pneumothorax“ vorgeschlagen wurde. Das Material Cossy's ist ein durchaus verschiedenes, doch weniger zahlreiches als das von Leyden seiner Abhandlung zugrunde gelegtes, wiewohl man nicht behaupten kann, dass jeder der Autoren nur Beobachtungen seiner Landsleute zur Begründung seiner Anschauungen herangezogen hätte. Doch haben auch diese beiden Autoren nicht das sämmtliche bis 1879—1880 in der Literatur niedergelegte Beobachtungsmaterial gekannt, wie das in diesem Buche beigebrachte Verzeichnis der Fälle lehrt. Die historische Genauigkeit erfordert es, an dieser Stelle alle jene Autoren rühmend hervorzuheben, welche — wenn auch ungehört, und auch später lange unbeachtet — an dem Ausbaue des interessanten Krankheitsbildes, welches wir hier abhandeln, werkthätig betheiligt waren. Aus diesem Grunde ist vor allem der Fall Rigal[1]) 1874 zu nennen, in welchem schon hart an der richtigen Diagnose einer subphrenischen Lufteiteransammlung gestreift wurde. „Man erschloss nämlich am 16. Tage der Erkrankung die Anwesenheit eines Hydropneumothorax, bei welchem die Flüssigkeits- und Gasansammlung eine Höhle einnähme, welche zwischen der unteren Lungenfläche und dem Diaphragma gelegen wäre, während pleurale Adhäsionen diese Höhle auf den Seiten umschliessen und die Lunge im Contact mit der Rippenwand erhalten würden.“

In diesem Falle wurde auch die richtige Lage des lufthaltigen Abscesses sichergestellt, allerdings aber erst während des zur Heilung unternommenen operativen Eingriffes, — einer Durchätzung mittels Wiener Pasta. — „Man konnte durch die gemachte Öffnung die convexe Leberfläche, die untere Fläche des Diaphragma und durch das Centrum desselben das Herz in der Hand schlagen fühlen.“

Deshalb überschrieb schon Rigal im Jahre 1874 seinen Artikel wie folgt: Note sur un cas de périhépatite suppurée primitive, avec formation d'un énorme abscès fétide entre la face inférieure du diaphragme et la face supérieure du foie, et ayant donné lieu à tous les signes d'un hydropneumothorax.

Im Jahre 1889 wies S. Fenwick in seinen „clinical lectures on some obscure diseases of the abdomen“ (London, Churchill) darauf hin, dass man im Gedächtnisse behalten müsse, dass Abscesse, welche mit dem Magen in Verbindung stehen, gewöhnlich sowohl Luft als Flüssigkeit enthalten und daher in einem ähnlichen Zustande sich befinden, wie die Pleura, welche Sitz eines Pneumothorax ist. Folgerichtig können also Schallerscheinungen, wie amphorisches Athmen, metallisches Klingen, und Plätschern bei Erschütterung, welche gewöhnlich als die charakteristischen Zeichen des letzteren gelten, auch unter den ersteren

[1]) Bulletin de la soc. méd. des Hôpit. 1874.

Bedingungen sich darbieten. Dies habe zuerst Dr. Barlow und Dr. Wilks im Jahre 1845 in einem publicirten Falle hervorgehoben und diese Beobachtungen wurden seither durch viele andere Forscher bestätigt.

Wenn wir diesen Fall nachsehen (London gaz. mai 1845, pag. 13), so wird darin mitgetheilt, „dass Barlow trotz der evidenten Zeichen eines Pyopneumothorax behauptete, dass sich die stethoskopischen Erscheinungen alle in der subdiaphragmatischen Region abspielten, und berief sich auf einen Fall, in dem er einen perforirten Magen mit einem grossen peritonealen Abscess communiciren gesehen hatte."

Die Section bestätigte die Diagnose: Es war ein typischer linksseitiger intraperitonealer subphrenischer Abscess mit Gasbeimischung nach einer doppelten Perforation des Magens mit einer seropurulenten Pleuritis ohne Communication mit dem Abscess.

Zum Schlusse wird erwähnt, „Barlow hatte seine Diagnose darauf basirt, dass das Gas unter einer Gegend lag, welche die Zeichen eines Flüssigkeitsergusses gab; weiter auf die Abwesenheit von pulmonalen Ursachen, welche einen Pyopneumothorax hätten verursachen können; auf der Schwierigkeit, ein derart vollkommenes pseudomembranöses Septum zwischen beiden Ansammlungen im Thorax anzunehmen, einer flüssigen oberen und einer gashaltigen unteren; endlich auf dem Sitz der grössten amphorischen Sonorität unterhalb der falschen Rippen."

Man muss thatsächlich über die geistvolle Begründung der Diagnose Barlow's staunen und sie bewundern, denn auch 40 Jahre nachher, trotz der vorhergegangenen Wiederentdeckung der Möglichkeit einer Verwechslung eines supra- und subphrenischen Pyopneumothorax, sind einzelne von ihm erwähnte Symptome des letzteren entweder überhaupt nicht erwähnt, oder nicht mit der bereits von Barlow gebrauchten Schärfe formulirt worden. Eine Reihe der thatsächlich giltigen Ansichten der modernen Autoren bezüglich der Ätiologie und der Diagnose eines subphrenischen Abscesses finden wir dagegen schon in den kurzen und prägnanten Bemerkungen Barlow's ausgesprochen.

Eine zweite Beobachtung (London med. gazette 1845, dec.) bot bei weitem nicht die Schwierigkeiten des Barlow'schen Falles. Sie stammt von Williams (nicht, wie Fenwick schreibt, von Wilks) her. „Im Niveau und etwas unter dem Rande der rechtsseitigen falschen Rippen fühlte man in der Lebergegend zwei elastische Hervorragungen, oder, besser gesagt, einen Tumor mit zwei Vorsprüngen, der weich elastisch war, und in dessen Niveau die Bedeckungen etwas roth und gespannt waren, wie wenn ein Abscess vorläge. Der Tumor gab unter Druck das Gefühl einer mit Luft gefüllten Höhle; ausserdem konnte man darin gurrende Geräusche verursachen, und die Percussion gab hier eine tympanitische Resonanz. Man überzeugte sich, dass er mit der Lunge nicht in Verbindung stand, da die thorakalen Organe keinerlei Veränderung ihrer Percussion und ihrer feineren Erscheinungen dar-

boten. Auch metallische Phänomene beim Husten oder stärkeren Percutiren hatte man bemerkt.“

Es ist aus diesem Citat klar, dass die Diagnostik in diesem Falle bei weitem nicht auf der Höhe des Falles Barlow's stand. Daraus ergibt sich, dass, wenn es sich um die Frage handelt, wer der erste einen subphrenischen Abscess bei Lebzeiten diagnosticirte, wer der erste die Möglichkeit einer Verwechslung mit einem wahren Pneumothorax ins Auge fasste und uns lehrte, eine solche zu vermeiden, allen anderen voran Barlow (1845) genannt werden muss.

In weniger gründlicher Weise, doch immerhin nach dem Ergebnis der Section, wiesen auf die diagnostische Täuschung in gebürender Weise Bouchaud 1862, Rigal 1874 hin, bis 1880 Leyden ein bis auf einige bestrittene Punkte fast vollkommenes klinisches Bild von der fraglichen Krankheit entrollte. Seit dieser Zeit zählen erst die gut beschriebenen Fälle zu dem ständigen Inventar der genau beobachtenden Kliniker und Ärzte, so dass Leyden allen Anspruch auf den Titel eines Wiederentdeckers der höchst interessanten Affection erheben kann.

Einzelne Specimina des hergehörigen pathologisch-anatomischen Befundes werden allerdings auch schon in den ältesten Zeiten, vor 1845, gemeldet. Wir verdanken Deschamps (de la péritonite périhépatique enkystée, Paris, Steinheil, 1886) genauere Andeutungen hierüber. So vor allem über einen Fall von Veit:[1]) „Derselbe betrifft eine Frau von mittlerem Alter, bei welcher sich ein Abscess der Lebergegend spontan zwischen der 10. und 11. Rippe nach aussen geöffnet hatte. Dieser Abscess entleerte mehrere hundert Hydatidenblasen von der Grösse einer Erbse bis zu der eines Taubeneies. Nach dem Tode der Kranken fand man eine eitrige Entzündung des Peritoneums. Der Abscess sass nach vorn und rechts, zwischen der unteren Fläche des Diaphragmas, welches bis zur 7. Rippe nach aufwärts gedrängt war, und der oberen Fläche der Leber.“

Louis[2]) beschreibt einen Fall, „in welchem die Autopsie unter dem Diaphragma eine gewisse Quantität Eiter entdeckte, welcher von einem Leberabscess herstammte.“

Bright berichtet „von einem Kranken, welcher 1834 in Guy's Hospital verschied und bei welchem ein grosser Abscess zwischen dem Zwerchfell und der Leber im Leben eine Vergrösserung der Leber vorgetäuscht hatte, obwohl die Oberfläche der letzteren ausgehöhlt und durch die Eiteransammlung eingedrückt war, wie es die Lunge durch ein Empyem sein kann.“

---

[1]) Veit, Einige Bemerkungen über die Entstehung der Hydatiden im Arch. f. die Physiol. von Reil. Halle. II. Bd. 1797.

[2]) Louis, Mémoires ou recherches anat. path. sur diverses maladies Paris 1826. pag. 367.

Vielleicht wird durch weitere Publicationen über diesen Gegenstand hie und da ein neuer Fall zutage gefördert. Ich habe mich aber bemüht, zur Grundlage dieser Studie nur möglichst vollständige Beobachtungen zu machen und die stückweise beschriebenen Fälle auszuscheiden oder nur nebenher zu erwähnen. Aus diesem Grunde wird der Leser im Index jener Krankengeschichten, welche ich ausführlich mittheile, die eine oder die andere vermissen. Soweit mir solche bekannt geworden sind, theile ich auch solche in einem Anhang an den Literaturnachweis mit, ebenso wie jene, welche mir nur in kurzen, unvollständigen Citaten unterkamen und wo mir die Originalquelle aus dem oder jenem Grunde nicht zugänglich war.

Ich kann dieses einleitende Capitel nicht schliessen, ohne darauf hinzuweisen, dass ich einige historische Notizen über die chirurgische Therapie beizubringen mich verpflichtet fühle. Da ich jedoch der Vollständigkeit halber dasselbe im Capitel über Therapie wiederholen müsste, so weise ich diesbezüglich auf den Schlussabsatz dieses Buches, wo der Leser das Wissenswerte in dieser Richtung vorfinden wird.

Wenn ich die Resultate unserer chirurgischen Bemühungen in der Heilung der subphrenischen Abscesse überblicke, so kann ich mit Befriedigung den Eindruck dahin zusammenfassen, dass es mir hoch an der Zeit erscheint, vorliegendes Buch der Öffentlichkeit zu übergeben, das bisher beobachtete Material besonders in pathologisch-anatomischer Richtung endgiltig zu verarbeiten, da nach den Ergebnissen der operirten Fälle sich die pathologisch-anatomische Kenntnis in der Zukunft kaum mehr wesentlich erweitern dürfte und an Stelle der Sectionsbefunde lediglich die Operationsberichte treten dürften. Immer natürlich vorausgesetzt, dass die chirurgische Hilfe rechtzeitig in Anspruch genommen wird, was abermals die innige Vertrautheit mit der Diagnostik der subphrenischen Abscesse voraussetzt!

Topographie.

(Taf. I.—VI.)

Zum klaren Verständnis mancher Angaben des klinischen Theiles dieser Studie ist es nothwendig, sich eine Reihe von Details über die anatomischen Verhältnisse des uns interessirenden Raumes ins Gedächtnis zurückzurufen. Einer althergebrachten Eintheilung folgend, können wir eben diesen Raum in sehr einfacher Weise begrenzen, indem wir sagen, dass derselbe das Epigastrium und die beiden Hypochondrien umfasst. Nur müssen wir hinzufügen, dass unser Interesse nicht nur von den der vorderen Bauchwand anliegenden Eingeweiden, sondern im gleichen Maße auch von den tiefer liegenden, ja der hinteren Bauchwand anliegenden Organen in Anspruch genommen wird, und zwar ausdrücklich sei bemerkt, nicht nur von den endo-, sondern auch von den extraperitonealen Bestandtheilen derselben.

Das rechte Hypochondrium enthält den rechten Leberlappen, welcher normalerweise nicht den Rippenbogen überschreiten soll. Dies erleidet eine Ausnahme bei Kindern und Frauen, bei welchen einerseits wegen des grösseren Lebervolumens, andererseits wegen der Verwendung des Corsets die Leber den Rippenbogen leicht überragt. Der scharfe untere Leberrand wird in der Gegend der Knorpel der 9. und 10. Rippe von der Gallenblase überragt. Unter der Leber sieht man nach Entfernung der vorderen Bauchwand das Colon transversum, und zwar seine rechte Hälfte. In den Lebereinschnitt begeben sich eine Reihe von Gefässen und Nerven. Da die Leber das rechte Hypochondrium nahezu ganz ausfüllt, so haben wir erst für die allertiefsten Partien die rechte Nebenniere zu erwähnen, sowie den oberen Rand der rechten Niere selbst, welche in der Leber fast immer einen seichten Eindruck hinterlässt.

Die complicirteste Gegend ist das Epigastrium, von dem wir vorläufig nur den der vorderen Bauchwand anliegenden Theil erörtern wollen. In derselben findet man einen Theil des rechten Leberlappens und den linken durch das Ligamentum suspensorium voneinander getrennt, welches die letzten Spuren der Vena umbilicalis enthält.

Unter der Leber findet man den pylorischen Theil des Magens und den darauffolgenden Theil des Duodenums.

Im linken Hypochondrium findet man in derselben Schichte den Fundus ventriculi, von einem guten Theile des linken Leberlappens gedeckt; weiter nach abwärts und etwas tiefer die Milz, mittels des Ligamentum gastro-lienale und der Vasa breviora mit der Magencurvatur verbunden. Etwas nach vorn von ihr den linken Theil des Colon transversum. (Taf. II.)

In einer bestimmten Höhe (ungefähr unterer Rand der Brustwarze — zu unterer Fläche des IX.—XI. Brustwirbels) bildet das durch einen Horizontalschnitt gekappte Diaphragma einen Achter am Horizontaldurchschnitt, dessen Einschnürung zwischen Herzbeutel und Ösophagus liegt. Auf Taf. I sieht man die 2 Schlingen, aus denen sich weiter unten der Achter zusammensetzt. In einer (r.) sieht man den r. Leberlappen, in der anderen (l.) die Milz, beides umgeben von Diaphragma, Pleurahöhle, Lunge. Dieser Achter liegt auch seitlich nicht der Brustwand an, sondern ist von ihr durch die Lungen getrennt. Den Innenraum dieses vom Zwerchfell eingeschlossenen Achters nehmen ausschliesslich die Leber und der Magen für sich in Anspruch. Der Magen begnügt sich mit der linken kleineren Schlinge; je gefüllter derselbe ist, desto mehr verdrängt er das weiche Lebergewebe des linken Lappens, an dem man manchmal deutliche Faltungserscheinungen sieht. Von der Milz kann ein Theil, muss aber auf dem Durchschnitt auch noch nichts zu sehen sein. Die Cava liegt innerhalb des Zwerchfells. Zunächst taucht auf weiteren Querdurchschnitten hinten und aussen vom Magen die Milz auf, in Form eines halbmondförmigen Körpers, der in der Mitte der Milzhöhe mehr dreieckig, mit abgestumpften Kanten aussieht. Dessen vordere concave Fläche schmiegt sich innig an die hintere äussere convexe Fläche des Magens an. Die hintere convexe Milzfläche liegt in der Rippenaushöhlung neben der Wirbelsäule.

Bezüglich des Peritonealüberzuges dieser drei Organe, solange die Verhältnisse noch einfach sind, kann soviel Sicheres gesagt werden, dass er drei Stellen aufweist, wo derselbe nicht vollständig ist, und zwar die bekannte Stelle des Durchschnittes des Lig. susp. hep., innerhalb welcher also die Leberoberfläche mit der vorderen Bauchwand direct in Verbindung steht. Dann zwei weniger bekannte Stellen: Der Lobus Spigelii an der Unterfläche der Leber taucht nämlich in die Bursa omenti minoris. (Taf. II.) Zwischen dem hinteren Rande des Durchschnittes des Cavum om. min. und dem vorderen Rande der grossen Peritonealhöhle (als Spalt die convexe Aussenfläche der Leber umgreifend) bleibt nun an der Leber die zweite peritonealfreie Stelle sichtbar, an welcher sich vorne des Duodenum, rückwärts die Nebenniere und Niere einschiebt und die man füglich ganz gut als die oberen Anfänge des Lig. hepatorenale benennen könnte. Die dritte Stelle liegt zwischen dem vorderen

Ende des Durchschnittes der Bursa oment. und dem hinteren Ende der, die Leber von vorn umgreifenden grossen Peritonealhöhle. Sie könnte oben als Lig. hep. phrenic., weiter abwärts als hepatico-duod. bezeichnet werden. (S. Taf. II. und III.) Die Milz wird von zwei Ausstülpungen der grossen Peritonealhöhle — welche an der äusseren Kante auseinanderweichen — umgriffen, welche sich entweder gegen die Mitte, den Hilus der Milz manchmal nähern, aber nie erreichen, hier eine peritonealfreie Stelle freilassend, die man das Lig. gastrolienale (Taf. II.), tiefer dann pancreaticolienale zu benennen pflegt. Meist reicht aber die vordere Ausstülpung nur zum Hilus, die hintere lässt oft auch die innere Kante — daher auch die Strecke zwischen Hilus und Kante — frei, ja nicht selten ist ein guter Theil der inneren — oder der innerste Theil der convexen Fläche, welche der Nebenniere, später der Niere zusieht — ohne Peritonealüberzug, wodurch ein Lig. lienorenale entsteht. Reicht der Peritonealüberzug am weitesten nach innen, immer senkt er sich dann zwischen Milz und Niere ein,[1]) ausser dort, wo er überhaupt die Stelle, wo linke Niere und Milz aneinanderliegen, nicht erreicht. Öfters aber tritt er zwischen beide Organe ein, so dass die linke Niere auf ihrer Aussenfläche einen theilweisen oder auch die ganze Fläche deckenden Peritonealüberzug bekommt, sie selbst aber stets extraperitoneal ebenso wie die rechte liegt. Die Innenfläche beider Nieren liegt knapp am Diaphragma an und ist noch in der Höhe des XI.—XII. Brustwirbelkörpers durch dieses selbst von dem untersten Abschnitte der Pleura getrennt. (Taf. III., rechte Niere.)

Schon bevor die Nebennieren und Nieren in den Horizontaldurchschnitten zum Vorschein kommen, werden die Verhältnisse der Vertheilung des Peritoneums besonders in dem Raume, der der Mitte des Durchschnitts entspricht, recht complicirt. Es tritt hier sowohl eine neue Peritonealhöhle, von der sogenannten grossen geschieden, auf, als auch nacheinander neue Organe, die sich in den oberen Sectionen nicht vorfanden. Diese neue, allseitig vom Peritoneum überkleidete Höhle ist das Cavum omenti minoris et majoris oder die Bursa oment. minor. et maj. Dieselbe überzieht mit ihrer Vorderwand die Hinterfläche des Magens (Taf. II.), mit ihrer rechten Seite den Lobulus Spigelii der Leberunterfläche und communicirt unterhalb des Magens mit einer Fortsetzung derselben Höhle, welche (wenigstens ihr hinteres Blatt) den Magen auch auf der Vorderfläche fast ganz bedeckt. Diese in der Mittellinie des Körpers gelegene Peritonealspalte ist durch eine schief von links vorn nach rechts hinten verlaufende vorspringende Leiste in eine rechts gelegene Bursa oment. min. und links gelegene Bursa oment. maj. geschieden. Die Communication in diesem Septum nennt man Foramen oment. min. Der von hinten und von vorn den Magen über-

[1]) Auf Taf. II. also zwischen Milz und Nebenniere.

kleidende peritoneale Raum erreichen sich nicht ganz, so dass der Magen in der Gegend der Vorderkante der Niere peritonealfrei ist, in den retroperitonealen Raum direct, nackt, hineinsieht. Man könnte nach bestehenden Analogien diesen Raum, das hier befindliche Bindegewebe das Lig. gastrorenale nennen. Mit diesem Theile steht auch der Magen mit der Unterfläche des Diaphragmas in unmittelbarer Berührung (zwischen Niere und Nebenniere), also Lig. phrenico-gastr. (Auf Taf. II. nach vorn von der Aorta.)

Die rechte Niere verhält sich ziemlich constant und einfach zum Peritonealüberzug. Derselbe — eine Ausstülpung der grossen, die Convexfläche der Leber umgreifenden Peritonealhöhle — schiebt sich zwischen rechtem Leberlappen und der Aussenfläche der rechten Niere verschieden weit ein. Bald ist die Umschlagstelle dieser Ausstülpung auf der Mitte der Aussenfläche gelegen (Taf. III.), bald reicht sie bis zu der nach innen sehenden Vorderkante der Niere (Taf. II.). Diese selbst, sowie die Hinterkante und die Innenfläche der Niere ist ausnahmslos peritonealfrei und liegt gänzlich dem Diaphragma an. Nie sehen wir die rechte Niere in irgend einer näheren Beziehung zum Magen stehen, und wäre es auch nur der pylorische Theil, wohl aber zur Vena cava inf. (Taf. II.), die direct vor ihr verläuft und dann, nachdem die Cava etwas nach innen abgelenkt hat, zu dem ersten Knie und dem absteigenden Theile des Duodenums (Taf. III.). Durch Zerrung an diesem Darmabschnitte sind die intensiven „Magen“beschwerden zu erklären, von welchen die abnorme Lagerung der Wanderniere begleitet zu sein pflegt. Das Duodenum ist ausserhalb des Peritoneums gelagert, obgleich sein oberes Knie durch die Bursa om. minor. und die zwischen Leber und Colon transversum sich einschiebende grosse Peritonealhöhle manchmal einen fast allseitig (am Horizontaldurchschnitte) erscheinenden Serosaüberzug aufweist. Vom Diaphragma ist es, gleich dem Pylorustheil des Magens, durch den Lobulus spig., dann das Pankreas, endlich die Cava getrennt. Nur dort, wo die Pars desc. an die rechte Niere herantritt, ist das Duodenum dem Diaphragma am nächsten. (Taf. III.)

Eine sehr innige Beziehung zum Diaphragma hat das Pankreas. Dasselbe liegt der Hinterfläche des Magens an, durch die Bursa omenti maj. et min. aber von demselben geschieden. (Taf. III.) Sein linkes Ende reicht bis an die Milz heran (Lig. pancreatico-lien.) und durch lockeres Zellgewebe bis an die Innenkante des Colon desc., welches vor der Milz liegt. (Taf. III.) Sein rechtes Ende, peritonealfrei, stösst an die Flex. coli hepatica (Taf. II.), weiter nach ab- und rückwärts ans Duodenum und ganz hinten an die Cava inferior (Taf. III.). Seine Hinterfläche ist jedes Serosaüberzuges bar, und steht die äussere Hälfte derselben mit der Aussenfläche der linken Niere (Taf. III.), die mediale Hälfte aber mit dem Diaphragma in directer Berührung. Trotzdem verfügen wir weder aus eigener noch aus fremder Erfahrung

über einen subphrenischen Abscess, der vom Pankreas ausgegangen wäre, woran offenbar die noch in den Kinderschuhen stapfende pathologische Anatomie und Klinik dieses Organs die Schuld trägt.[1]) Die anatomischen Vorbedingungen wären hiezu, wie eben erwähnt, in ausgezeichneter Weise vorhanden. Vielleicht, dass ein nicht acut tödtlich verlaufender Fall der Basler'schen Krankheit hiezu führen wird.

Es bleibt uns noch die Lage des Colon zu erörtern. Dasselbe wird auf Querdurchschnitten unerwartet frühzeitig sichtbar, und zwar theilt es sich lange mit dem Magen, Leber und Milz in den endodiaphragmalen (am Querdurchschnitt allseitig vom Diaphragma umschlossenen) Raum. Sein Verhalten ist wesentlich verschieden, je nachdem man dasselbe gegen den Magen oder jenes gegen die Leber betrachtet.

Nie drängt sich das Colon (asc. oder transv.) zwischen die convexe Fläche der Leber und die vordere Bauchwand. Die äussere, convexe Leberfläche liegt vielmehr stets der vorderen, seitlichen und (in wechselnder Ausdehnung) der hinteren Bauchwand innig an. Wohl scheint es, als ob das ausgedehnte Colon im Stande wäre, die weiche Leber nach rechts zu verdrängen, dieselbe von der vorderen Bauchwand abzudrängen gelingt ihm nie. Dementsprechend also liegt das Colon ascendes und die Flex. hep. coli immer entweder nach hinten vom Durchschnitt des rechten Leberlappens oder nach innen von demselben (Taf. VI.), nie nach vorn und vielleicht gar nach aussen. Das Verschwinden der Leberdämpfung und die eigenthümliche tympanitische Sonorität, bedingt durch Eintreten freier Luft zwischen Leber und Bauchwand, ist also ausnahmslos eine pathologische Erscheinung, kann nie durch Einschieben des Colon vor die Leber gedeutet werden. Allerdings kann durch hochgradigen Meteorismus die Leberdämpfung durch Drehung der Leber fast auf Null reducirt werden.

Hingegen lehren die horizontalen Durchschnitte, dass zwischen die Seitenfläche des Magens und die Bauchwand frühzeitig sich die Flexura coli lienalis, resp. das Ende des Colon transversum einschiebt. (Taf. II.) Wir werden an den verticalen Durchschnitten sehen, ob auch zwischen jenen Theil der Vorderfläche des Magens, welche oberhalb des Abganges des Oment. maj. sich befindet. Die Entfernung zwischen der Flexura lienalis und Milz wird immer geringer, bis sich endlich das Colon desc., nur durch eine Ausstülpung der grossen Peritonealhöhle getrennt, knapp an den Vorderrand der Milz anlegt, welche, so lange sie vorhanden ist, das Colon desc. von der linken Niere scheidet (XI., XII. Brustwirbel). Ein wenig weiter nach abwärts ist die Milz aufs Minimum reducirt, und dementsprechend rückt das Colon immer knapper an die linke Niere, deren Aussenseite, und gleichzeitig an die Hinterseite der Bauchwand, so dass es bei der Callisen-Aussat'schen

[1]) Auch nicht in Nimier, Revue de chir. 1893.

Kolotomie gut von rückwärts eröffnet werden kann. Nur sollte direct von hinten (zwischen XI. und XII. Rippe) eingegangen werden, da die Aussenseite leicht einen doppelten Peritonealüberzug hat und nur die der Niere zugekehrte Seite sicher peritonealfrei ist. Die Flexura hepatica coli liegt anfangs hinter dem Colon transversum nach einwärts vom rechten Leberlappen (Taf. II. und III.) und von ihm gedeckt. Je mehr die Leber aus den Durchschnitten schwindet, desto mehr nimmt ihre Stelle das Colon ascendens ein, so dass es nun der äusseren Hälfte der Aussenfläche der rechten Niere anliegt, während die innere Hälfte vom Duodenum eingenommen wird (nicht mehr abgebildet). Beide diese Theile des Colon sind zum grössten Theile peritonealfrei, nur ihre vorderen Flächen haben einen Serosaüberzug, so dass das Colon ascendens leichter an einer peritonealfreien Stelle zu treffen ist, als das descendens. (I., II. Lumbalwirbel.) Sollten Eiterungsprocesse vom Colon descendens in den subdiaphragmatischen Raum gelangen, so wäre der kürzeste Weg der nach innen und hinten, nämlich an der Aussenseite der linken Niere, denn auf diesem Wege würde der Eiter keiner Serosadoppelung begegnen oder ihr wenigstens leicht ausweichen können. Direct nach aussen und hinten kann das Colon desc. auch dem Diaphragma anliegen, doch meist schiebt sich hier, wie schon erwähnt, eine Peritonealausstülpung ein. Der Weg vom Colon ascend. zum Diaphragma ist in den höheren Partien ein sehr complicirter, da auf allen Seiten dasselbe entweder von der Leber oder der rechten Niere, auf einer ziemlich langen Höhenstrecke auch vom Duodenum und Pankreas hievon getrennt ist.

Sollte Eiter vom Colon ascendens direct quer in den subphrenischen Raum gelangen, so müsste er entweder hinter Duodenum und Pankreas und vor der rechten Niere oder zwischen Aussenseite der Niere und dem doppelten Serosablatt, das die Leber rückwärts überkleidet, dahin gelangen. Ist die Leber einmal geschwunden, so schwindet mit ihr auch die Umschlagsstelle des Peritoneum, hiemit auch der partielle Serosaüberzug der rechten Niere, und das Colon ascendens liegt entweder den Ausläufern der Diaphragmalpfeiler direct an, oder knapp unter ihrem Ende. —

Endlich haben wir uns noch mit der Gallenblase zu beschäftigen. Dieselbe liegt in einer Grube der Unterfläche der Leber; der Peritonealüberzug der Leber streicht über sie hinweg, schliesst sie mit ein, aber nur der Quere nach (Taf. VI.); verfolgen wir ihn der Länge nach, so sehen wir, dass die Gallenblase manchmal mit einer peritonealfreien unteren Fläche in den extraperitonealen Raum eintaucht, der Serosaüberzug der Leber und Gallenblase dann auf die Vorderfläche des Col. asc. und trsv. überspringt. (Taf. V.) Dies scheint der bei weitem seltenere Befund zu sein. Ihre Lage ist wohl meist aussen und vorn vom Duodenum, zwischen ihnen zwei Blätter der grossen Peritonealhöhle. Nach aussen und vorn liegt eine wechselnde Schichte Lebergewebe. Tritt am Durchschnitt einmal

das Colon transversum auf, so liegt dasselbe nach innen und vorn, das Duodenum nach innen und rückwärts an. Diese Beziehungen zu den eben erwähnten Darmabschnitten sind ziemlich constante, eine Perforation in beide Darmtheile gleich wahrscheinlich — aber in der Wirklichkeit ins Colon 39mal, ins Duodenum 85mal vorkommend.[1]) — Immerhin scheint der Perforation eine Verlöthung der beiden eingeschobenen Peritonealblätter vorauf gehen zu müssen, da die Gallenblase, jenen oben erwähnten Ausnahmsfall abgerechnet, den nachbarlichen Darmabschnitten nie nackt gegenüberliegt. Ebenso gering sind auch wegen ihrer versteckten Lage die Beziehungen der Gallenblase zum Diaphragma. Auch wissen wir, dass subphrenische Abscesse von den Gallengängen öfter als von der Gallenblase ausgehen. Soll eine Perforation oder Ulceration der Gallenblase Veranlassung zur Bildung eines solchen Abscesses abgeben, so ist wohl am einfachsten, ihn dadurch entstehen zu lassen, dass eine Pericholecystitis am Rippenbogen, also knapp unterhalb der Diaphragmalinsertionen ihn einleitet und der Eiter um den Leberrand zwischen Leber und Diaphragma sich verbreitet, wie wir das von den Magengeschwüren her genau kennen; allerdings ist dies nur bei den weit abwärts gelegenen Magengeschwüren nothwendig (in der Nähe der grossen Curvatur), da anders situirte Geschwüre auf einfacherem Wege gegen das Diaphragma durchbrechen können.

Die bisher erörterten Verhältnisse sind Querschnitten entnommen, welche in verschiedener Höhe durch gefrorene Leichen angelegt wurden. Dieselben müssen noch durch einige Details ergänzt werden, welche nur an verticalen Durchschnitten kenntlich sind. Wir müssen jede Seite für sich betrachten. Die linke Schnittebene verläuft von 2½ *cm* vom äusseren Rande des Rectus zu einer Linie, welche 7½ *cm* nach aussen von den Articulationes costovertebrales entfernt ist. (Taf. IV.)

Die ganze obere Fläche des sichtbaren linken Leberlappens ist ans Diaphragma angelegt und davon nur durch zwei dünne Serosablätter geschieden. Doch auch dieser Überzug ist durch das Lig. triangulare unterbrochen, an welchem (vorn und hinter ihm) also das Peritoneum diaphragmaticum auf die Leber umbiegt. Diese Stelle entspricht nach der Brusthöhle hin ziemlich der Stelle, wo das Pericard (auch auf Taf. VI.) dem Diaphragma aufliegt und mit ihm verwachsen ist. Die Pleura diaphragmatica biegt ebenso oberhalb — wie das Peritoneum unterhalb — rechts und links von dieser Verwachsungsstelle auf das Pericard um. (Taf. VI.) Die Unterfläche des hier nur mehr dünnen Leberlappens ist selbst von Peritoneum bekleidet und auf der Magenserosa, welche auf die Milz hinüberstreicht, aufruhend. Rückwärts biegt das Peritoneum diaphragmaticum ziemlich weit rückwärts auf die Milz um und trifft sich hier mit der vom Magen her kommenden Serosa. Die Unterfläche der Milz

[1]) Courvoisier, Pathologie und Chirurgie der Gallenwege. 1890.

bleibt meist unbedeckt und ruht dem oberen Ende der linken Niere auf. Diese selbst ist rückwärts ganz peritonealfrei und liegt mit ihren oberen zwei Dritteln dem Diaphragma an. Die obere Hälfte der Vorderfläche der Niere ist von Peritoneum überzogen, die untere aber allen Serosaüberzuges bar und durch die Gland. supraren. und das Pankreas von der Bursa omin. maj. (hinter dem Magen) getrennt. Die untere Hälfte bekommt manchmal eine Peritonealüberkleidung von dem die Hinterwand des Bauchraumes überziehenden Bauchfell und liegt mit der Hinterfläche schon mehr dem Musculus psoas auf. — Die Vorderfläche des Magens hat einen Serosaüberzug, der in die grosse Peritonealhöhle hineinsieht, die Hinterfläche ebenso ein seröses Blatt, das die Vorderwand des Cavum oment. maj. bildet. Das hintere Blatt desselben Raumes überzieht die Vorderfläche des Pankreas und das Endstück des Duodenums, resp. Anfangsstück des Jejunums. Der seröse Überzug des Magens läuft nach abwärts und schliesst wieder aufsteigend und auseinanderweichend das Colon transversum in sich, worauf das obere Blatt des Mesocolon transv. aufs Pankreas (als hintere Wand des Cavum oment. maj.) übergeht, das untere in das Dünndarmmesenterium. Da ein überaus grosser Theil des Magens endocostal liegt, so konnte auch ein grosser Theil direct dem Diaphragma anliegen, doch wird er gewöhnlich, bis auf ein recht kleines Dreieck zwischen linkem Leberlappen, Vorderwand der Milz und Flex. lien. coli transv., von den eben genannten Organen gedeckt. Fast überall sieht daher der Magen mit einer von einem anderen Organe gedeckten Serosaoberfläche in den subdiaphragmatischen Raum. Nur knapp an der Kardia — zwischen dieser und der Milz — kann man eine Stelle treffen, wo der Magen dem Diaphragma nackt anliegt; eine andere liegt über der Verbindungsstelle der Bursa omin. maj. und min. Es können also vom Magen sowohl intra- als extraperitoneale subphrenische Abscesse angeregt werden. So auch von der Milz, je nach der Stelle, wo ein Milzherd durchbricht. Dagegen sind intraperitoneale subphrenische Abscesse von der linken Niere und vom links gelegenen Theile des Pankreas und vom Duodenum ausgehende linksseitige subphrenische Abscesse schwerer denkbar. Vom linken Leberlappen könnte ein Abscess nur dann extraperitoneal sich entwickeln, wenn er an der Stelle des Lig. triangul. hep. ins subphrenische Zellgewebe einbräche. — Dass chronische Abscesse um die untere oder in der unteren Hälfte der linken Niere zur Senkung nach abwärts neigen werden, lehrt die oben erwähnte Lagerung der Niere auf dem Psoas.

Auf der rechten Seite enthüllt uns ein sagittaler Längsschnitt (Taf. V.) durch den Musc. rect. abd. folgende Verhältnisse: Nahezu die ganze Höhlung des Diaphragmas ist vom rechten Leberlappen ausgefüllt, nur rückwärts unten legt sich in eine flache Depression die Niere, diese mit der oberen Hälfte ihrer Hinterfläche ans Diaphragma, mit der unteren

an den Musc. psoas angelehnt. Die Leber ist von ihrem unteren Rande bis zum Hilus, also dem Eintritte des Stammes der Portalvenen, oben — unter Bildung einer Duplicatur des Lig. susp. et rot. hep. — bis zum Abgange des Lig. coronar. hep. — ungefähr auf der halben Distanz zwischen ihrem vorderen und hinteren Rande — mit Peritoneum gedeckt. Die hintere Hälfte ihrer convexen Oberfläche, ihr hinterer Rand und die hintere Hälfte der unteren Fläche sind peritonealfrei gegen die Mittellinie, nach aussen dagegen von Peritoneum überzogen; die obere Fläche liegt dem Diaphragma direct an. Die innere untere Fläche hat allerdings streckenweise auch einen Serosaüberzug, z. B. von einem Ausläufer des Cavum oment. minoris etc., diese sind aber zu inconstant (ausser jene um den Lobul. Spigelii) und zu unbedeutend, um dass der allgemeine Eindruck, dass die Leber hier keinen zusammenhängenden Serosaüberzug hat, hiemit aufgehoben werden könnte. An die Mitte der unteren Fläche liegt ein Theil der Niere (Lig. hep. renale), vor ihr das Duodenum (Lig. hepato-duod.) nackt oder theilweise mit der Serosabekleidung der Bursa om. min. versehen, an. Davor kommt die Pars pylorica des Magens zu liegen (wenn sie, wie so oft, nicht dislocirt ist) und auf deren Vorderfläche schlägt sich der Serosaüberzug der unteren vorderen Leberfläche um. Vor dem Pylorustheil des Magens liegt nicht selten das Colon transv., resp. sein Übergang in das Colon asc., so dass dieses unter dem scharfen Rande der Leber, knapp unter die unteren Rippeninsertionen des Diaphragmas zu liegen kommt.

Diese gegenseitige Lage von Colon transversum und Magen ist wechselnd. Bald drängt sich das ausgedehnte Colon zwischen Magenwand und vordere Bauchwand, bald verdrängt der gashaltige Magen das Colon transversum weit nach abwärts in die Nähe des Harnblasenscheitels und nimmt den grössten Theil der Hypochondrien für sich allein in Anspruch. So kann auch die Lage der soliden Unterleibsorgane je nach dem Füllungszustande des Magens und der Därme in geradezu unglaublicher Weise variiren. Pirogoff theilt in seinem bekannten grossen Werke in Fasc. 2 A, Tab. 11, Fig. 1 eine Abbildung mit, wo das Colon transversum ganz an die hintere Wand der Bauchhöhle, und zwar zwischen Leber und Niere eingezwängt, verdrängt ist, so dass dasselbe an dieser Stelle dem Diaphragma unterhalb der Leber und oberhalb der rechten Niere anliegt. Alle die im Vorstehenden angegebenen topographischen Details sind sohin mit dem Vorbehalt hinzunehmen, dass der Füllungszustand und die individuelle Verschiedenheit der Lagerung der Unterleibsorgane derartige abweichende Befunde hervorbringen kann, dass man dies oder jenes Ereignis (Erzeugung eines subphrenischen Abscesses von einem bestimmten Organ oder einer bestimmten Strecke desselben aus) wohl als unwahrscheinlich, ungewöhnlich, aber nie als unmöglich bezeichnen darf. (Siehe diesbezüglich das Beispiel der Lagerung des Colon transv. an die Vorderwand und Hinterwand der Bauchhöhle.)

Pathologische Anatomie.

Die anatomische Lage der subphrenischen Abscesse ist durchaus nicht einförmig oder vielleicht nur je nach der Seite voneinander verschieden. Es hat sich im Laufe der Jahre die Nothwendigkeit herausgestellt, vor allem zwei Unterarten der hypophrenischen Eiteransammlungen zu unterscheiden, nämlich die intraperitonealen und die extraperitonealen, je nachdem nämlich der Innenhöhle des Abscesses die innere oder endotheliale Fläche des Peritoneums zugekehrt ist, und je nachdem entweder nur ein Theil der Abscesswand vom Peritoneum und dann von seiner Aussenfläche, der übrige Theil aber von anderen anatomischen Gebilden dargestellt wird, oder je nachdem das Peritoneum von der Abscesswandbildung überhaupt ausgeschlossen ist und nur extraperitoneale Organe die Eiterhöhle begrenzen.

In erster Linie wollen wir uns nur mit der intraperitonealen Abart befassen. Dieselbe kann wieder insofern ein anderes Aussehen bekommen, als einmal die Abscesshöhle links, einmal rechts gelegen sein kann. (Siehe Fig. 1 u. 2, Seite 20 u. 21.) Wir sind in der Lage, von einer Links- und Rechtslage zu sprechen, als wir in dem nahezu streng median verlaufenden Lig. falciforme eine natürliche Grenze zwischen der linken und rechten Seite des subphrenischen Raumes besitzen. Da wir bei dem zahlreichen uns zur Verfügung stehenden Materiale keinerlei Schematisirung bedürfen und uns immer auf reellem Boden der gemachten Beobachtung bewegen können, so wollen wir für den linksseitigen und rechtsseitigen subphrenischen Abscess als Typen wirkliche Sectionsberichte anführen:

Pfuhl beschreibt einen rechts gelegenen Abscess folgendermaßen: „Der Eitersack enthält mehrere Liter eines graugelben stinkenden Eiters. Derselbe ist von mehr als Kindskopfgrösse, nach oben durch das Diaphragma, nach links durch das Lig. susp. hep., nach unten von der oberen Fläche des rechten Leberlappens, nach aussen und vorn durch Verwachsungen mit der vorderen Bauchwand begrenzt, in welche einbezogen sind Leber, Magen und Darmwand nebst Duodenum. Diese Verwachsungen reichen

rechts von der Medianlinie vom Diaphragma bis zur Nabellinie. Dem Abscess lag eine Perforation des Duodenums zugrunde.“

Die begrenzenden Verwachsungen mit der vorderen Bauchwand können aber auch tiefer reichen. Im Falle Williams waren in dieselben einbezogen die Leber, das grosse Netz und das Colon transversum, welche zusammen an der vorderen Bauchwand durch Adhäsionen fixirt waren. Perforirt war das Colon asc. am Übergang ins Transversum.

Da der Inhalt des linken Hypochondriums ein verschiedener ist von dem des rechten, so ist a priori schon klar, dass die Begrenzungen eines linksseitigen subphrenischen Abscesses total verschieden sein werden, als die eines rechtsseitigen. Da rechterseits das ganze Subphrenium von der Leber ausgefüllt wird, so ist die untere Begrenzung

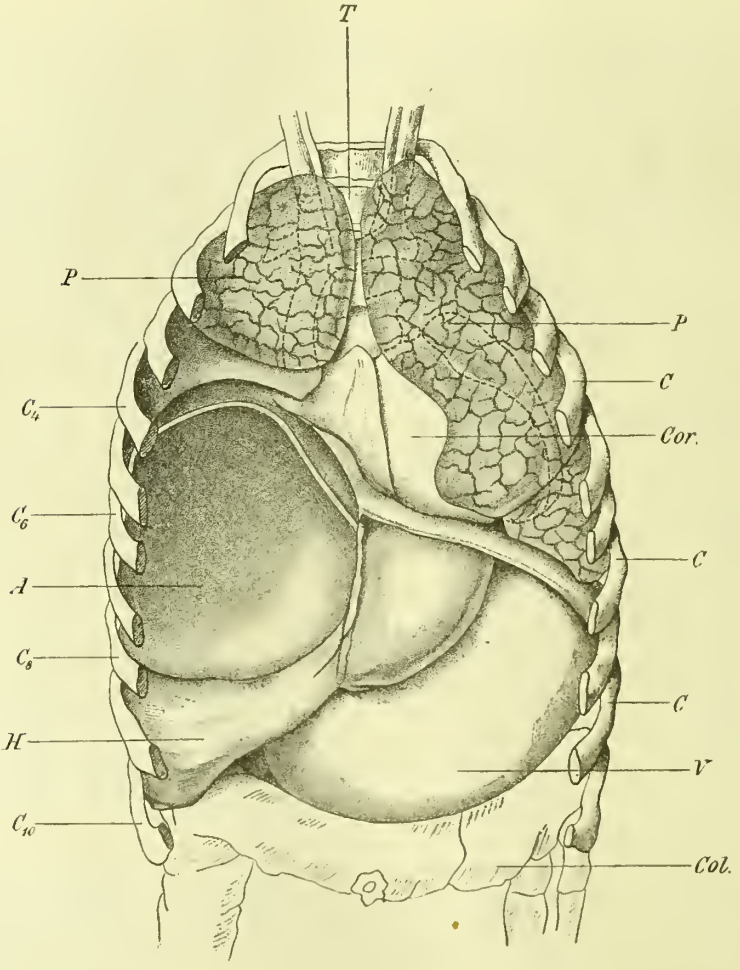

Fig. 1.

P = pulmo.
C_4, C_6, C_8, C_{10} = costa.
A = Abscessus.
H = Hepar.
V = Ventriculus.
Cor. = Cor.
Col. = Colon trsv.

eines rechtsseitigen subphrenischen Abscesses, bis auf wenige Ausnahmen, eine gleichartigere, da sie meist von der oberen convexen Leberoberfläche gebildet wird. Links dagegen liegen dem Diaphragma mindestens vier Organe an: Magen, Milz, Colon transversum und der linke Leberlappen. Von allen diesen Organen kann ein subphrenischer Abscess seinen Ausgang nehmen und wird muthmaßlich, je nach dem Ausgang, auch verschiedene Lagerungsnuancen darbieten, wenn man auch von jenen Abscessen absieht, welche aus anderen Schichten, Höhlen und Organen ins linke Subphrenium empor- oder herabsteigen. Wir wollen nun aber ausserdem ein paar Fälle linksseitigen subphrenischen Abscesses anführen, welche nach Erkrankungen desselben Organes, nämlich des Magens, sich bildeten, und zusehen, welche Verschiedenheiten sich dabei ergeben werden. Im

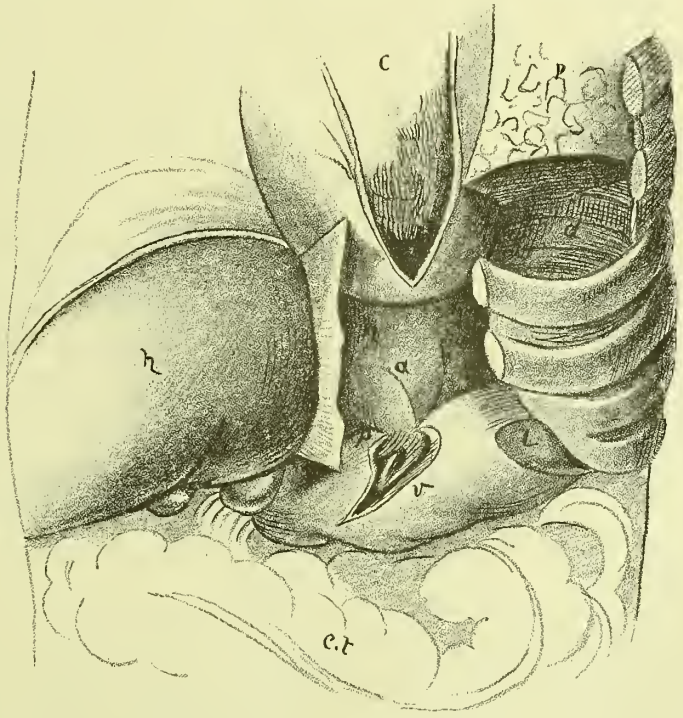

Fig. 2. (Nach Heubner.) Erklärung der Abbildung:

c = der etwas nach vorn gezogene und von *P*, der Perforationsstelle, angeschnittene Magen.

h = Leber.

p = Lunge, unterer linker Lappen, dessen untere Fläche jauchig angefressen ist.

c = Herz mit pericarditischer Auflagerung, in dem durch Exsudat erweiterten Herzbeutel.

l = Milz, vorderer Theil.

aaa = die dreitheilige Höhle zwischen Lunge, Herzbeutel, linkem Leberlappen.

hh = Milz und Magen.

c. t. = Colon transversum.

zweiten Falle Sänger's lag der unter dem Zwerchfell liegende Abscess hinter dem Colon und wies eine Perforation in den nach links verschobenen Magen und Duodenum auf. In dem dritten Falle desselben Beobachters war dagegen der Magen nach rechts und unten verschoben und an der kleinen Curvatur perforirt. Im Falle Levison war der Abscess von Magen, linkem Leberlappen, Milz und Diaphragma begrenzt. Mit demselben communicirte der Magen. Im Falle Leyden's, Fall 3, fand man unter dem linken Zwerchfellantheile eine Höhle, welche nach unten vom Omentum und Colon transversum begrenzt ist; nach rechts reicht dieselbe bis zum Lig. susp. hep., nach links bis an die linksseitigen falschen Rippen. Aus einer weiteren Bemerkung des Sectionsbefundes ersieht man die Ursache der Begrenzung durchs Colon. Dasselbe deckte grösstentheils den Magen, wodurch es ermöglicht war, dass dasselbe auch zur Abscesswandbildung herangezogen wurde. Es ist wohl selbstverständlich, dass je kleiner die Dimensionen des Abscesses sein werden, desto weniger Organe des linken Hypochondriums zur Bildung der Abscesswand mitconcurriren, so dass gewissermaßen der Leyden'sche Fall den Typus eines das ganze linke Hypochondrium ausfüllenden subphrenischen Abscesses vorstellt.

Die häufigsten extraperitonealen subphrenischen Abscesse wird man wahrscheinlicherweise auf der rechten Seite finden, da das hier gelagerte Cöcum nicht selten Anlass zu solchen Eiteransammlungen gibt. Doch sind auch die symmetrischen Organe, die Nieren und Rippen, oft genug Ausgangspunkte subphrenischer Abscesse, wiewohl wir hievon nur verhältnismässig wenige ausreichend detaillirte Beobachtungen, speciell Sectionsbefunde besitzen. Wir wollen daher mit der Beschreibung eines typischen rechtsseitigen extraperitonealen Abscesses beginnen, welcher nach einem in der Cöcalregion sich abspielenden krankhaften Processe beobachtet wurde. Bruzelius und Key beschreiben einen derartigen Fall:

„Das Colon asc. war mit dem unteren Rande der Leber, mit dem Omentum und mit der Bauchwand verwachsen mittels einer leicht löslichen grauen Adhärenz. Es fand sich eine von diesen Organen begrenzte, hauptsächlich retroperitoneale Höhle, welche, die rechte Niere und den rechten Leberlappen nach hinten umgebend, sich bis ans Zwerchfell erstreckte. In diese Höhle mündet der perforirte Processus vermiformis. Am Anfang des Colon asc. an drei Stellen dasselbe von aussen nach innen perforirt. Am Zwerchfell der Zerfall so weit vorgeschritten, dass bereits eine Perforation in die Pleura stattgefunden hat."

Dies wird auch der gewöhnliche Weg sein, auf welchem Eiterungen aus der Fossa iliaca ins rechte Subphrenium hineingelangen. Es wird uns dieses Verhalten umsoweniger in Erstaunen setzen, als die Anatomie dieser Gegend uns dieses Verhalten hinreichend erklärt. Wohl ist die obere Partie der rechten Niere vom Duodenum bedeckt, doch rückt an den tiefer

gelegten horizontalen Durchschnitten das Colon asc. immer näher an die vordere Fläche der rechten Niere, daher auch eine Fortleitung der vom Colon asc. ausgehenden Eiterungen auch vorn an der Niere vorbei wahrscheinlich ist. Dies aber auch nur so lange, als die Perforation in einem der rechten Niere anliegenden Theile des Colon stattgefunden hätte. Sobald aber dieselbe in der Partie des Colon erfolgt, welche zur rechten Niere gar keine directen Beziehungen hat, dürfte die Fortleitung des Eiters eher hinter die Niere stattfinden, da jenes Stratum, welches hinter dem Cöcum liegt, nicht in die Schichte an der Vorderseite, sondern an der Hinterseite der Niere sich fortsetzt. Einen solchen Fall hatte auch ich Gelegenheit zu beobachten und zu operiren: Ein 60jähriger Hausmeister machte im Sommer, September 1888, eine acute Perityphlitis durch, welche unter der üblichen Therapie sich etwas besserte, so dass der Patient nach 6wöchentlichem Krankenlager wieder seinen Beruf besorgen konnte. Die relative Euphorie dauerte nur kurze Zeit. Anfangs December sah man bereits eine deutliche Schwellung ober dem Lig. Poup. auftreten, welche bis Jänner 1889 so zunahm, dass ich dazu gerufen wurde, um einen perityphlitischen Abscess zu eröffnen. Es zeigte sich aber, dass nicht nur die rechte Inguinalgegend, sondern auch die ganze Lumbalgegend vorgewölbt war, so dass der Abscess mindestens an den Rippenbogen rückwärts hinaufreichte. Die Incision wurde gemacht und man war im Stande, durch den am Lig. Poup. gelegenen Schnitt eine Steinsonde ihrer ganzen Länge nach einzuführen, so dass an der Ausdehnung des Abscesses bis ans Diaphragma nicht gezweifelt werden konnte. Aber dadurch, dass man mittelst der eingeführten Sonde im Stande war, sich durch die vorderen Bauchdecken die rechte Niere ziemlich deutlich in ihrem unteren Umfange behufs Betastung zugänglich zu machen, ist auch die Lage des Abscesses hinter der Niere erwiesen. Der Patient heilte bei Drainage, von unten bis 25 *cm* nach aufwärts, nach zwei Monaten vollkommen aus. Ich führe diesen Fall nicht als subphrenischen an, da er spontane Perforationstendenz über dem Poup. Bande zeigte und keine Maßnahmen erforderte, welche sonst bei subphrenischen Abscessen angewendet werden müssen; auch war das klinische Bild vollkommen von der Localisation in der Fossa iliaca und nicht von der unter dem Zwerchfell beherrscht.

Die pericöcalen Eiterungen können, extraperitoneale subphrenische Abscesse erzeugend, nicht nur auf dem beschriebenen Wege emporsteigen und auf ihrer Wanderung wieder ins Colon, rechte Niere, Pleura oder schliesslich Lunge perforiren, sie können auch eine andere Richtung einschlagen. Ein Beleg hiefür ist in der Beobachtung von Eisenlohr zu finden: „Man fand da das Colon asc., den Anfang des Colon transv., die rechte Hälfte des Netzes und den vorderen Leberrand mit der vorderen Bauchwand verwachsen. Nach Lösung dieser Verwachsung kommt man in eine Höhle, welche graugrünen Eiter und Luft enthält.

Diese Höhle hat in ihrem rechten Antheile den grössten Durchmesser und verjüngt sich nach links. Durch dieselbe ist die Leber ganz von der vorderen Thoraxwand abgedrängt. Das Diaphragma weist besonders auf der pleuralen Fläche viele Auflagerungen und ist an mehreren Stellen vereitert, so dass bei Auffallen eines spülenden Wasserstrahles dasselbe an zahlreichen Stellen perforirt erscheint. In der rechten Pleurahöhle Gas und Eiter von derselben Qualität. Im Endstück des Proc. vermiformis zwei übernarbte Schleimhautdefecte. Sonst keine Perforation. Mit der Niere kam dieser Abscess überhaupt in gar keine Berührung, da das Zellgewebe um die Niere ausdrücklich als frei angeführt wird."

Ein Fall des Capitels „Perinephritis" (Fall Audouard) zeigt uns auch den Ausgang einer Cöcumulceration, dass die rechte Niere nicht nur von vorn, sondern auch von hinten vom Eiter umgangen wird, so dass dieselbe, wie der Sectionsbericht meldet, ganz im Eiter schwamm.

An diese Beispiele rechtsseitiger extraperitonealer subphrenischer Abscesse wollen wir einen anschliessen, welcher den linksseitigen Sitz illustriren soll. Nieden (S. Perinephritis) beschreibt seine Situation wie folgt: „Nach Herausnahme der Milz eröffnet man eine mit nicht auffallend riechendem gelbbraunen Eiter erfüllte flache Abscesshöhle. Die Niere drängt das Peritoneum nur wenig vor und haftet demselben mit ihrer vorderen Fläche ganz innig an, indem das supranephritische Bindegewebe an der Abscessbildung nicht theilnimmt. Der Abscess reicht nach unten bis zur hinteren Fläche des Colon desc., nach innen bis zur Aorta, welche blossgelegt ist; nach aussen bis zur äusseren Grenze des Colon, nach aufwärts bis 2 bis 3 Finger breit an der unteren Zwerchfellfläche hinauf mit Ablösung des Zwerchfellüberzuges. Die Niere selbst ragte zum Theil frei in den Abscess hinein, in ihrer vorderen Fläche ist sie normal, in den hinteren Partien zeigt sie einen grösseren Blutreichthum."

Ein beiderseitiges, aber getrenntes Vorkommen extraperitonealer Abscesse ist nach perityphlitischen Abscessen durch directe Verbreitung nicht wahrscheinlich, wohl dagegen nach Nierenprocessen, da beiderseitige Nierenerkrankungen, besonders Steinerkrankungen und Eiterungsprocesse, gerade kein seltenes Ereignis sind. Von einer Seite auf die andere übergreifende Eiterungen extraperitonealer Natur unter dem Zwerchfell sind wohl eine Seltenheit, da wir kein Beispiel hiefür beibringen können. Ein Grund dafür wird sein, dass die Wirbelsäule einer solchen Ausbreitung hemmend in den Weg tritt und die extraperitonealen Abscesse gewöhnlich nicht hoch genug reichen, um etwa an der Zwerchfellkuppe nach der anderen Seite hinüberzuwandern. Die Bemerkungen gelten natürlich für metastatische Abscesse in keiner Weise, da über ihren Sitz der Ausgangspunkt wenig entscheidet.

Ebenso wie in verticaler Richtung der subphrenische Abscess verschiedene Entwicklungsstadien durchmachen kann (s. später), ebenso

kann, was die transversale Ausbreitung einer derartigen Eiteransammlung anlangt, der Befund verschieden sein. Abgesehen, dass einseitige Abscesse verschiedene Dimensionen annehmen können, endlich von der Brustwand bis ans Lig. suspensorium heranreichen können, gibt es ausserdem noch Fälle, wo auch diese natürliche Scheidewand des subphrenischen Raumes kein Hindernis fürs Weiterschreiten abgibt. Der Grund kann verschieden sein. Entweder das Lig. susp. wird durchbrochen, was natürlich geschehen kann, gleichgiltig ob der ursprüngliche Abscess links oder rechts gesessen ist. Oder es gibt für ursprünglich links gelegene Abscesse einen Entwicklungsweg, welcher sie auf die rechte Seite gelangen lässt, ohne dass das Lig. susp. hep. usurirt werden müsste; der Abscess nimmt vom linken subphrenischen Raume seinen Weg unter den linken Leberlappen an die Unterfläche der Leber. Für diesen Entwicklungsgang brauchen wir uns nur an die folgenden Fälle zu erinnern: „Im Falle Bernheim (thorakaler Ursprung) fand man oberhalb (soll heissen unterhalb) der Leber eine Tasche mit Luft gefüllt, aber mit nur wenig Eiter; dieselbe misst 18 *cm* in der Quere, 5·5 *cm* in der Höhe. Die untere Fläche der Leber und links das Diaphragma bilden die vordere obere Wand, die vordere Fläche des Magens die untere hintere Wand. Die Tasche beginnt 3 *cm* vom rechten Leberrande, 3 *cm* von ihrem vorderen Rande, nach links setzt sich die Höhle auch weiter zwischen Magen und Milz hin fort. Beim Einblasen von Luft in die Trachea dringt dieselbe durch eine Öffnung in den Theil des Zwerchfells heraus, welcher den linken Antheil des Abscesses deckt, 2 *cm* vom linken Leberrande, und an einem Punkte der etwas hinter dem vorderen Lungenrande zu liegen käme. Die Öffnung hat 3 *cm* im Durchmesser. Linke Lunge fest ans Diaphragma angewachsen; kein Pleuraerguss. Im linken Unterlappen ein gangränöser Herd, die untere Hälfte einnehmend, bis zur Oberfläche dringend. Magen und Gallenblase gesund, ohne Communication mit dem Abscess. So auch Leber, Milz, Nieren.“

Das Vermittlungsglied zwischen einem einseitigen und einem einzigen, den ganzen subphrenischen Raum einnehmenden Abscess stellen jene Beobachtungen dar, wo beiderseitige Abscesse bestehen, aber voneinander vollständig geschieden, nicht zusammenfliessend. Hieher gehört der Fall Gläser (Mag. 17), dessen Befund folgendermaßen lautet: „Der rechte Leberlappen ist herabgedrängt und an die vordere Bauchwand angelöthet, um seine horizontale Achse rotirt, so dass die vordere Fläche des linken Leberlappens, welcher den Magen deckt, nach oben schaut und sich dadurch von der vorderen Bauchwand entfernt. Zwischen der oberen Fläche der Leber und dem in den 3. Intercostalraum hinaufgedrängten Diaphragma befindet sich eine grosse Eiteransammlung rechts, durchs Lig. susp. von einer linksseitigen putriden, lufthaltigen Höhle getrennt. Die untere Grenze der letzteren wurde gebildet zusammen mit dem linken Leberlappen von der vorderen Magen-

fläche, dem Mesocolon transv. und dem Colon transv., das an die Bauchwand adhärirte. Ursache war ein groschengrosses Magengeschwür im Niveau der kleinen Curvatur. Das Diaphragma war beiderseits an seinem prominentesten Punkte erweicht, verdünnt, in der Ausdehnung von 1 □", unmittelbar vor der Perforation. Colon transv. sehr dilatirt. Rechte Pleura leer, hintere und vordere Lungenpartie zeigt eine purulente Zone von Thalergrösse. In der linken Pleura 100 *g* citronengelber Flüssigkeit, Unterlappen comprimirt."

Einen das ganze Subphrenium einnehmenden Abscess repräsentirt der Fall Rigal (Mag. 15). „Die Vorderfläche des Magens adhärirt fest an die Bauchwand, ebenso an die Leber, die auch mit der Bauchwand durch solide Adhärenzen vereinigt ist. Hiedurch wird eine enorme Höhle gebildet, welche nach oben von der Unterfläche des Diaphragmas begrenzt wird; nach unten von der convexen Leberoberfläche in ihrer ganzen Ausdehnung, und von einem Theil der vorderen Magenfläche. Diese Höhle dehnt sich von einem Hypochondrium ins andere aus. Man findet darin noch etwas fötiden Eiters. 4 *cm* vom Pylorus, auf der Hinterfläche des Magens, etwas über der grossen Curvatur findet man zwei alte gefaltete Narben. Die Adhärenzen der Leber an die vordere Bauchwand hinderten jede bemerkenswerte Verschiebung gegen die Bauchhöhle."

Einen ähnlichen Fall finden wir in der Literatur unter Varia (Grünbaum). Der Befund wurde durch die Untersuchung mit der ganzen Hand erhoben, und zwar anlässlich der Radicaloperation. Der Verlauf war ungünstig, aber die Section wurde nicht gestattet. Man fand eine Höhle, die vom Lig. phrenicolienale sich bis zur Crista oss. ilei dextra erstreckte, zwischen der tief dislocirten Leber und dem hochstehenden Diaphragma, und nach rückwärts von der rechten Niere begrenzt war. Die Leber lag so, dass ihr scharfer Rand, emporstehend, von links oben nach rechts unten verlaufend, die Bauchhöhle in zwei Dreiecke theilte, in deren oberem rechten sechs Liter Eiter, nicht übelriechend, Platz fanden. Im linken unteren befanden sich die Därme. Leider blieb die Ätiologie unaufgeklärt. Magenbeschwerden, wie im Falle Rigal waren nicht vorhanden gewesen.

Bevor wir auf die verschiedenen Nuancen der verticalen Ausbreitung näher eingehen, müssen wir eine Bemerkung voranschicken, damit uns nicht der Vorwurf gemacht werde, dass wir in dieser Abhandlung nichtzugehörige Dinge verarbeiten. Es finden sich nämlich in der Kategorie der Echinokokken und Leberabscesse einige Fälle, in welchen der Eiter nicht direct subphrenisch gelegen war, vielmehr intrahepatal. Was uns dazu vermochte, diese Fälle in unserer Abhandlung einzureihen, ist der Umstand, dass erstens in diesen Fällen der eigentliche subphrenische Raum (vorn zwischen zwei peritonealen Flächen, rückwärts extraperitoneal) durch Verwachsung der Leberoberfläche mit dem

Diaphragma verschwunden ist; zweitens weil die Schichte Lebergewebe, welche den Abscess vom Diaphragma trennen sollte, entweder ganz oder fast vollständig verschwunden war, durch neugebildetes Bindegewebe ersetzt wurde, in dem Reste von Lebergewebe nur mikroskopisch nachgewiesen werden konnten; oder überhaupt sich zwischen der intrahepatalen Höhle und der Brusthöhle eine Verbindung hergestellt hatte, so dass auch der pathologische Anatom nur mit Schwierigkeit die eigentliche Lage des Abscesses ermitteln konnte. In einzelnen Fällen waren drei Abscesse übereinander, einer in der Leber, einer subdiaphragmatisch, einer in der Pleura oder Lunge, sämmtlich untereinander communicirend. Nicht selten übergehen Organabscesse direct in subphrenische, so dass ein Theil der Wand dem Subphrenium, ein anderer dem Organ angehört. Endlich kann das äussere Aussehen eines intrahepatalen, mit dem Diaphragma verwachsenen Abscesses auch insofern einem wirklich subphrenischen sehr ähnlich werden, als manche subphrenische Abscesse sich nicht auf Kosten einer Verdrängung des Diaphragmas, sondern auf Kosten der Leber, durch Erzeugung einer tiefen Depression in derselben ausdehnen, andererseits es eine Eigenthümlichkeit der Echinokokken der Leberconvexität ist, gegen die Brusthöhle emporzuwachsen, und so die Ausbreitungsart von subphrenischen Abscessen vorzutäuschen, was auch Leberabscesse — wiewohl seltener — thun.

Im Nachfolgenden einige Belege für das eben Gesagte: Im Falle II. (metast. Abscesse) waren Milzabscesse ins Subphrenium perforirt; der eigentliche subphrenische Abscess verdrängte das Zwerchfell bis zur dritten Rippe. Die Milz bildete die Basis des einen Liter Eiter haltenden Abscesses.

Im Falle 8 (derselben Gruppe) bestand ein Abscess im rechten Hypochondrium, welcher keine Verbindung mit der Pleura- oder Abdominalhöhle hatte. Jener Abscess bestand aus zwei Antheilen: einem äusseren, welcher gegen die costale Seite ausläuft, dem Diaphragma anliegt, und einem hinteren Antheile, welcher von einer Lebercaverne gebildet wird. Diese zwei Höhlen sind unten miteinander in breiter Communication, oben sind sie durch einen vom Lebergewebe gebildeten Sporn voneinander geschieden.

In beiden diesen Fällen waren Abscesse von subphrenisch gelegenen Organen ins Subphrenium perforirt, beide bestanden nebeneinander und miteinander communicirend fort.

Nicht immer ist aber der subphrenische Abscess die Folge der Perforation des hepatalen, was daraus hervorgeht, dass beide nebeneinander bestehen, ohne zu communiciren.

So im Falle 1 (metast.): „Im Lebergewebe sehen wir, und zwar im rechten Leberlappen, einen ausgedehnten Abscess von der Grösse einer Faust, welcher bis in die Porta hineinreicht. Die Leberoberfläche

theilweise mit dem Zwerchfell verlöthet; zwischen Zwerchfell und Leberoberfläche ein abgekapselter Abscess mit Zwerchfellperforation."

Im Falle 14: Zwischen Leber und Diaphragma ein intraperitonealer Erguss einer dunkelgrünen Flüssigkeit. Im rechten Leberlappen eine ovoide Eitertasche mit 1 Liter Inhalt etc.

Einen weiteren Beleg zu dem oben Gesagten bilden folgende zwei Fälle:

Im Falle 3 (metast.) waren in der Pleura 3½ Pinten Eiter enthalten; dieser Pleuraabscess communicirt durch zwei Perforationen mit einem grossen Abscess, der die Leber nach unten drängt, welche concav ist.

Im Falle 5 fand man zwischen Zwerchfell und der Leber eine Ansammlung von mucopurulentem Eiter und Jauche. Die Höhle lag über dem rechten Leberlappen, in dem sie eine Depression von 8 *cm* Umfang und 2·7 *cm* Tiefe verursachte.

Im Falle 9 (metast.) bezog man den untersten Theil des pulmonalen Dämpfungsbezirkes auf ein pleuritisches Exsudat. Die Thorakotomie im 8. Intercostalraum entleerte etwas Serum, man fand die Lunge der Thoraxwand anliegend. Weiter wagte man sich nicht. Die Section enthüllte, dass jene Dämpfung von einem so hoch emporsteigenden Leberabscess stamme. In einem gleichzeitig mitgetheilten Falle von Zeroni glaubte man durch eine im 6. Intercostalraum vorgenommene Punction ein Empyem diagnosticiren zu können, thorakotomirte, gieng durchs adhärente Diaphragma durch und entleerte einen hoch hinaufragenden Leberabscess.

Die in der Kategorie „Subphrenische Abscesse bei Echinokokken" registrirten Fälle sind eigentlich zumeist in den Thorax hinaufragende Leberechinokokken. 8 Fälle sind geheilt worden; eine apodiktische Entscheidung darüber, aus welchem Raume oder Organe in diesen Fällen die Cyste entfernt worden ist, konnte ohne besondere Maßnahmen (z. B. Excision der Schnittränder und Nachweis von quergestreiften Muskelfasern) nicht geliefert werden. Von den übrigen 9 Fällen fehlen in 2 die Sectionen, doch konnte im Falle 12 bei der Operation nachgewiesen werden, dass der Sack subphrenisch gelegen war. Diesen Fall mit eingerechnet, zählen wir also 8 Fälle, wo wir genau die Lage des Echinokokkussackes kennen. Fünf davon (4, 6, 7, 14, 17) lagen in der Leber, drei davon (12, 15, 16) im subphrenischen Raume. Schon im Falle 15 spricht der Autor davon, dass durch den Druck des Sackes die Leber nur wenig von ihrer Substanz eingebüsst habe, dass sie in allen ihren Durchmessern vergrössert war, verfettet und etwa einen Fingerbreit nach unten verdrängt.

Im Falle 16 notirt der Sectionsbefund, dass die hintere Fläche des Sackes an den linken, stark comprimirten und an seiner Oberfläche etwas concaven Leberlappen angrenzend und mit ihm durch eine 5 *mm* dicke, weissliche Schwiele innig verwachsen war.

Da es zu erwarten steht — und bei in diesem Capitel angeführten Fällen am deutlichsten hervortritt — dass immer weniger Fälle zur Section gelangen werden, so sei es hier constatirt, dass sowohl intra- als extrahepatale subphrenische Echinokokken die Leber nach unten, das Diaphragma dagegen nach oben verdrängen können, dass es daher zur Entscheidung ihrer Lagerung bei einer eventuell vorgenommenen Operation nothwendig sein wird, besonders darauf zu achten, ob die Cyste subdiaphragmatisch liege. Noch schwieriger dürfte sich aber der Nachweis gestalten, ob die Cyste extra- oder intrahepatal gelegen sei, wenn, wie eben in solchen Fällen häufig, an der Convexität das Lebergewebe consumirt ist (siehe die Abbildung zu unserem Fall 17, Echin.). Eine sichtbare Schichte Lebergewebe oder mikroskopischer Nachweis hievon in den Schnitträndern, sowie später Gallenausfluss dürfte für den intrahepatalen Sitz zeugen.

Wie die Verbreitung eines subphrenischen Abscesses *der Quere* nach eine verschiedene sein kann, sich auf sehr abweichenden Bahnen bewegen kann, so kann auch die Ausdehnung der subphrenischen Abscesse in *verticaler Richtung* eine mannigfache dem Grade und der Richtung nach sein. Mit der Beschreibung dieses Entwicklungsganges betreten wir ein Gebiet, welches dem Verlaufe der subphrenischen Abscesse so recht eigenthümlich ist. Es ist dies die Neigung zur Ausbreitung gegen den Thoraxraum.

Es ist beinahe unglaublich, wie viele Nuancen in dieser mit kurzen Worten bezeichneten „Neigung zum Durchbruch in den Thoraxraum“ von der Natur hervorgebracht worden sind. Wir wollen sie der Reihe nach anführen. Es sind hievon hauptsächlich zwei Hauptreihen zu unterscheiden: Die erste begreift die in der Richtung der Brusthöhle fortschreitenden Veränderungen *mit* krankhafter Affection des Zwerchfells in sich, die zweite dieselben pathologischen Vorgänge, aber *ohne* Erkrankung des Zwerchfells. Dies will so viel sagen, als: es kann im Verlaufe eines subphrenischen Abscesses zu einer adhäsiven, exsudativ-serösen, rein-eitrigen, jauchig-eitrigen Pleuritis mit folgendem Durchbruch in die entsprechende Lunge kommen; dieselben Vorgänge können sich auch am Pericard abspielen. Solche Veränderungen können sich nun entwickeln, *nachdem* das Diaphragma perforirt worden ist, aber sie wurden auch bei der Autopsie constatirt, *ohne* dass ein Durchbruch des Zwerchfells vorausgegangen wäre.

Wenn wir auf die klinischen Erscheinungen dieser Vorgänge vorläufig keine Rücksicht nehmen, so haben wir unter den pathologisch-anatomischen Befunden nachstehende Abstufungen zu melden:

1. Es war das Diaphragma mit der Lunge verwachsen.
2. Es ist zu einer Ansammlung von serösem Exsudat in der gleichseitigen Pleura oder im Pericard gekommen.
3. Es wurde Eiter in der Pleura vorgefunden.

In allen diesen drei Fällen war das Zwerchfell nicht afficirt.

4. Es ist zu einer Ulceration, doch nicht zur Perforation des Zwerchfells gekommen.

5. Das Zwerchfell wurde perforirt und der Eiter brach in die Pleura durch, welche also an dieser Stelle nicht obliterirt war.

6. Durch die Zwerchfellperforation brach der Eiter direct in die angewachsene Lunge durch.

7. Der Abscess perforirte nach Durchbruch des Zwerchfells ins Pericard durch.

Eine Tabelle wird die Häufigkeit dieser Ereignisse am besten illustriren:

	ohne						
Das sub	1	2	3	4	5	6	7
	bezeichnete Vorkommnis ereignete sich in der Gruppe:						
	Adhäsion der Basis	seröse Pleur., Pericard.	eitr. Pleur.	Ulceration	eitr. Pleur. mit Perf.	Lung.-Perf.	Peric.-Perf.
I. Magen . .	2	6	5	2	5	6	2
II. Darm . .	—	—	—	—	1	—	—
III. Perityfl. . .	—	—	—	—	9	5	—
IV. Echinok. . .	—	2	1	—	2	2	—
V. Subc. Traumen	—	1	3	—	—	1	—
VI. Gallenwege .	—	4	2	—	3	4	—
VII. Perinephr. .	—	1	1	—	5	1	—
VIII. Metastat. .	2	2	1	—	1	3	—
IX. Offene Verl. .	—	1	1	1	4	1	—
X. Fragl. u. Varia	1	—	—	—	1	3	—
XI. Costal . .	—	—	—	—	—	—	—
XII. Thorakal . .	—	2	—	—	3	3	—
In Summa . .	5	19	14	3	34	29	2

In Ausnahmsfällen brach der Eiter gleichzeitig in die angewachsene Lunge, an einer anderen Stelle in die freie Pleura durch (Magen 19), oder verursachte derselbe eine gleichseitige eitrige Pleuritis ohne Perforation und eine seröse Pericarditis und Pleuritis der anderen Seite (Magen 33) etc.

Ebenso wie in die Pleura und Lunge zugleich, kann der Eiter in Pleura und Pericard durchbrechen, oder in beiden ohne Perforation des Zwerchfells nachgewiesen werden. So war im Falle 5 (Gallengänge) das Diaphragma gar nicht perforirt, und es war Eiter in der Pleura und im Pericard nachweisbar. Ein andermal (Fall 14 derselben Kategorie) war das Diaphragma zweimal perforirt, eine Öffnung führte in einen mediastinalen Abscess, die andere in die Pleura. Im Falle 21 (perityphlit. Processe) fand man Eiter in der Pleura und im Pericard nach einer Perforation des Zwerchfells.

Wenn wir die in den oben angeführten 7 Punkten erwähnten Ereignisse übersehen, so können wir, ohne fehlzugehen, behaupten, dass

Verwachsungen der Lungenbasis mit der oberen Fläche des Diaphragmas zu Perforationen in die Lunge prädisponiren, eigentlich diese ohne jene gar nicht gedacht werden können. Dementgegen arbeitet eine exsudativ-seröse und purulente Pleuritis einer nachmaligen Perforation des subphrenischen Abscesses in die Pleura durch Abdrängung der Lunge vor.

Es muss aber schon hier erwähnt werden, dass ein subphrenischer Abscess oft ziemlich lange bestehen kann, ohne dass die Pleura diaphragmatica mit der Pleura der Lungenbasis, oder die Pleura diaphragmatica eines in die Brusthöhle weit hervorragenden Abscesses mit der Pleura costalis verwachsen würde. Dies wurde namentlich bei zahlreichen Operationen der subphrenischen Abscesse constatirt, wo man bei der Wahl der transpleuralen Methoden auf derartige Adhäsionen — besonders im Anfang mit ziemlicher Sicherheit — rechnete.

In den 2 Fällen, wo Ulcerationen und Erweichungen des Diaphragmas beobachtet wurden, ohne thatsächliche Perforation, war im Falle 3 (Magen) allerdings die Lunge adhärent, und im Falle 17 (dieselbe Kategorie) war auf der rechten Seite — die Erweichung des Zwerchfells war bei beiderseitigem Abscess auch bilateral — die Lunge comprimirt und wies auf ihrer vorderen und unteren Fläche eine purulente Zone von Thalergrösse auf. Auf der anderen Seite war die Lunge intact und die Pleura enthielt nur 150 *g* einer citronengelben Flüssigkeit. Im 3. Falle von Zwerchfellulceration finden wir nichts über den Zustand der Brustorgane erwähnt. (Subcut. Traumen, Fall 17.)

Dem Gesagten zufolge stehen also 29 vollständigen Lungenperforationen mit 5 Fällen Anwachsungen der Lungenbasis ohne Perforation und zwei Fällen von Lungenadhäsion oder Eiterung bei Zwerchfellulcerationen, zusammen also 36 Fällen, auf der andern Seite 34 Fälle von thatsächlichem Eitereinbruch in die Pleura gegenüber, wozu noch 14 Fälle eitriger und 17 Fälle seröser Pleuritis hinzuzurechnen sind, die eine ähnliche Prädisposition zur Perforation in die Pleura ausmachen, wie die Lungenanwachsungen zu jener in die Lunge. Es ist demnach gar kein Zweifel, dass die subphrenischen Abscesse mehr zur Perforation in die Pleura als zu jener in die Lunge tendiren, eine Thatsache, welche die ursprüngliche Leyden'sche, auf den wenigen ihm bekannten Fällen basirte Annahme, dass diese Perforationen ausschliesslich in die Lunge geschehen, widerlegt. Wenn wir nun die einzelnen Kategorien durchgehen und nachsehen, wie viele Fälle in jeder derselben in die Lunge und wie viele in die Pleura perforirt sind, so sehen wir, dass sich beide Ereignisse in den einzelnen Classen die Stange halten, ausgenommen in zweien, nämlich in jener der subphrenischen Abscesse bei perityphlitischen und bei perinephritischen Processen. In ersterer stehen 9 Pleura- 5 Lungenperforationen, in letzterer Classe 5 Pleura- 1 Lungenperforation gegenüber. Beide Classen haben das Gemeinschaftliche, dass die subphrenischen Abscesse in denselben stets extraperitoneal gelagert waren.

Es würde sich hieraus der Satz ableiten lassen, dass besonders die extraperitonealen Abscesse mehr zu Pleura- als zu Lungenperforationen neigen, während bei intraperitonealen das erstere und letztere Ereignis nahezu gleich häufig vorkommt.

Um im Anschlusse an diese Ausführungen gleich die Frage zu erledigen, wo das Diaphragma meistens durchbrochen wird, so muss darauf hingewiesen werden, dass a priori vermuthet werden könnte, dass in dieser Richtung ein wesentlicher Unterschied zwischen dem Verhalten der intra- und extraperitonealen Abscesse bestehe. Doch wies schon Bamberger darauf hin, als er im Jahre 1858 die allerersten subdiaphragmatischen lufthaltigen Abscesse nach Perityphlitis beschrieb, dass die Perforation an der höchsten Convexität des stark emporgedrängten Zwerchfells fingerweit erfolgte (Perityphl. 17), und in neuester Zeit, 1885, beschreibt bei Magenperforation Gläser bei beiderseitigem subphrenischen Abscess, dass das Zwerchfell am höchsten vorragenden Punkte beiderseits erweicht und verdünnt (Magen 17) war. So wäre derselbe Mechanismus bei beiden Kategorien der Abscesse thätig. Doch es sollen deswegen nicht andere Deutungen verschwiegen werden. So wies in einer Discussion über den Herrlich'schen Vortrag Löwenstein darauf hin, dass Curschmann gezeigt hat, dass das Zwerchfell links und rechts eine Stelle habe, die muskelarm und fast durchsichtig ist und dass da Pleuraergüsse nach abwärts perforiren können. Dasselbe könne auch umgekehrt geschehen. Mit mehr Bestimmtheit spricht sich C. E. E. Hoffmann (Virch. Arch. 42, p. 227) aus. Er sagt, „dass es eine Stelle des Zwerchfells gebe, welche zu Perforationen besonders prädisponirt. Es ist die äusserste rechte Abtheilung des letzteren, und zwar zwischen den rechten Rippen- und Lendenursprüngen, in jenem von Muscnlatur freien und nur durch Pleura und Peritoneum gedeckten Raum, in welchem beide Membranen nur durch Bindegewebe verbunden sind. Diese Stelle begünstige die Perforationen und es scheine ausserdem, als wenn die Perforationen auf der rechten Seite leichter als auf der gegenüberliegenden erfolgten."[1]) Da wir schon oben die grössere Neigung der extra-, besser retroperitonealen Abscesse zu Perforationen in die Pleura, besonders auch nach Perityphlitis hervorheben mussten, so würde diese Hoffmann'sche Bemerkung wohl die Thatsache erklären, warum die Abscesse nach Perinephritis und Perityphlitis (letztere oft auch unter Erzeugung perinephritischer Eiteransammlungen) mit solcher Vorliebe gegen die Brusthöhle durchbrechen, es ist ihnen eben der Weg hiezu in besonderer Weise gebahnt und die Arrosionsarbeit des Eiters erleichtert. Diese Vorliebe kann mit Ziffern schlagend illustrirt werden. Unter 25 subphrenischen Abscessen nach perityphlitischen Processen kam es 14mal, unter 11 Fällen nach Perinephritis 6mal zu Perforationen in die Brust-

[1]) Vergl. auch die Bemerkungen über die Zwerchfelllücken im Capitel über die subphr. Abscesse thorakalen Ursprungs.

höhle, also unter 36 Fällen 20mal, während nach Magen- und Duodenalprocessen unter 38 Fällen der subphrenische Abscess nur 11mal in Pleura oder Lunge perforirte. Hieraus ergibt sich mit einiger Wahrscheinlichkeit der Schluss, dass die extraperitonealen subphrenischen Abscesse (nach den obigen Ziffern fast doppelt) häufiger in die Brusthöhle perforiren als die intraperitonealen, und dass — unter Hinweis auf die obigen Ausführungen — diese Perforation wieder nahezu dreimal häufiger in die Pleura als in die Lunge geschehe.

Nicht minder interessant als die Neigung der subphrenischen Abscesse zum Durchbruch in die Pleura und Lunge ist die häufige Complication der subphrenischen Eiterergüsse mit serösen und eitrigen Pleura- sowie Pericardergüssen ohne Perforation des Diaphragmas. Es ist dies jedoch keine nur pathologisch-anatomische Merkwürdigkeit, sondern diese Thatsache ist von weittragender diagnostischer und therapeutischer Bedeutung, wie in den entsprechenden Capiteln des näheren ausgeführt wird. Eigenthümlicherweise kehrt sich aber hier das obenerwähnte Verhältnis der thatsächlichen Perforationen vollständig um. Unter 38 Fällen subphrenischer Abscesse nach Magenerkrankung wurde die Pleura ohne Perforation 11mal in Mitleidenschaft gezogen, unter 20 Fällen nach Gallenwegerkrankungen 6mal, während nach Perinephritis unter 11 Fällen die Pleura nur einmal miterkrankte, unter 25 Fällen nach Perityphlitis aber nicht ein einzigesmal. Unter 58 intraperitonealen subphrenischen Abscessen erkrankte die Pleura somit 17mal, unter 36 Fällen extraperitonealen subphrenischen Abscessen aber nur einmal. Es scheinen demnach die extraperitonealen Abscesse früher in die Brusthöhle durchzubrechen, bevor sie durch langsame Dissociirung des Diaphragmas oder durch Resorption und Fortleitung der Eitermikroben in der nachbarlichen Pleura eine exsudative, eitrige oder jauchige Pleuritis veranlassen würden, vielleicht unterstützt durch die von Hoffmann bezeichneten Zwerchfelllücken. Dass dies bei intraperitonealen Abscessen so ungleich häufiger vorkomme, hievon kann nur die anatomische Disposition oder die Qualität des inficirenden Agens schuld sein. Da der extravasirende Mageninhalt betreffs Infectionskraft nur wenig dem Darminhalt oder dem Inhalt des Processus vermiformis nachstehen dürfte, so sollten wir wenigstens zum grossen Theile auf die anatomische Disposition recurriren. Dass gewisse Diaphragmallücken eine solche abgeben, darauf macht also Hoffmann aufmerksam. Dass zu derselben der Eiter der intraperitonealen Abscesse nicht so leicht gelangen kann, hievon ist offenbar der Grund, dass das das Diaphragma überkleidende Peritoneum eine Einrichtung darstelle, welche einerseits durch rasche Verklebung der serösen Flächen unter sich, weiter durch Bildung von Pseudomembranen, Exsudatschichten die Eiteransammlung einschliesse und dem directen Durchbruch wehre, während andererseits vornehmlich im Anfang durch seine weitklaffenden Lymphgefässstomata

eine Aufnahme und Vertragung der Infectionskeime, besonders auf die nachbarliche Serosa, die Pleura erleichtert wird.

Ist einmal der Eiter oder die Jauche des subphrenischen gaslosen oder gashaltigen Abscesses in die Pleura perforirt, so wird der Inhalt derselben wohl dem des subphrenischen Abscesses gleichen, widerlich riechen oder Nahrungspartikelchen enthalten, wenn der Abscessinhalt fäcaloid roch oder Speisereste aufwies. In der Lunge wird ein Eiterherd durch Eiterinfiltration der der Diaphragmalperforation entsprechenden Stelle erzeugt, welcher rasch der Gangrän verfällt, dann eine Höhle darstellt, in der die Gefässe und Bronchien freischwebende Trabekeln darstellen, und welcher durch die letzteren nach aussen communicirt, wohl auch manchmal auf diesem Wege sich entleeren, spontan heilen kann.

War dagegen das Diaphragma nicht perforirt, so differirte, wie wir gemeldet haben, das Pleuraexsudat wesentlich von dem Inhalte des subphrenischen Abscesses insofern, als in 17 Fällen bei eitrigem oder jauchigem Inhalte dieses Abscesses das Pleuraexsudat serös war.[1]) Aber auch dort, wo das Pleuraexsudat eitrig war, war es nicht immer von derselben Qualität wie der Inhalt des subphrenischen Abscesses, wie man bei der ursächlichen Abhängigkeit beider Dinge voneinander vermuthet hätte. Des Beispiels halber seien z. B. die einschlägigen Fälle bei Magenerkrankungen angeführt:

Fall:	Inhalt des subphren. Abscesses:	Qualität des Pleuraexsudats:
2	stinkend, jauchig	eitrig, nicht übelriechend
21	gashaltig	seropurulent
27	jauchig	eitrig-serös
33	grünlicher Eiter	eitrig
35	fötid	eitrig, fibrinös.

Fast durchgehends differirte der Inhalt des Abscesses und der Pleura durch irgend ein Merkmal.

Wir führen des Näheren im Abschnitt „über Diagnose“ aus, inwiefern Complicationen von Pleuraaffectionen die Diagnose eines subphrenischen Abscesses statt erschweren nur erleichtern, und weisen besonders auf die percutorischen Verhältnisse hin. Dass oft die Doppelpunction in zwei übereinander gelegenen Intercostalräumen aus der differenten Qualität des aspirirten Fluidums eine fast zur Evidenz sichere Diagnose gestatten, darauf wies in einem Vortrag Scheurlen hin, und die Einwände Guttmann's und Fürbringer's konnten nicht den Wert dieses Symptoms erschüttern, wenn sie auch die Möglichkeit einer — allerdings überaus seltenen — Täuschung begründeten. Unsere obigen Auseinandersetzungen lehren, dass nahezu in einem Sechstel der

[1]) Es sind dies folgende Fälle: Echinokokken 6, 14, Perinephr. 4, Schüsse 4, Metastasen 8, 9, Magen 1, 17, 23, 25, 28, 34, subcut. Traumen 10, Gall. 6, 8, 9, 18.

Fälle auf das Zutreffen des obigen diagnostischen Hilfsmittels gerechnet werden kann.

Ausser der thatsächlichen Mitbetheiligung der Pleura und Lunge bei Bildung subphrenischer Abscesse muss in diesem Abschnitte eines Ereignisses Erwähnung gethan werden, für welches wir mehrere Beispiele beibringen können. Es ist dies der Einbruch des Inhaltes eines subphrenischen Abscesses zwar in die supradiaphragmalen Schichten, aber ohne Perforation der Pleura. Es kommt hiedurch zu einem Abscess zwischen Diaphragma und der abgelösten Pleura diaphragmatica und Pleura costalis. Einen derartigen Fall theilt uns Cossy mit:

Man fand bei der Autopsie folgende Läsionen: Perforation des Cöcums durch eine Fischgräte, Erguss von Darminhalt ins Abdomen, partielle Peritonitis und ein abdominaler Eiterherd. Perforation des Diaphragmas und Ablösung der Pleura parietalis durch den Eiter, Pneumothorax; einfache Congestion der Lunge ohne Spur einer Perforation. (S. A. nach Perityphlitis 3.) Derselbe Autor theilt uns aber einen zweiten Fall derselben Kategorie mit, wo es ebenfalls zur Abhebung der Pleura unter der Lungenbasis rechts kam, von wo aber dieser Abscess nach links perforirte, hier einen supradiaphragmatischen, subpleuralen Abscess erzeugend, welcher gegen die Bauchhöhle weit vorragte. Der Fall ist folgender:

„Das Cöcum fest an die Fossa iliaca adhärent mit seiner hinteren Oberfläche. Der Appendix gesund. Vom Oberschenkel führt ein Fistelgang innerhalb der Psoasscheide nach aufwärts, erweitert sich in der Gegend des Cöcums, mit welchem er auch mittels einer Öffnung communicirt. Diese Öffnung ist mit Kothpartikelchen verstopft. Weiter führt der Fistelgang nach aufwärts hinter die Niere, wo er scheinbar endet. Mittels einer Sonde kann man aber eine Fortsetzung entdecken, welche nach oben sich fortsetzt, endlich das Diaphragma, und zwar 3 *cm* nach rechts vom Centrum tendineum, perforirt und dann mit einer Höhle in Verbindung steht, welche von der Grösse einer Orange, die Lungenbasis einnimmt. Diese Höhle ist mit Flüssigkeit und Gas gefüllt. Die Wandungen dieses Sackes sind von der rechten Pleura gebildet, welche abgehoben und von unten nach aufwärts gedrängt ist. Von einem Divertikel dieser Höhle führt aber ein dünner Gang in eine auf der linken Seite gelegene Tasche. Diese Tasche drückt das Centrum tendineum auf der linken Seite gegen den Bauch vor, wo dieses einen Vorsprung von etwa Zweifaustgrösse bildet. Der Tumor ist sehr gespannt und resonirt bei der Percussion wie eine wahre Trommel. Bei Eröffnung des Sackes entleert sich eine stark stercoralriechende Eiterwelle und Gas. Die Höhle reicht bis zum dritten Intercostalraum nach aufwärts. Nach aussen und vorn war sie mit der stark ausgehöhlten linken Lunge, nach innen mit der Hinterfläche des Pericards in Berührung. Ihre Wand ist offenbar von der linken Pleura gebildet, welche abgehoben und nach

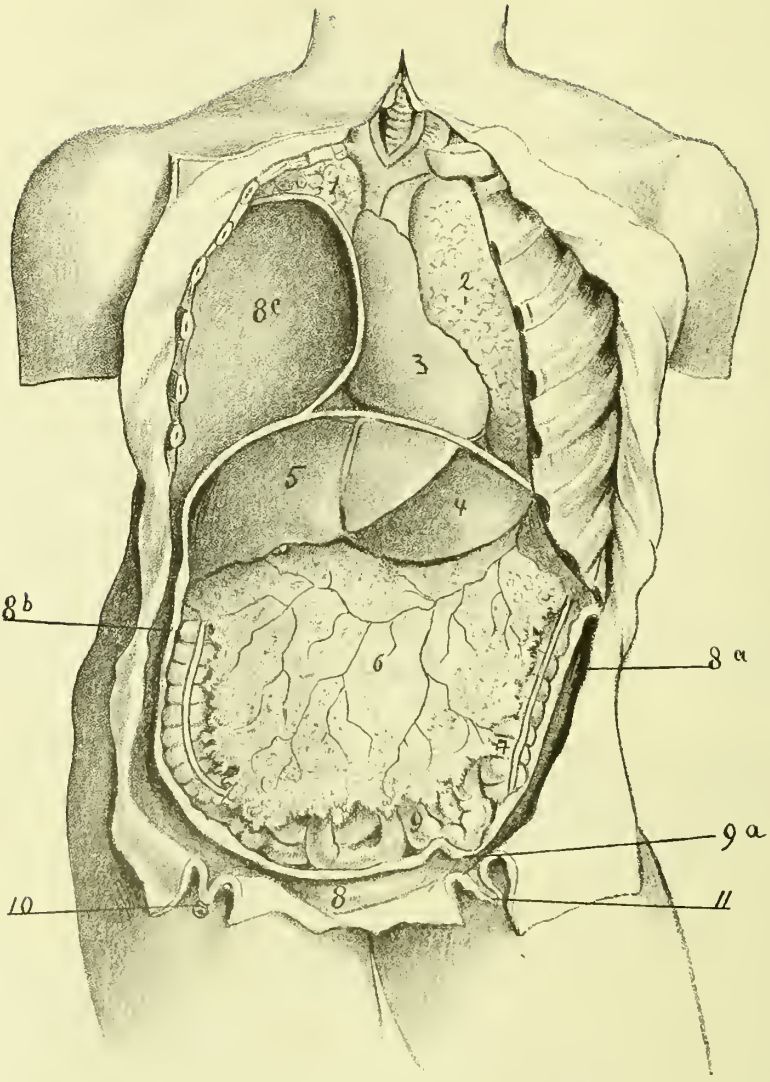

Erklärung der *Fig. 3*, Canalbildung ausserhalb des Peritoneums:

1 = die nach oben und hinten gedrängte rechte Lunge.
2 = linke Lunge.
3 = Herzbeutel mit Inhalt nach rechts verschoben.
4 = Magen.
5 = Leber.
6 = grosses Netz.
7 = Colon.
8 = der Canal zwischen Peritoneum und Bauchmusculatur.
8 a = die nach oben und links gehende engere und kleinere Abtheilung desselben.
8 b = die nach oben und rechts gehende Abtheilung, welche mit der
8 c = Anssackung in dem Brustraume endigt.
9 = Ileumschlingen.
9 a = Perforation des Ileums in den Canal.
10 = Fistelöffnung in der rechten Inguinalgegend.
11 = Ausbuchtung des Canals in der linken Inguinalgegend.

aufwärts gedrängt ist. Im Niveau des 6. Intercostalraumes, und zwar nahe dem linken Rande der Aorta thoracica, findet sich eine rundliche Öffnung mit einer klappenartigen Falte umsäumt, in dieselbe kann die Sonde auf 2 *cm* eindringen."

Im Nachfolgenden haben wir ein weiteres Beispiel dieser merkwürdigen Weiterverbreitung subphrenischer Abscesse zu erwähnen, welche abermals einer wirklichen Beobachtung entnommen ist.

C. E. E. Hoffmann (siehe Darmperforationen) berichtet über denselben, wie folgt: „Der Blinddarm und der aufsteigende Grimmdarm bis zum Übergang in den queren Grimmdarm fest mit dem Bauchfell der äusseren Bauchwand verwachsen und ebenso fest an die Leber angeheftet. Hinter diesen Verwachsungen, und zwar nach aussen durch die Musculatur des Bauches, nach innen von dem mit dem Anfange des Dickdarmes und der Leber fest verbundenen Bauchfell begrenzt, findet sich eine 8 *cm* breite und ebenso hohe Höhle, welche durch eine Öffnung mit dem Brustraume communicirt. Diese Öffnung liegt genau zwischen den rechten Rippen- und Lendenursprüngen des Zwerchfelles, entspricht der an dieser Stelle de norma befindlichen Muskellücke und ist nur durch einen leichten Einriss in die Musculatur erweitert. Nach einer anderen Richtung steht dieselbe Höhle mit dem Dickdarm, und zwar ziemlich an der Umbiegungsstelle in das Colon transv., in Verbindung. Die beschriebene Höhle entstand durch Abdrängung des Zwerchfellüberzuges vom Diaphragma. Jene erwähnte Lücke führt daher nicht in die eigentliche Brusthöhle, sondern in eine zwischen der Costalwand und der Lunge gelegene Höhle, die also über dem Zwerchfell liegt, aber in keiner Weise mit der Brusthöhle communicirt. In der wirklicken Pleura befindet sich mehr als ein Liter übelriechenden, dünnen, grünlichgelben Eiters und übelriechende Gase."

In diesem Falle hat also ein extraperitonealer, von einer Perforation des Colon ausgehender subphrenischer Abscess durch eine natürliche Lücke im Zwerchfell unter Erweiterung derselben in den subpleuralen Raum perforirt und hier durch Vorwölbung der Pleura costalis einen von der Pleurahöhle abgesonderten Raum gebildet.

Im Anschlusse hieran müssen wir ein seltenes Ereignis als Gegensatz anführen: Wie in den Fällen von subpleuraler Perforation die Zeichen einen pleuralen Sitz vortäuschen können, so konnte im folgenden Falle der Sitz auch bei der anatomischen Disquisition in den subdiaphragmatischen Raum verlegt werden und sass dennoch ganz oder wenigstens zur Hälfte in der Pleura.

Dieser folgende, von Heubner beobachtete Fall repräsentirt auch gewissermaßen den äussersten Grad eines subphrenischen Abscesses, welcher in dem Falle erreicht werden kann, als derselbe von einem im Subphrenium gelegenen Organe ausgeht. Bekannt ist uns, dass die subphrenischen Abscesse eine besondere Neigung haben, in die Brusthöhle

durchzubrechen, wonach eine Communication zwischen den beiden serösen Höhlen besteht. Immerhin ist dieselbe, wenn auch mehrfach oder ziemlich umfänglich, derart beschaffen, dass von zwei Höhlenabschnitten gesprochen werden muss, welche durch eine zu ihrer Gesammtoberfläche verhältnismässig kleine Verbindung communiciren. Der Fall Heubner stellt einen Fall dar, bei welchem diese Communicationsöffnung so weit gediehen war, dass von zwei voneinander geschiedenen Höhlen gar nicht gesprochen werden kann, vielmehr dieselben in eine einheitliche zusammengeflossen sind. Von dem Organe, durch welches die Perforation sonst hindurchgehen muss, vom Diaphragma, ist kaum eine Spur mehr vorhanden. Die Begrenzungen in diesem Falle werden wie folgt angegeben: Unterhalb der 6. Rippe die Pleura pulmonalis und costalis gürtelförmig verwachsen. Die Adhäsion umschreibt den unteren Lungenlappen, wodurch derselbe in einen oberen und unteren Theil geschieden ist. Unterhalb des adhärenten Lungenlappens gelangt man in einen Raum, welcher vom oberen Rande der 6. Rippe bis zum Thoraxrande reicht und mit jauchig-fibrinöser Masse und Luft gefüllt ist. Dieser Raum setzt sich nach unten in einen zweiten Raum fort, welcher sich als ein abgesackter Peritonealraum erweist. Dieser Raum ist nach unten von dem an sich etwas vergrösserten linken Leberlappen begrenzt, sowie von der mit dem letzteren verwachsenen Milz, der Flexura coli sinistra und dem retroperitonealen Zellgewebe an der Spitze der linken Niere. Als hintere, vordere und linke Seitenwand fungiren die untersten 5 Rippen und ihre Intercostalräume. Als Kuppe dieses zweiten Raumes wurde eigentlich die linke Zwerchfellhälfte erwartet. Dieselbe ist aber vollständig in Verjauchung übergegangen und nicht einmal die Insertionsstellen an den Rippen sind noch nachweisbar. Aus diesem eigentlich aus zwei Höhlen bestehenden Raume gelangt man nach rechts zu in einen weiteren Raum, mit welchem offenbar der Magen communicirt, da dieser nach Eröffnung desselben collabirt. Dieser Raum lag unter dem Herzbeutel, zwischen einem Stück erhaltenen Zwerchfells und dem linken Leberlappen. Die rechtsseitige Grenze dieses Raumes wird vom Lig. suspensorium gebildet.

Die Ursache der Abscessbildung war ein rundes Magengeschwür.

Die Mitbetheiligung des Pericards ist bei subphrenischen Abscessen ein bei weitem selteneres Ereignis. Sie kam unter unseren Fällen nur 6mal vor, und doch sind unter diesen Fällen alle 3 Nuancen der Miterkrankung, wie bei der Pleura, vertreten. Im Falle Senator (Magen 33) combinirte sich mit einem linksseitigen subphrenischen Abscess ein eitriger Erguss im linken Brustfellsack und ein seröser in der rechten Pleura und im Pericard. Ebenso im Falle 27. Im Falle Audonard (pericöcal 21) wird nur von „Pericarditis“ gesprochen, ohne nähere Angabe der Natur. Im Falle Viollet hat ein gallensteinhältiger sub-

phrenischer Abscess (rechts) eine rechtsseitige eitrige Pleuritis und eitrige Pericarditis erzeugt, ausdrücklich „beide ohne directe Verbindung mit dem subdiaphragmatischen Abscess". (Cholangioit 5.)

Die übrigen 2 Fälle wiesen eine Perforation des subphrenischen Eiterherdes in das Pericard auf:

Hallin (Magen 10) berichtet: „Der subphrenische Abscess stand durch eine 7 Linien grosse Öffnung mit einem Magengeschwüre in Verbindung. Von der Tasche führte eine Öffnung, welche 2 Sonden nebeneinander passiren liess, durch das Zwerchfell ins Pericardium, welches im entzündlichen Znstande auf der serösen Fläche mit purulenten Pseudomembranen bedeckt war und etwa drei Esslöffel eines eitrigen Exsudats enthielt. Das Herz war stark contrahirt und blutleer."

Der Bericht Nowack's (Magen 30) lautet sehr kurz: „Hypophrenischer Abscess (bei carcinomatösem Ulcus des Magens) perforirt in das Pericardium, eitrige Pericarditis" etc.

Dieser pathologisch-anatomischen Thatsache der Miterkrankung des Pericards entsprechen auch die etwas häufigeren — manchmal vorübergehend beobachteten — klinischen Zeichen einer Pericardialerkrankung, besonders häufig wurden die der Diagnose allerdings am meisten zugänglichen Zeichen einer fibrinösen Herzbeutelerkrankung constatirt.

Bei weitem bedrohlicher als die bisher beschriebenen Complicationen sind jene, welche entweder zur Bildung von anderen Abscessen in der Peritonealhöhle führen, oder, was natürlich die allerschlimmste Complication darstellt, welche eine allgemeine eitrige oder jauchige Peritonitis erzeugen. Ersteres traf in 9 Fällen ein (Gallenbl. 7, 8, 9, Magen 2, 26, 35, Perinephr. 11, Metastasen 2, 6), und zwar wurden Abscesse am Colonknie zwischen Lunge und Pericard, unter der Leber, im Rectum, Psoas und Niere, Milz, zumeist aber in der Leber beobachtet. Und zwar complicirten andere Leberabscesse einen subphrenischen Abscess dann, wenn der letztere seinen Ursprung einer Affection der Gallenwege oder embolometastatischen Processen verdankte. (Also vornehmlich bei Cholelithiasis, Angiocholitis und Dysenterie.) Allgemeine eitrige Peritonitis wurde in 7 Fällen bei der Section — also in tödtlich verlaufenen Fällen — constatirt, und zwar fast durchaus nach Magenaffectionen (s. F. 7, 19, 23, 25, 26, 28), nur einmal (subcut. Traum. 7) war eine Zerstörung des Duodenums vorgelegen.

Zum Schlusse hätten wir noch die sonstigen Perforationen (ausser in Pleura und Lunge) zu besprechen, deren wir unter unseren Fällen 4 (Gallenbl. 16, Magen 19, 23, 32) verzeichnet finden. Im ersteren Falle geschah die Perforation in den Magen und ins Duodenum, in den anderen 3 Fällen in die Gallenblase, Ileum und Duodenum. Man erkannte die Perforation von aussen nach innen daran, dass die Serosaulcerationen grösser als jene der Mucosa waren. Inwiefern die secundären Perforationen in Organe, welche ihren Inhalt nach aussen

befördern, Magen, Darm, eine spontane Ausheilung angebahnt haben, werden wir bei der Erörterung der spontanen Ausheilung zusammen mit der Besprechung des Einflusses der Perforationen in die Lunge auf dasselbe erwünschte Ereignis des Näheren erörtern (s. Cap. über Therapie).

Wie bei den Perforationen der subphrenischen Abscesse eine Nuance der Weiterverbreitung beschrieben werden konnte, bei welcher der Abscess nach Perforation des Diaphragmas die Pleura diaphragmatica oder auch costalis abhob, hier eine zweite Höhle erzeugend, ohne dass es zu einem Durchbruch in die Pleura selbst gekommen wäre, so muss einer weiteren, allerdings in Wirklichkeit nur einmal beobachteten Abart der subphrenischen Abscesse ein Platz in dieser Gesammtschilderung eingeräumt werden. Diese besteht darin, dass entweder ein Brustempyem oder ein Lungenabscess durch eine Lücke im Diaphragma perforirt, aber in der vorderen Hälfte des Zwerchfells, wo dasselbe von Peritoneum überzogen erscheint, und zwar nicht unter Durchlöcherung, sondern unter Abhebung des diaphragmalen Blattes des Bauchfells, unter oder ohne Verklebung der Serosa diaphragmatica mit der Leberserosa. So kommt eine besondere Abart eines subserösen, extraperitonealen subphrenischen Abscesses, welcher auch als Basis, nicht nur als Seitenwand das Peritoneum diaphragmaticum hat. Im Falle 7 (thorakal) haben wir schon diese Abart vor uns, die Verbindung zwischen dem Lungenabscess und dem subdiaphragmalen ist mehrfach (s. Abbild.). Die Decke des Abscesses bildet das an mehreren Stellen durchlöcherte Diaphragma ohne Peritoneum, die Basis bildet das bis nun mit der Leberserosa unverklebte, vom Diaphragma abgehobene Perit. diaphragmat. Wie aus dem Sections-Protokolle des Falles hervorgeht, stellt die darin beschriebene Nuance des subphrenischen Abscesses nur ein weiteres Entwicklungsstadium des Falles 5 dar, da in diesem Falle unter Verklebung der beiden Peritonealblätter (des diaphragmalen und hepatalen) der Eiter thatsächlich in den subphrenischen Peritonealraum einbrach und hier durch allseitige Adhäsionen abgekapselt wurde. In jenem Falle (7) war die Eitertasche platt und traf — wie der pathologische Anatom der Ansicht ist — zufällig auf ein solitäres, von einer dicken Schichte Bindegewebe eingekapseltes Lebergumma. In beiden Fällen waren die Abscesse zur Zeit des Todes von so geringer Ausdehnung, dass sie der Diagnose intra vitam als subphrenische Eiterherde gewiss noch nicht zugänglich sein konnten.

Einige in der Literatur niedergelegte Beobachtungen nebst einem noch unveröffentlichten Falle aus meiner Klinik veranlassen mich darauf hinzuweisen, dass nicht alle subphrenisch entwickelten Flüssigkeitsansammlungen Eiter enthalten müssen, und andererseits nicht entzündlichen Ursprungs sein müssen. In ersterer Richtung muss bemerkt werden, dass sie rein serös, weiters serös mit Gallebeimischung und endlich hämorrhagisch sein können; in der anderen Richtung ist an-

zuführen, dass sie neoplastischen, wenn wir genauer sein wollen, teratoid-dermoidalen Ursprungs sein können.

Den serösen Ansammlungen über der Leber wurde besonderes Interesse von Foix abgewonnen. Er schreibt über die perihepatitischen Processe wie folgt: „In der ersten Periode bieten die circumscripten Peritonitiden alle die Charaktere, welche man im allgemeinen mit der Peritonitis sero-adhæsiva bezeichnet. Das entzündliche Exsudat ist zum Theil solid, zum Theil flüssig; das Fibrin, welches den soliden Antheil bildet, lagert sich auf der Oberfläche der Organe ab und bildet derart Pseudomembranen, welche sie überziehen und welche sie untereinander verkleben. Im Centrum des entzündlichen Herdes ergiesst sich ein flüssiges seröses Exsudat, desto reicher an Fibrin, je lebhafter die Entzündung war. Diese serösen, circumscripten Ergüsse sind oft unter den encystirten Tumoren der Leber geführt oder mit den Cysten dieses Organes verwechselt worden. Die Anwesenheit von Albumen, wenn nicht von Fibrin, lässt sie genau unterscheiden."

Es wären demnach solche seröse Ansammlungen den sonstigen serösen, circumscripten Peritonitiden gleichzustellen, und hätten nichts besonderes an sich, als die Localisation. Charakteristisch für diese Gegend sind dagegen die mit Galle tingirten serösen Ansammlungen, und wir sind in der glücklichen Lage, auf einen Sectionsbericht, den wir anderwärts in extenso mittheilen, hinweisen zu können (metastat. Abscesse, Fall Rouis). „Das Zwerchfell stand an der 3. Rippe. Diese Verdrängung ist bedingt durch einen intraperitonealen Erguss, der zwischen der Leber und dem Diaphragma gelegen ist. In diesem Niveau findet sich eine Höhle, welche ungefähr 1 Liter einer serösen Flüssigkeit mit tiefgrüner Färbung enthält. . . . . Sie ist mit Pseudomembranen ausgekleidet, von 2 *mm* Dicke, fast fibröser Consistenz, sich leicht von der Leber ablösend, und auf der Innenseite von fibrinösen Krümeln bedeckt. Die Leber ist in eine Eitertasche von ovoider Gestalt umgewandelt, deren Wandungen 15—20 *mm* betragen und mindestens 1 Liter eines graulichen Breies enthalten." Auf welchem Wege die gallige Tinction des Serums oberhalb der Leber entstanden ist, davon wird nicht einmal eine Vermuthung ausgesprochen. Wahrscheinlich dürfte im Anfang eine Communication zwischen den Gallengängen und dem suprahepatalen Raum existirt haben, vielleicht durch Platzen eines oberflächlichen Gallenganges in jene Schichte. Der ganze Process war metastatischen Ursprungs nach einer Dysenterie. Dass in dieser Art — durch Platzen von Gallengängen und Gallentleerung — in eine ursprünglich ganz ausserhalb der Leber befindliche Höhle der Inhalt dieser gallig gefärbt werden kann und man mit Unrecht immer auf die Lagerung des Ergusses in der Leber schliessen würde, davon gibt der Fall Sorel (siehe Anhang zu subphrenische Abscesse bei Echinokokken) ein beredtes Zeugnis. Auf welchen Umwegen es zu einer galligen Tinction des Inhaltes eines

subphrenischen Abscesses oder eines Empyems kommen kann, ersehen wir aus dem Falle Pusinelli (Magen 32). Es bestand eine subphrenische Höhle links vom Lig. suspensorium mit einem Inhalt, wie der des Magens. Nach innen davon eine zweite Höhle, welche gallige Massen enthält. Diese communicirt mit dem Duodenum durch ein knapp unter dem Pylorus gelegenes Geschwür. Diese Höhlen konnten in Verbindung treten, ins linke Thoraxcavum einbrechen und die gallige Beimischung hätte einem directen Überfliessen der Galle aus dem Duodenum entstammt, was man höchstwahrscheinlich nicht in den Bereich der Möglichkeiten miteinbezogen hätte.

Die subphrenischen Flüssigkeitsansammlungen brauchen aber weder serös noch eitrig, ohne Gallegehalt oder gallehältig zu sein, sie können endlich auch hämorrhagisch sein, eine umso bessere Bezeichnung, als die Blutgerinsel thatsächlich von einer Hämorrhagie, und zwar einer traumatischen herrührten. Der folgende Fall (Méry) ist ausser durch diese Thatsache, dass die subphrenische Höhle von blutigem Fluidum und Gerinseln erfüllt war, dadurch ausgezeichnet, als er uns eine durch den die Flüssigkeit enthaltenden Sack bedingte, für uns vollständig neue Verlagerung der Leber illustrirt. „Die unter der rechten Hälfte des Diaphragmas gelegene Flüssigkeitsansammlung verdrängt die Leber nämlich nicht nach unten, die Leber bildet nicht ihre untere Begrenzung, sie dislocirt die Leber nach links, so dass dieselbe vollständig das rechte Hypochondrium verlassen hat. Im gleichen Sinne dislocirt sie auch die Dünndärme. Statt der Leber bildet das dilatirte Colon transversum die untere Begrenzung. Zweitens lehrt uns dieser Fall, wie lange nach der Verletzung — in diesem Falle wurde Patient vor 20 Jahren zwischen die Puffer von Eisenbahnwaggons gefasst — noch unzweifelhafte Reste der Verletzungshämorrhagie an Ort und Stelle nachweisbar sind. Dieser Umstand erklärt uns eine schwierige Partie der Entstehung der subphrenischen Abscesse nach Traumen gegen den Unterleib, nämlich die, dass auch jahrelang nach Traumen die verletzte Stelle insofern den Boden zu einem subphrenischen, oder auch im allgemeinen zu einem Abscesse abgeben kann, als ein seit jener Zeit bestehendes Extravasat zu beliebiger Zeit durch eine Infection vereitern kann. Wir brauchen also keineswegs einen jahrelangen — seit dem Trauma währenden — Bestand des Abscesses, sondern nur eines günstigen Nährbodens für Infectionskeime anzunehmen.

„Der Fall ist folgender: (Méry in Bulletin de la soc. anat. 1885, et Roullier, Thèse de doctorat. Paris 1885, obs. I.)

M. A., 76 Jahre alt, tritt am 18. Juli ein. Vor 20 Jahren hat er einen Stoss durch den Tampon eines Waggons erlitten. Seit zwei Jahren nimmt der Bauch zu. Seit sechs Monaten lebhafte lancinirende Schmerzen im rechten Hypochondrium. In dieser Gegend eine Geschwulst, welche in die Leberdämpfung übergeht und 10 *cm* unter dem Rand der

falschen Rippen herabgeht. Die Begrenzung steigt nach aufwärts, ohne den Nabel zu erreichen, und setzt sich bis oberhalb der Regio epigastrica und selbst in das linke Hypochondrium fort. Nach oben überragt die Geschwulst nicht die normale Lebergrenze. Die Geschwulst ist überall glatt, ohne Hervorragungen. Der Kranke magert ab und stirbt am 2. Jänner.

Autopsie: Im rechten Hypochondrium eine halbkugelige, mehr als kopfgrosse Geschwulst, welche röthlich-weiss ist und nirgends mit der vorderen Bauchwand zusammenhängt. Die Leber ist aus dem rechten Hypochondrium vollständig verdrängt, und zwar nach oben und gegen das linke Hypochondrium. Der rechte Lappen ist anämisch, der linke intact. Der Tumor weist Adhärenzen auf mit der oberen Fläche dieses Lappens und mit der unteren Fläche des Diaphragmas. Das obere Peritonealblatt des Colon transv., welches sehr dilatirt unterhalb des Tumors sich befindet, übergeht direct auf den Tumor, so dass man mit der Hand nicht hinter denselben gelangen kann. Der Dünndarm ist nach der linken Seite verdrängt. Die Geschwulst entspricht nach rückwärts der Lumbalgegend, die rechte Niere ist nach unten und links von der Geschwulst gelegen. Die Geschwulst ist mehr breit als hoch, daher abgeplattet, besonders oben. Die Geschwulst enthält ungefähr anderthalb Liter einer sero-sanguinolenten Flüssigkeit, schwärzlich, mit einigen weichen und schwarzen Blutgerinseln. Die Wandungen sind 2 *mm* dick, mit kleinen Gefässen versehen, sind von verdicktem Peritoneum gebildet, welches in mehrere Blätter spaltbar ist, und enthalten im Innern Blutgerinsel im Stadium der regressiven Metamorphose.

Da dieser Blutsack ursprünglich oder zu einer beliebigen Zeit später vereitern konnte, so müssen wir auch bei der Diagnose eines subphrenischen Abscesses stets die in diesem Falle beobachtete Leberdislocation im Auge behalten, wiewohl sie stets eine grosse Ausnahme bilden wird, wenn wir dagegen die in allen anderen Fällen von subphrenischem Abscess in gleicher Gegend beobachtete Lagerung in Betracht ziehen. Insbesondere in Fällen, welche Traumen gegen das rechte Hypochondrium zum Ursprung haben, wollen wir uns dessen erinnern, da ja möglicherweise gerade eine Blutung am rechten Leberrande die Leber in dieser exempten Weise dislociren könnte.

Ein willkommener, wiewohl seltener Zufall versetzt uns in die günstige Lage, sagen zu dürfen, dass die im Vorhergehenden aufgezählten Fälle nicht alle Möglichkeiten einer subphrenischen Flüssigkeitsansammlung erschöpfen. Nicht nur traumatischen, nicht nur entzündlichen, aber auch teratoid-neoplastischen Ursprungs können solche mit Flüssigkeit erfüllten Säcke im Subphrenium sein. Bei der einzig und allein dastehenden Beobachtung und dem mangelnden klinischen Befunde ist es schwer auszusagen, ob und aus welchen Eigenthümlichkeiten des Befundes man die Lagerung der Cyste im subphrenischen Raume

hätte diagnosticiren können. Dass bei der Grösse derselben wahrscheinlich alle wissenswerten Percussions- und Palpationsdetails sehr undeutlich geworden sein mussten, ist mit grosser Wahrscheinlichkeit anzunehmen. Ob die Anfangsstadien etwas Charakteristisches geboten hätten, was zur Diagnose geführt hätte, wer vermag das jetzt zu behaupten!

Belehrend ist der Sectionsbefund unseres Falles:

Im Jahre 1885 wurde unter meinem Vorgänger auf der jetzt von mir geleiteten Klinik folgender höchst interessanter Fall beobachtet: Die Abdominalgeschwulst wurde als eine Cyste des Abdomens diagnosticirt und als solche einer Operation unterzogen, welche allerdings einen Theil der Verhältnisse erkennen liess, doch blieb es der Section der an einer nicht allzu rasch verlaufenden Sepsis verstorbenen Patientin vorbehalten, den genauen Befund zu enthüllen. Leider sind weder über den Status præsens noch den Verlauf der Operation irgend welche Daten vorhanden, da sowohl der Operateur, Prof. Weiss, als sein mit der Publication des Falles betraut gewesener Assistent seither verstorben sind und die diesbezüglichen Notizen unter den hinterlassenen Papieren nicht vorgefunden wurden. Dagegen ist eine zweifache Profil- und En-face-Aufnahme von der Patientin vorhanden, sowie ein Sectionsprotokoll, welches ich der Güte des Herrn Collegen Hlava verdanke.

Die klinische Diagnose, mit welcher die kleine Patientin 21 Tage nach der Operation zur Section kam, lautete: Cystis abdominis partialiter exstirpata. Sepsis. Exsudatum pleuriticum saccatum dextrum. Oedema pulmonum.

Der Sectionsbericht lautet folgendermaßen: Z. M., 8 Jahre altes Mädchen, Körper klein, von schlechter Ernährung, die Gesichtshaut blass, der Hals dünn. Der Thorax von der Incisura jugularis sterni bis zum Processus xiphoides 12 *cm*, in der Mamillarlinie 15 *cm* lang. Die Rippenbögen 26 *cm*, der Umfang daselbst 67 *cm*. Der Bauch ist kahnförmig eingezogen. In der Umgebung des Nabels ist eine Öffnung, durch welche man in die Tiefe dringen kann. Von dieser Öffnung bis zur Symphyse zieht sich eine Narbe, welche 13 *cm* lang und ziemlich fest verwachsen ist. Die Öffnung ist 2 *cm* breit. Die unteren Extremitäten sind mager, die Haut gelblich verfärbt. Die Ränder der Öffnung sind pigmentirt, mit Schleim bedeckt, an einer Stelle fliesst eine gelblich gefärbte Flüssigkeit heraus. Kopfbefund für uns ohne Wichtigkeit.

Das Unterhautzellgewebe fettlos, die Musculatur schlaff, das Diaphragma links an der 7. Rippe, rechts lässt sich der Zwerchfellstand schwer bestimmen, weil es mit der Leberoberfläche und mit der Cyste verwachsen ist. Bei Eröffnung des rechten Thorax fliesst eine ziemliche Menge einer eitrigen Flüssigkeit heraus. Die Lunge deckt nicht den Herzbeutel. Das Herz ist normal. Linke Lunge frei, etwas ödematös; die rechte enthält viele Abscesse, in denen eine gelbliche, klebrige Flüssigkeit enthalten ist. Das Gewebe wenig lufthaltig, ödematös.

Die Schleimhaut der Bronchien ist blass. In der rechten Thoraxhälfte eine bedeutende Menge einer eitrigen Flüssigkeit. Die Pleura costalis und visceralis ist mit eitrigem Exsudat bedeckt. Bei Eröffnung des Bauches steht der Magen parallel mit der Längsachse des Körpers und ist nach links verdrängt. Er ist dilatirt und enthält eine ziemliche Menge einer grünlichen Flüssigkeit. Seine Schleimhaut ist blass. Duodenum normal, die untere Jejunum- und die obere Ileumpartie ist mit dem rechten Theile des rechten Leberlappens verwachsen. In der Umgebung dieser Adhäsionen eine bedeutende Pigmentation. Nach Ablösung der Adhäsionen kann man in die Höhlung über dem rechten Leberlappen eindringen. Die Dünndarm- und Dickdarmschleimhaut ist blass. In der Harnblase die Schleimhaut blass, die Genitalien normal, die Milz geschwellt. Ihr Gewebe weich, die Pulpa reichlich. Die Nieren etwas vergrössert, parenchymatös degenerirt.

Durch die in der Bauchwand beschriebene Öffnung kann man in einen Sack von Kindskopfgrösse eindringen, dessen Wandungen uneben sind und verschiedene Auswüchse und zahlreiche Falten aufweisen. Der Sack reicht vom Ligamentum suspensorium hepatis über die Oberfläche des rechten Leperlappens bis zu seinem rechtsseitigen Rande zu den oben erwähnten Adhäsionen der Därme. Von da aber geht ein nur für einen Finger durchgängiger Canal vom Sack durch die vordere Bauchwand bis zu jener Öffnung. Die Wände des Sackes sind sehr dick, bestehen, soweit man makroskopisch erkennen kann, aus Knorpel, an manchen Stellen aus Knochen und einem graulichen Gewebe. Im Sacke selbst erkennen wir an der Innenoberfläche an verschiedenen Stellen Ligaturen. Nach Durchschneidung der Leber sehen wir, dass dieselbe durch die Cyste bedeutend comprimirt ist. Die Grenze aber zwischen dem Lebergewebe und der Cyste ist scharf markirt. Die Gallenblase ist frei, die Gallenwege durchgängig.

Die Sectionsdiagnose lautete daher: Eine in der vorderen Bauchwand eingepflanzte Cyste, ausgehend von der Gegend über dem rechten Leberlappen, wahrscheinlich dermoidaler Natur. Theilweise Verjauchung dieser Cyste. Metastatische Abscesse in der rechten Lunge. Rechtsseitig eitrige Pleuritis. Sepsis. Tumor der Milz, parenchymatöse Degeneration der Niere und Leber.

Diagnose.

Entsprechend unserer Auffassung, dass die subphrenischen Abscesse und die subphrenischen Pyopneumothoraces Entwickelungsstufen einer und derselben Krankheit oder Nuancen desselben Krankheitsbildes sind, wollen wir auch die Diagnose beider Erscheinungen unter Einem absolviren. Hiebei wiederholt sich eine in der Medicin öfters vorkommende Erfahrung, dass das schwerere Krankheitsbild leichter zu erkennen ist, als das leichtere. Denn es ist nicht zu leugnen, dass die Luft- oder Gasbeimischung regelmässig von Zeichen einer jauchigen Zersetzung des Eiters begleitet zu sein pflegt, wodurch dem Eiter ganz gewiss auch besondere Verätzungseigenschaften verliehen werden. Diese bedingen wiederum in höchst einfacher Weise eine raschere Schmelzung der umgebenden Gewebe, wodurch Arrosionen der Nachbarhöhlen und Nachbarorgane in solchen Fällen besonders häufig sich ereignen. Andererseits aber bedingt die Luft- oder Gasbeimischung das Auftreten derart prägnanter Symptome, dass die Diagnose eines luft- oder gashaltigen Abscesses unter dem Diaphragma eher mit Sicherheit gestellt werden kann, als die Diagnose eines subphrenischen Abscesses ohne eine solche Beimischung.

Der erwähnte Umstand macht es daher zu einem natürlichen Vorgehen, dass wir das schärfer charakterisirte Bild früher besprechen, als das weniger ausgeprägte. Wenn auch manche der in der ersten Publication Leyden's über diesen Gegenstand ausgesprochenen Ansichten als nicht mehr zurecht bestehend bezeichnet werden müssen, so die exclusiven Ansichten über die Ätiologie des subphrenischen Pneumothorax, über die Abstammung der in einem solchen befindlichen Gase, über Vorliebe der Perforation dieser Eiteransammlungen in die Lungen und nicht in die Pleuren, so muss der eigentliche Wert der obigen Veröffentlichung vorzüglich darin gesucht werden, dass trotz mancher früherer Andeutungen in Schriften, welche Leyden unbekannt geblieben waren, erst in ihr die diagnostischen Merkmale in ein festgefügtes Bild zusammengefasst wurden, nach welchem es bei einiger Aufmerksamkeit

in den meisten Fällen gelingen dürfte, die Diagnose rechtzeitig zu stellen, um die Fälle der einzig zulässigen chirurgischen Therapie zuzuführen. Was die über Decennien verstreuten Bemühungen Einzelner, auf die Möglichkeit einer Verwechslung der gashältigen subphrenischen Abscesse mit einem echten Pleuraempyem hinzuweisen, betrifft, so wurden diese Verhältnisse in genügender Weise in der historischen Einleitung zu diesem Buche gewürdigt. In diesem Capitel wollen wir uns mit der Epoche in der Lehre von der Diagnose eines subphrenischen Pyopneumothorax befassen, welche durch Leyden inaugurirt wurde und in unseren Tagen noch nicht ganz beendet ist. So haben wir denn vor allem jene Grundzüge der Diagnostik hier anzuführen, welche Leyden von seinen allerdings recht spärlichen Fällen abgeleitet hat, und dieselben auf der bei weitem breiteren Basis unserer zahlreichen Beobachtungen nachzuprüfen.

Unter den Symptomen, aus welchen die Diagnose gemacht werden könnte, führt Leyden an: Percussion über der retrahirten Lunge ist

Fig. 4.

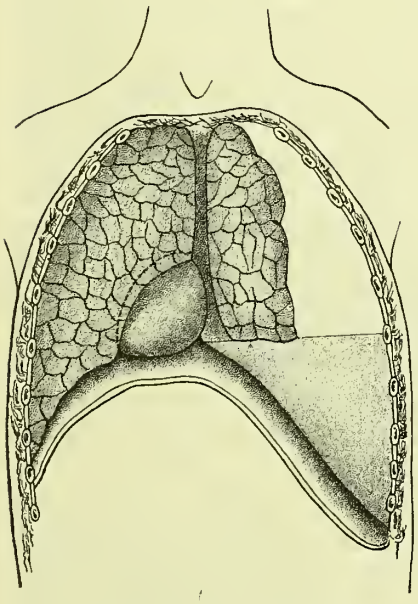

Linksseitiger Pyopneumothorax.

Fig. 5.

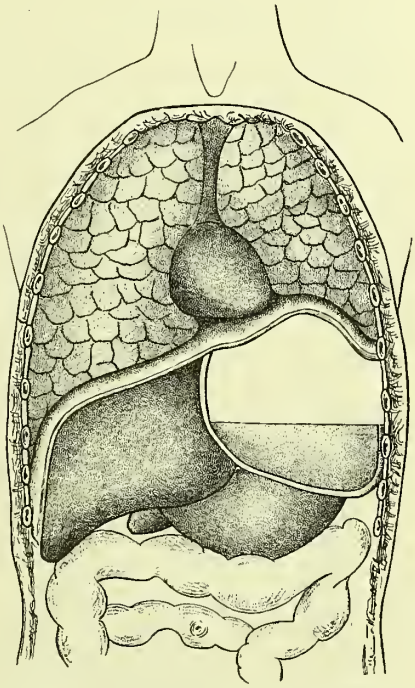

Linksseitiger, gashaltiger, subphr. Abscess.

abnorm voll und tief, von der (3.) Rippe an auffallend voll und tympanitisch. Die Leberdämpfung am rechten Thoraxrande fehlt. Sie ist durch einen tiefen, vollen Schall ersetzt. Unterhalb des rechten Rippenrandes ist die Leber tief in das Abdomen gedrängt und ihr unterer Rand durch Palpation und Percussion leicht nachweisbar. Auscultirt man, so fehlt von der (3.) Rippe an das Athmungsgeräusch, statt dessen wird

ein amphorischer Hauch oder ein metallisches Klingen vernommen. Bei gleichzeitiger Auscultation und Percussion werden exquisite metallische Phänomene erzeugt. Der Stimmfremitus fehlt am unteren Theile des rechten Thorax und beim Schütteln ist das Succussionsgeräusch zu erkennen. Endlich, wenn das Exsudat an der unteren Thoraxpartie durch Percussion nachweisbar ist, so wechselt es bei Umlagerung des Kranken schnell und leicht den Ort, der Percussionsschall ändert sich sofort mit der Umlagerung. Das Herz ist bei rechtsseitigem Sitze nur wenig nach links verschoben. Bei linksseitigem Sitze ist das Herz wohl ein wenig nach rechts verlagert.

Zur Unterscheidung, ob diese Eiteransammlung ober- oder unterhalb des Zwerchfells sich befindet, gibt Leyden folgende Merkmale an: Man kann es entscheiden: *a*) durch die Entwicklung der Krankheit und deren Verlauf, welcher auf eine Entzündung im Abdomen hinweist; *b*) durch das gänzliche Fehlen des Hustens und Auswurfs, wenigstens für längere Zeit des Verlaufes, die geringe Verschiebung des Herzens, geringe oder keine Ektasie des Thorax; die Intercostalräume bleiben eingezogen. Am wichtigsten ist das Verhalten der Lunge, welche unterhalb der Clavicula vollkommen vesiculäres Athmen erkennen lässt, auch der Fremitus ist so weit gut erhalten, nach abwärts schneidet aber das vesiculäre Athmen mit einer scharfen Grenze ab, unterhalb welcher es so gut wie gar kein Athmungsgeräusch zu hören gibt, dagegen tritt der amphorische Hauch auf. Bei tiefer Inspiration rückt das Vesiculärathmen weit herab in den Raum, der früher gar kein Athmungsgeräusch wahrnehmen liess. Das deutet darauf hin, dass Lunge und Abscesshöhle vollkommen voneinander geschieden sind und dass die Lungengrenzen bei tiefer Inspiration sich erheblich nach unten zu gegen die Höhle hin verschieben, wie es nur durch die inspiratorische Abflachung des Zwerchfells geschehen kann.

Neusser sagt nun, dass die Unterscheidung eines subphrenischen Abscesses von einem freien pleuritischen Exsudat wohl mittelst der von Leyden angegebenen Symptome zu machen sein wird, aber dass dem nicht so sein wird, sobald wir einen subphrenischen Abscess von einem abgesackten pleuritischen Exsudat scheiden sollen.

Bei der Diagnostik der subphrenischen Eiterhöhlen macht Neusser auf die Form der basalen Thoraxdämpfung aufmerksam. Sie zeigte in seinem Falle eine halbmondförmige, in der Seitenfläche des Thorax nach unten stark convexe Begrenzungslinie (in aufrechter Stellung), durch welche sie sich sowohl von der meist konisch in die Brusthöhle aufsteigenden Dämpfungsform der Lebertumoren, als auch von der horizontal begrenzten der pyothoracischen Ergüsse in auffallender Weise unterschied.

Es verhielten sich die Verhältnisse wie die Contouren normaler Leberdämpfung, nur war die Senkung der Dämpfungsgrenze gegen die Achselhöhle viel steiler und marcanter. Da Gerhardt für den abgesackten Pneumothorax supraphrenicus das Offenbleiben der Fistel

als die Regel ansieht, wobei also die Brustwand nur in mässigem Grade vorgewölbt erscheint, das Succussionsgeräusch vollständig fehlen soll, bei genügender Grösse Metallklang gehört wird, welcher jedesmal mit dem Öffnen und Schliessen des Mundes seine Höhe wechselt, da aber diese Symptome in dem Neusser'schen Falle fehlten, so schloss aus diesem Umstande Neusser auf die Unwahrscheinlichkeit der Diagnose eines supradiaphragmalen abgesackten Pneumothorax.

Sehr belehrend sind die Angaben, welche Barlow über seinen Fall macht. Er war der erste, welcher der diagnostischen Verwechslung des subdiaphragmatischen mit dem gewöhnlichen Pyopneumothorax seine Aufmerksamkeit zugewendet hat, und welcher in seinem Falle auch bei Lebzeiten mit Buwusstsein auf den subdiaphragmatischen Sitz der Eiteransammlung schloss. Er motivirt es auch, indem er sagt: Er habe seine Diagnose darauf gegründet, dass die Gasansammlung unter einer Gegend gelegen war, welche deutliche Zeichen eines Flüssigkeitsergusses gab. Weiter auf die Abwesenheit irgendwelcher Lungenerkrankung, welche einen Pneumothorax hätte bedingen können. Ferner auf die Unwahrscheinlichkeit eines pseudomembranösen vollständigen Septums zwischen den zwei Ansammlungen, einer flüssigen oben und einer gashaltigen unten im Thorax. Endlich auf den Sitz der grössten amphorischen Sonorität unter den falschen Rippen. Wie aus dieser Darstellung hervorgeht, hat hier abermals eine Complication, und zwar in diesem Falle mit einem pleuritischen Erguss, die Diagnose nicht verhüllt und erschwert, sondern erleichtert. Da wir aus der grossen Reihe der Einzelnbeobachtungen die Erfahrung gemacht haben, dass die Complication mit einer gleichseitigen Pleuritis verschiedenen Charakters keine Seltenheit ist, so ist die Barlow'sche Diagnostik, welche diesen Umstand zur Sicherung der Diagnose ausnützt, ein willkommener Behelf zur Erkennung der in Rede stehenden Affection. Der Hinweis auf die Abwesenheit jedweder Lungenaffection, welche einen Pneumothorax bedingen könnte, erinnert schon an die Leyden'sche These von dem fehlenden Husten und Auswurf wenigstens für eine gewisse längere Zeit des Verlaufes. Nicht weniger scharf beobachtet ist die Thatsache, dass der Sitz der grössten amphorischen Sonorität sich unter den falschen Rippen befindet, womit ganz richtig gesagt werden soll, dass der amphorische Percussionsschall sich an einer Stelle befindet, an welcher seine Anwesenheit bei im Pleuracavum gelegener Gasansammlung absolut unerklärlich wäre, da sie sich ja unterhalb der vorderen Insertionsgrenzen des Zwerchfelles befinden müsste. — Deswegen glauben wir, dass sich Scheuerlen[1]) im Unrecht befindet, als er sagt, dass die häufige Complication mit pleuritischem Exsudat bei mehr als der Hälfte der Fälle die Diagnose schwierig mache.

Dafür wollen wir demselben Forscher auch Gerechtigkeit widerfahren lassen, mit Bezug auf eine Angabe, welche sich auf dieselbe Compli-

[1]) Charité-Annalen, 1889. XIV., p. 158.

cation des subphrenischen Abscesses, nämlich die mit pleuritischem Exsudat bezieht. Er argumentirt: Am wichtigsten ist die Probepunction. Der Eiter ist stets jauchig. Ergibt nun die Punction eines oberen Intercostalraumes Serum, eines tieferen Jauche (nicht Eiter), so ist mit Sicherheit ein subphrenischer Abscess anzunehmen, da beide Flüssigkeiten durch eine Membran getrennt sein müssen. (Eiter kann sich im Serum absetzen, jauchige Producte sind aber darin löslich.) Es bewegt sich hiemit Scheuerlen sehr knapp an den Bahnen, welche Barlow eingeschlagen hatte, insofern, als dieser aus dem percutorischen Befunde, jener dagegen aus dem Resultate zweier in verschiedenen Intercostalräumen ein und dasselbe, allerdings für die Diagnose äusserst Wichtige erschliessen, nämlich dass zwischen den beiden, Gas und Flüssigkeit beherbergenden Räumen eine Membran sich befinden müsse. Hiebei ist fast Barlow noch erschöpfender, insofern, als er auf die Unwahrscheinlichkeit eines pseudomembranösen Septums hinweist und daraus das Vorhandensein eines natürlichen, des Diaphragmas erschliesst. Jener Angabe Scheuerlen's wurde bei Gelegenheit seines Vortrages von P. Guttmann widersprochen, unter der Motivirung, dass er selbst aus einem solchen Vorkommnis eine unrichtige Diagnose gemacht habe. Ein Mädchen litt seit 3 Jahren an einem rechts hinten unten bestehenden Pleuraexsudate. Die Punction lieferte in einem Intercostalraum ein serofibrinöses, in dem nächst unteren aber ein jauchiges Exsudat. Man dachte deswegen an einen subphrenischen Abscess, die Section lehrte jedoch, dass der Jaucheherd nicht unter, sondern über dem Zwerchfell lag und durch Gangrän des rechten unteren Lungenlappens bedingt war. Dieser Lungenlappen war mit der Pleura costalis innig verwachsen, zwischen dieser stark verdickten Pleura und dem stark nach abwärts gedrängten Zwerchfell lag der Jaucheherd. Oberhalb dieses abgekapselten Jauchecavums befand sich etwas serofibrinöses Exsudat im Pleuraraume. Auch ein im Folgenden beschriebener Befund könnte dem von Scheuerlen angeführten Punctionsresultate zugrunde liegen. Der Fall ist von Needon in der Wiener medicinischen Presse 1869 beschrieben: Der klinische Befund lieferte nur das Ergebnis von über die ganze linke Brust verbreitetem Exsudat mit sehr beschränktem bronchialen Athmen. Die Section ergab nachstehendes Resultat, soweit wir uns darum interessiren: Linke Pleurahöhle durch eine Pseudomembran etagenartig in zwei Fächer getheilt, im oberen serös-purulente, flockige, im unteren jauchige, höchst übelriechende Flüssigkeit; die linke Lunge gänzlich comprimirt, mit dicken Exsudatschwarten überzogen. Gewebe matschig, leicht zerreisslich. Die nähere Untersuchung ergibt an der linken Fläche des Diaphragmas einen Durchbruch von Zweifingerbreite, so dass mehrere Darmschlingen dem Finger entgegenkamen. Im Pericard circa 100 Gramm Flüssigkeit. In der Bauchhöhle circa 2 Pfund schmutzig-gelbgrünlicher, höchst übelriechender Flüssigkeit. Die Darm-

schlingen untereinander und mit dem Netz und mit der vorderen Bauchwand verlöthet. Zwischen den Darmschlingen jauchig-eitriges Exsudat. Der Processus vermiformis in feste Exsudatmassen eingebettet, an der Spitze brandig.

Auch Fürbringer führt an, dass dieses Symptom zwar wertvoll, aber nicht pathognomonisch sei, da er es in zwei Fällen multiloculärer Pleuritis beobachtete. Derselbe will die Probepunction eher insofern entscheiden lassen, als an einen subphrenischen Abscess gedacht werden könnte, wenn zuerst aus dem Punctionsresultate an zwei durch eine Membran voneinander geschiedene Hohlräume gedacht werden müsste und diese nach den grossen Excursionen der Nadel nur als Zwerchfell gedeutet werden könnte. Dem wurde wieder von Scheuerlen entgegnet, dass erstens das Zwerchfell bei einem subphrenischen Abscesse functionsunfähig ist, und zweitens die Spitze der Nadel ebenso durch das Zwerchfell, als durch eine andere Membran festen Halt gewinnen könne. Bei den höhergradigen Verdrängungen des Diaphragmas und bei der oft gemeldeten — doch nicht immer vorhandenen — Verlöthung des Diaphragmas mit den Brustwandungen, mit Obliteration der Pleura an dieser Stelle, kann die Nadel gleich in den subphrenischen Abscess eindringen, ohne von dem an den Thorax enganliegenden Diaphragma fixirt zu werden, ohne dessen — wenn erhaltene — Respirationsbewegungen mitzumachen. Scheint es darum auch, dass den angeführten Merkmalen nicht absolute Entscheidungskraft für einen subphrenischen Abscess vindicirt werden kann, so wird deren Beobachtung gewiss in manchen Fällen den Verdacht auf eine Eiteransammlung unter dem Zwerchfell verstärken. In einem Falle dagegen würden wir dem Scheuerlen'schen Symptom grossen Wert beilegen, wenn, wie in dem von uns beschriebenen Falle (s. Leberverletzungen), statt Jauche in dem unteren oder tieferen der beiden Räume eine gallehältige, eiter- oder jaucheähnliche Flüssigkeit constatirt würde. In einem solchen Falle ist es vollständig gleichgiltig, ob die gallehältige Flüssigkeit in dem weiter abwärts gelegenen Intercostalraum gewonnen wurde, während in einem oberen seröses oder selbst eitriges Exsudat zum Vorschein kam, oder ob man auf die gallehältige Flüssigkeit stiess, nachdem man zuerst durch eine Punction seröses oder eitriges oder jauchiges Fluidum entleert hatte, und das gallehältige erst, nachdem man die punctirende Nadel tiefer einstiess. Auch in umgekehrter Reihenfolge könnte sich alles abspielen, d. h. die Punction könnte zuerst eine gallehältige Flüssigkeit liefern und erst beim Zurückziehen — so geschah es nämlich in unserem Falle — käme die seröse oder eitrige oder jauchige Flüssigkeit ohne alle Beimischung von Galle zum Vorschein. Dass auch dieses Symptom nicht für alle subphrenischen Abscesse zutreffen wird, braucht nicht erst bemerkt zu werden (s. Fall Sorel). Dass aber dort, wo es beobachtet wurde, kaum eine andere Deutung, als die auf einen subphrenischen,

mit den Gallengängen in Verbindung stehenden — daher auch ursprünglich hepatalen — Abscess zulässig ist, darf wohl als richtig bezeichnet werden. Selbstverständlich würde z. B. der Nachweis von Nahrungsmittelbruchstücken in einem abwärts gelegenen oder, besser gesagt, mehr in der Tiefe gelegenen Raume denselben Wert haben, falls dieselben in Eiter oder Jauche suspendirt sind und falls in einem oberflächlicheren von der Nadel getroffenen Raume eine wie immer geartete Flüssigkeit, doch ohne Nahrungsmittelbeimischung, nachgewiesen würde.

Dasselbe gilt von den Bestandtheilen eines Parasiten. Was die amphoro-metallischen Phänomene betrifft, so wurde ihrem Vorhandensein seit den allerersten Publicationen über die subphrenischen Abscesse die gebürende Aufmerksamkeit geschenkt. Denn schon Bouchaud sagt: „Die interessanteste Thatsache an dieser Beobachtung ist die, dass alle Zeichen eines Pneumothorax bestanden bei einer allseitig geschlossenen Höhle; denn man kann die Verbindung mit dem Duodenum nicht in Rechnung ziehen, auch wenn sie existirte, da die Perforation in der Tiefe unter der Leber versteckt war, überdeckt von falschen Membranen und den Darmschlingen. Es scheint mir, dass wir darin einen positiven Beweis besitzen, dass die amphoro-metallischen Geräusche existiren können ohne Lungenfistel. Man begreift, dass jedes Geräusch, welches sich in der Nachbarschaft einer mit elastischen und sonoren Wandungen versehenen Höhle, welche auch stark genug sind, um zu resonniren, denselben Timbre annehmen kann. So erklärt man sich das metallische Klingen dadurch, dass man es auf feuchte Rasselgeräusche, welche sehr nahe an einer solchen Höhle erzeugt werden, bezieht.“ Auch Neusser schien es angezeigt, auf die Erklärung dieser Thatsache einzugehen. Derselbe widmet der Besprechung folgende Zeilen: „Der krebsige und exulcerirte Pylorus wurde an die Umgebung angelöthet. In den Verwachsungen entwickelte sich eine partielle Peritonitis, und zwar eine eitrige, die über den Leberrand fortkriechend, zur Bildung eines subphrenischen Abscesses Veranlassung gab. An der meist prominirenden Stelle führte er zur Arrosion des Zwerchfells. Durch directen Contact oder Diffusion entwickelte sich oberhalb eine adhäsive Pleuritis, welche die Fixation der Lungenbasis an die Zwerchfellpleura verursachte. Durch weitere Arrosion wurden einige Lungenbläschen eröffnet, wodurch Luft in den Jaucheherd eintrat, während die Verstopfung der Bronchien noch den Austritt von Eiter aus der Höhle verhinderte, was die Symptome des Pneumothorax mit geschlossener Fistel bedingte; Luft- und Jaucheaustritt war erst dann möglich, als die grösseren Bronchien arrodirt waren.“ Jedenfalls ist durch die Beobachtung der amphoro-metallischen Phänomene bei allseitig geschlossenen subphrenischen Abscessen die frühere Anschauung, dass dieselben nur unter Communication mittelst einer Lungenfistel oder der Aussenluft möglich sind, endgiltig abgelehnt.

Nach Jaffé wäre die Diagnose eines nicht perforirten subphrenischen Abscesses leichter, als die eines in die Lunge durchgebrochenen. Im ersteren Falle reiche der volle Percussionsschall bis zum Beginne der absoluten Dämpfung; es ist reines Vesiculärathmen vorhanden, ohne Aftergeräusche, der Stimmfremitus normal. Dagegen fehle im Bereiche der Dämpfung jedes Athmungsgeräusch, ebenso der Fremitus, und zwar schneidet ersteres am Beginne der Dämpfung mit einer scharfen Grenze ab. Diese Zeichen sollten den subphrenischen Abscess mit Gasgehalt vom wahren Pyopneumothorax unterscheiden. Bei diesem sei die zugehörige Lunge selten intact, da von ihr aus meistens der Pneumothorax zustande gekommen ist. Es fehlt somit der scharfe Übergang von der gesunden zur kranken Partie. Ist dagegen der subphrenische Abscess bereits in die Lunge perforirt, so gestalten sich die Verhältnisse freilich anders; die physikalische Diagnostik bietet dann nur wenig Anhaltspunkte und wir sind mehr auf die Anamnese und andere Erscheinungen von Seite des Abdomens angewiesen. Demgegenüber ist nun allerdings zu bemerken, dass ein amphorisches Hauchen auch bei allseitig geschlossenem subphrenischen Pyopneumothorax beobachtet worden ist und dass auch nach Perforationen in die Pleura — nicht in die Lunge — der Befund ein ähnlicher sein wird, wie im Falle Rigal (stomachal 15), welcher auf Grund desselben einen Hydropneumothorax zwischen Diaphragma und der Unterfläche der an die Rippenwandungen angewachsenen Lunge diagnosticirte. Hiezu würde sich bei Perforationen in die Lunge allerdings eine charakteristische Expectoration hinzugesellen. Jedenfalls dürfte man auch in einem solchen Falle am ehesten an einen gangränösen Lungenabscess denken, gegen den wieder die Anamnese und der Verlauf bis zur Perforation mit Vortheil ausgenützt werden dürften. Schon der gegen die häufigste Ursache des Pyopneumothorax zeugende Befund — abgesehen von dem Vorhandensein der Tuberculosebacillen im Sputum — dürfte die Diagnose um ein Tüchtiges vorwärtsbringen.

Erwähnen wir noch, dass nach Jaffé die Leyden'schen Symptome: Fehlen von Husten und Auswurf, geringe Verschiebung des Herzens, schneller Schallwechsel bei Umlagerung, angeblich auch bei Pleuraabscessen, vorgefunden werden, wiewohl besonders die letztere Angabe einer eingehenden Controle bedarf, wenn wir darunter richtig die circumscripten, allseits abgeschlossenen Pleuraabscesse verstehen sollen, bei denen eben der pseudomembranöse Abschluss nicht viel Locomotion dem Inhalte gestatten dürfte.

Von Seite Herrlich's wurde darauf hingewiesen, dass bei mittleren Abscessen eine Verwechslung mit Pyo- oder Pyopneumothorax sehr leicht geschehe; dagegen seien die Drängungserscheinungen und Ausweitung am unteren Thoraxabschnitte derart, dass sie zu der Grösse des scheinbaren pleuritischen Exsudats nicht passen. Es ist dies eine immerhin

wertvolle Erwägung, wiewohl wir Fälle kennen, in denen trotz enormer Grösse der Höhle — die von einem Hypochondrium ins andere reichte — die Leber den Rippenrand nur um einen Querfinger überragte.

Zugleich ergibt sich aus dieser Bemerkung, dass in der Verdrängung der Leber gradweise Unterschiede bestehen können, welche es einmal bei hochgradiger Verschiebung förmlich aufzwingen, an eine subphrenische Ansammlung zu denken, ein andermal aber bei geringer Entwickelung der Verschiebung durchaus nicht als Unterscheidungsmerkmal verwendet werden können, da bei wirklichen Pleuraexsudaten eine ähnliche Verdrängung der Leber durch Abflachung des Zwerchfells beobachtet wird. Wie ich mich überzeugt habe, kann der scharfe Leberrand der durchaus nicht vergrösserten Leber im Nabelniveau stehen, und doch liegt die Flüssigkeit im Thorax, wie die ausgeführte Operation zeigte.

Dem aufmerksamen Leser wird nicht die Verschiedenheit der Ansicht Leyden's und Herrlich's entgangen sein, soweit sie Ausweitung der unteren Thoraxpartien betrifft. Während Leyden für den subphrenischen Pyopneumothorax geringe oder keine Ektasie des Thorax, Eingezogensein der Intercostalräume für charakteristisch hält, verwendet Herrlich die Ausweitung am unteren Thoraxabschnitte als Zeichen einer subphrenischen Eitergasansammlung. Da diese Ausweitung doch nur durch die fremde Gas- und Flüssigkeitsansammlung bedingt sein kann, diese aber nicht selten bis zur dritten Rippe — ja, in seltenen Fällen auch höher — emporsteigt, so ist auch kein vernünftiger Grund dagegen vorhanden, sogar die Ausweitung der mittleren Partien des Thorax bei subphrenischen Abscessen zuzugeben. So meldet Rigal (stom. 15), die Schwellung erstreckte sich auf die Hypochondrien, welche wie nach aussen gedrängt erscheinen. Die ganze Thoraxbasis ist ausgedehnt, ausgeweitet, ohne dass man die Ursache hievon angeben könnte. Auch Pfuhl (intest. 2) sagt von der rechten Thoraxseite, sie sei entschieden stärker gewölbt, und zwar oben und unten mehr als links.

Übrigens ist es unnöthig, sich nach einer Bestätigung dieser a priori leicht erklärlichen Erscheinung umzusehen, da Leyden selbst (Fall 3, 32jähr. Nähterin) uns einen Fall von linksseitigem subphrenischen Pyopneumothorax erzählt, mit den Worten: „In der linken Brustseite Schmerzen, dieselbe ausgedehnt, bewegte sich nicht, etc.“ — Wenn auch ausserdem im linken Pleuraraume ein Liter dünneitrigen Exsudats vorgefunden wurde, so muss doch der Hauptantheil der Raumbeengung auf den subphrenischen Abscess bezogen werden, da dieser bis zur dritten Rippe hinaufreichte, was an der Verdrängung des Diaphragmas ersichtlich war.

Auch mit dem Eingezogensein der Intercostalräume scheint es seine guten Wege zu haben. Nicht überall wurde diesem Umstande die gehörige Aufmerksamkeit zugewendet, aber wo dies geschah, wird eher

das Gegentheil gemeldet. So im Falle Bouchaud (intest. 1) mit den Worten: „Die Intercostalräume sind vorspringend und wenig bei der Respiration beweglich, was besonders beim Vergleiche mit der anderen Seite auffällt. etc.“ Pfuhl berichtet: „Die Intercostalräume der rechten (kranken) Seite verstrichen nnd ausgedehnt, etc.“

Aus dem Vorstehenden ersehen wir, dass wenige Symptome für den subphrenischen Abscess eigenthümlich sind. Immerhin ist es nach dem Gesagten selbst in complicirten Fällen nicht gar so schwierig, sich die einzelnen Erscheinungen zurecht zu legen und zu deuten. Allerdings muss man die Buntheit der Befunde berücksichtigen, welche durch die Fixation der Lunge, durch Vorhandensein eines abgekapselten Pleuraexsudats (z. B. zwischen der dem Rande adhärenten Lungenbasis nnd dem Diaphragma), durch Vorstülpen der Pleura diaphragmatica nach Perforation des Zwerchfells, durch beiderseitige communicirende oder separirte Eiteransammlungen im subphrenischen Raume, durch Pericardialexsudate etc. hervorgebracht werden und zu denen wir noch zurückkehren wollen.

An dieser Stelle wollen wir unter den positiven Zeichen eines subphrenischen Abscesses die von Pfuhl vorgenommene manometrische Messung des Innendruckes des Abscesses erwähnen, wenn auch dieselbe trotz ihres physikalisch-mathematischen Aussehens nicht ohne Opposition geblieben ist. Pfuhl gibt an, dass die Diagnose zwischen supra- und subdiaphragmalem Pyothorax leicht gemacht werden könne, wenn man einen Troikar in die Abscesshöhle einstosse, dessen Canüle mit einem Manometer verbinde und bei der Athmung die Bewegungen der Quecksilbersäule verfolge. Liegt die Troikarcanüle im Thorax, so muss bei der Inspiration die Hg-Säule sinken, dagegen bei der Exspiration steigen. Befindet sich dieselbe aber in einem subphrenischen Raume, so soll die Quecksilbersäule beim Inspirium steigen, bei der Exspiration fallen. Da beide Räume gleichartig von den sich durch Muskelaction ausweitenden Rippenwandungen begrenzt werden, so kann der Unterschied im manometrischen Verhalten nicht auf diese bezogen werden. Der Grund kann einzig und allein durch die Erweiterung des Pleuraraumes, durch die Abflachung des sich contrahirenden Zwerchfells erklärt werden, welcher Umstand im subphrenischen Raume umgekehrte Druckverhältnisse bedingen muss, als im Thorax. Die Lunge kann mit ihren, wenn vorhandenen, so doch im gleichen Sinne wie die Thoraxwandungen wirkenden Bewegungen den Druck bei der Inspiration nicht herabsetzen, auch spielt sie nur beim Pneumothorax eine eventuelle Rolle, nicht aber beim hypophrenischen Abscess. Da nun aber in der Mehrzahl der Fälle das Zwerchfell — durch Resorption von giftigen Stoffen, vielleicht auch einfacher durch Überdehnung — gelähmt, oder durch Adhäsionen unbeweglich, functionsuntüchtig ist, so wird man nicht viel darauf rechnen können, dass es durch seine Contraction den Druck eines pleuritischen

Exsudats vermindert oder den im subphrenischen Raume vermehrt. Jedenfalls könnte man darauf nur in den Anfangsstadien des subphrenischen Abscesses zählen. Wenn die Ziffern Nowack's, dass in 30—25% der Fälle das Zwerchfell mechanisch in seiner Excursionsfähigkeit gehemmt, in den übrigen 70—75% aber dasselbe gelähmt ist, verlässlich wären, so könnte man sich hieraus eine genaue Vorstellung machen, wann auf die von Pfuhl hingedeutete manometrische Differenz in unserer Angelegenheit mit Verlass gebaut werden könnte. Würde sich die Argumentation Pfuhl's bewahrheiten — leider ist an die Ausführung der Messung entweder nicht gedacht worden oder Umstände machten eine solche unmöglich, z. B. bei überhaupt erfolglosen Punctionen etc. — so wäre allerdings auch von derselben in einfacherer Weise Gebrauch zu machen (nach Jaffé). Man brauchte nur auf die Ausflussgeschwindigkeit oder auf die Verschiedenheit der Ausflussmenge während der In- und Exspiration zu achten. Überwiegt dieselbe beim Inspirium, so liegt die Eiteransammlung unter dem Zwerchfell, im anderen Falle dagegen darüber.

Prognose.

Nach dem pathologisch-anatomischen Bilde der subphrenischen Abscesse gibt es nur zwei Wege, auf denen dieselben ausheilen können: Entweder perforirt der Eiter in eine Höhle, ein Organ, aus welchem er nach aussen befördert werden kann, oder er muss aus der ursprünglichen Höhle, oder aus jener, in welche er secundär eingebrochen ist, operativ entfernt werden.

Von der ersten Kategorie haben wir unter unseren, doch ziemlich zahlreichen Fällen nur wenige zu melden. Höchstens ein halbes Dutzend Fälle können wir hier einreihen, auch wenn wir alle mögliche Nachsicht betreffs der Diagnose gegenüber einzelnen Beobachtungen walten lassen, da ja eine unwiderlegliche Beweisführung bei dem Mangel eines Operations- oder Sectionsbefundes aussteht. Da wir doch unmöglich zugeben können, dass dieses Resultat — bei einmal vorhandenem subphrenischen Abscess — durch eine noch so vernünftig geführte interne Medication erreicht worden sei, so müssen wir uns in diesen wenigen Beobachtungen nach jenem Mechanismus umsehen, welcher eben die Heilung herbeiführte. Die Analyse der einzelnen Fälle lehrt uns nun Folgendes:

Im Falle 19 der nach perityphlitischen Processen entstandenen Abscesse erfolgte spontane Heilung, nachdem durch eine Punction die Anwesenheit von klarem serösen Fluidum mit amphorischen Phänomenen constatirt worden war. Nach 13 Krankheitstagen wurde $1^1/_2$ Liter einer äusserst übelriechenden, dünnflüssigen, stellenweise schmutzigrothen, im allgemeinen grüngelb gefärbten schaumigen Flüssigkeit mit dem Auswurfe unter Schweiss, Cyanose und profus diarrhoischem Stuhlgang entleert. Vordem bis zur Spina scapulæ nur ein Exsudat nachweisbar, nach jener Katastrophe entschiedener tympanitischer Beiklang unterhalb des Ang. scapulæ, mit metallischen und amphorischen Phänomenen. Der Athem übelriechend. Nach mehrfachen Rückfällen (welche in Temperatursteigerung, Dyspnoë, Schweissen, Übelriechendwerden des Athems, Wieder-

auftreten von Dämpfung mit Höhlensymptomen etc. bestanden) endlich Heilung. Diese Rückfälle sind offenbar auf eine Verlegung oder Schrumpfung der Communication mit der Lunge zu beziehen, ähnlich, wie wir solche Zufälle bei operirten Fällen nach Verlegung der Drainröhren oder der Operationsöffnung selbst zu beobachten Gelegenheit haben. Nach Überwindung des Hindernisses tritt wieder Besserung ein. Der Verlauf des Falles endete so, dass der Kranke alle 2 Tage unter einem Hustenanfalle 50—100 Gramm eines schleimig-eitrigen Sputums entleerte, bevor vollständige Genesung eintrat.

Im Falle 2 (subcut. Traumen) dürfte die Ausheilung auf demselben Wege erfolgt sein, nur fiel die Beobachtung offenbar in die Zeit nach dem Durchbruch in die Lunge. Denn neben einer Dämpfung des linken Hypochondriums wird schon 10 Tage nach der Aufnahme ein übelriechender Athem gemeldet. Die Dämpfung wechselte sowohl der Höhe als der Breite nach (einmal von der Herzspitze bis zum Nabelniveau — dann „ein oblonger Bezirk von Dämpfung im linken Hypochondrium" — dann „Dämpfung im linken Hypochondrium angewachsen" — endlich nur „Reibegeräusche über dem ganzen Hypochondrium, wo früher ausgesprochene Dämpfung bestanden hatte"), von Zeit zu Zeit Schüttelfröste etc.; offenkundig war bereits die Höhle mit der Lunge in Verbindung und bei nicht ganz freiem Abfluss wechselten auch die physikalischen Phänomene je nach der Füllung derselben.

Der nächste Fall 3 (subcut. Traumen) ist insofern undeutlich, als aus dem Berichte nicht klar hervorgeht, ob der Abscessinhalt auf den Respirations- oder Digestionswegen nach aussen gefördert wurde. Durch den Abscess wurde das Herz nach aufwärts verschoben. Vor 9 Monaten erlitt der Kranke ein Trauma, Fusstritt in die linke Seite; zwölf Tage nach seiner Aufnahme zweimaliges Erbrechen einer geringen Quantität Blutes — muthmaßlich Perforation der Magens ins Subphrenium; Constatirung von Luftgehalt im Abscess, Entlassung auf eigenes Verlangen, baldige Rückkehr mit der Angabe, dass die Schwellung plötzlich verschwunden sei unter Entleerung einer Menge Eiters. Der Referent des Falles vermuthet, der Patient habe den Eiter erbrochen, wiewohl darüber nichts Sicheres im Berichte vermerkt erscheint. Bei der Untersuchung wurde die Angabe des Kranken bestätigt, da der Tumor nicht mehr aufgefunden werden konnte. Der Mann schien sich ganz wohl zu befinden.

Im Falle 24 (pericöcal) erkrankte die Patientin mit einer Dämpfung, teigiger Consistenz handbreit über dem Cöcum und Proc. vermiformis etc. Hiezu gesellten sich Zeichen eines lufthaltigen subphrenischen Abscesses rechts, dessen Ausdehnung stets im Zunehmen war, und von dem immer sich steigernde subjective und objective Erscheinungen ausgiengen, als plötzlich fünf Wochen nach dem Krankheitsbeginne unter heftigen Hustenanfällen grosse Mengen eines grünlichgelben, geballten Eiters

ausgehustet wurden. Die tympanitische Zone über dem Abscess wird hierauf breiter; der Auswurf dauert fort, erregt viel Schmerzen auf der Brust, doch das Allgemeinbefinden bessert sich, das Fieber fällt ab. Endlich schwindet die tympanitische Percussionszone, nur des Morgens ist der Auswurf noch reichlicher, die Leber rückt an ihre alte Stelle. Endlich genest die Patientin unter einer Gewichtszunahme von 26 Pfund.

Im Falle 19 (Gallenwege) heilte der Kranke, nachdem er Zeichen eines pleuralen Ergusses, Herabgedrängtsein der Leber 3 Querfinger unter die falschen Rippen aufgewiesen hatte, unter schmerzhaftem Husten und Erbrechen; doch wird nicht gemeldet, was durch dieselben zutage gefördert wurde. Da aber das Fieber sehr intensiv (bis 40·2°) war, mehrmals ein Recidiv eintrat unter Zunahme des Exsudats auf der Brust, die Heilung aber unter Schwinden desselben und unter Einrücken der Leber in ihren normalen Ort geschah, so ist der Gedanke an einen Durchbruch in die Lunge oder den Magendarmcanal oder in beide sehr naheliegend.

Dem Berichte über den Fall 9 (thorakal) kann man zwar den Weg, auf welchem die Heilung erfolgt ist, nicht entnehmen, doch ist bei der Ätiologie wohl am wahrscheinlichsten, dass ebenso wie der Abscess nach Pleuropneumonie entstand, er sich auch auf dem Wege der Respirationsorgane entleerte. Doch spricht andererseits die unmerkliche Abnahme eher für eine Entleerung in den Darm, nur wird weder über die Beschaffenheit der Stühle, besonders der kritischen Epoche der Abnahme des Abscesses, noch etwas über die Sputa gemeldet.

Mit diesen wenigen Krankengeschichten sind die Fälle einer spontanen Ausheilung erschöpft, gewiss ein beunruhigend geringes Percent, welches es unbegreiflich erscheinen lässt, wie man bei deutlichen Zeichen eines Abscesses entweder an die Möglichkeit desselben auf operativem Wege nicht denken konnte, oder denselben aus technischen, übrigens ungerechtfertigten und von einem Chirurgen leicht überwindbaren Bedenken davon abstehen konnte. Doch davon an anderer Stelle noch ausführlicher.

Wie sich demnach die Prognose der sich selbst überlassenen Fälle gestaltet, geht aus dem eben Gesagten zu klar hervor, als dass darüber noch mehr Worte verloren werden sollten. Zur gehörigen Illustration ist aber doch nothwendig zu erwähnen, wieviel von unseren Fällen sich selbst überlassen oder bei unzureichender chirurgischer Behandlung zugrunde giengen.

Von diesen beiden Kategorien stehen folgende Zahlen jenen sechs Fällen gegenüber: Es starben ohne irgend welchen Eingriff in der Kategorie:

Magen	23,	nach	Punction	ohne	Erfolg	1,	mit	Erfolg	4
Darm	5,	„	„	„	„	—,	„	„	1
Gallenwege	10,	„	„	„	„	4,	„	„	—

Pericöc.	7,	nach	Punction	ohne	Erfolg	—,	mit	Erfolg	2
Subcut. Trauma	3,	„	„	„	„	—,	„	„	2
Echinokokken	2,	„	„	„	„	—,	„	„	1
Perinephritis	4,	„	„	„	„	—,	„	„	—
Wunden	8,	„	„	„	„	—,	„	„	2
Metastat.	7,	„	„	„	„	—,	„	„	1
Thorakal	3,	„	„	„	„	—,	„	„	1
Varia	5,	„	„	„	„	—,	„	„	1

Demnach starben 178, ohne einen operativen Eingriff 77, nach ungenügendem Eingriff, das heisst erfolgloser Punction 5, nach erfolgreicher, die Diagnose bestätigender oder erst sicherstellender Punction 16, demnach im ganzen 98 Fälle. Unter erfolgreicher Punction verstehen wir jene, wo durch dieselbe eine Materie gewonnen wurde, deren Gegenwart kategorisch zu deren Beseitigung aufforderte, so z. B.: die Punction lieferte viermal Eiter, zweimal Gase, einmal eine gelbe, einmal eine gallige Flüssigkeit, einmal eine sanguinolente, einmal eine fäculente, zweimal eine fötide, einmal eine faulige, einmal eine stinkende, einmal eine aashaft riechende Flüssigkeit. Wohl müssen wir, nachdem wir nun die Resultate der Operationsberichte übersehen, entschuldigend hinzusetzen, dass auch bei constatirtem Abscesse in der vorantiseptischen Zeit der Entschluss zu seiner Operation recht schwer war, insbesondere da die Abscesse meist nicht als solche, sondern als Thoraxempyeme zur Operation gelangt wären. Und bekannt ist, mit welcher Langsamkeit wir uns der Furcht vor den einzelnen serösen Höhlen entledigt haben. Wir müssen es demnach der mangelhaft entwickelten Diagnostik und operativen Technik zur Last legen, wenn nach einer erfolgreichen Punction die Consequenz eines energischen operativen Eingriffes nicht gezogen wurde. Hoffentlich wird in der Zukunft diese Rubrik ganz ausgelassen werden können, insofern wir die Fälle derselben in der Rubrik „Geheilt nach Resection“ eingereiht vorfinden dürften.

Bei den ohne alle oder nach unzureichender Therapie zugrunde gegangenen Fällen interessirt uns der Umstand, ob irgend welche Heilungsvorgänge angebahnt worden sind und ob solche sich durch irgend welche Symptome schon während des Lebens kundgegeben hatten oder erst durch die Section enthüllt worden sind. Da finden wir folgende Details gemeldet:

Stomachal. Fall 1: Eitriger Auswurf.	Section: Lungenperforation.
Stomachal. Fall 7: Blutbrechen, Fäcalgeruch aus dem Munde, Blutexpectoration, Entleerung einer sauer reagirenden, fötid riechenden Flüssigkeit.	Section: Keine Lungenperforation, offene Communication des Magens mit dem subphr. Abscess; in diesem Jauche.

Stomachal. Fall 8: Übler Geruch aus dem Munde, Sputa pneumonisch.	Section: Unterer Lungenlappen eitrig infiltrirt, perforirt, ein Intercostalraum eitrig infiltrirt.
Stomachal. Fall 9: Expectoration von stinkenden Massen, Sputa enthalten Nudeln.	Section: Lungengewebe zertrümmert, Bronchien offen.
Stomachal. Fall 16: Fötide Expectoration.	Section: Fistel in der linken Lunge.
Stomachal. Fall 24: Erbrechen übelriechender Massen.	Section: Communication des Magens mit dem subphr. Abscess.
Darm. Fall 5: Erbrechen fäcaloider Massen.	Section: Offene Communication des Duodenums mit dem Abscess.
Gallenwege. Fall 15: Plötzliche Eiterentleerung aus dem Munde.	Section: 3 Öffnungen führen in die Lunge.
Gallenwege. Fall 16: Auswurf von Eiter unter Brechen und Husten. Später quälender, übelriechender Auswurf, Margarinnadeln und Speisereste im Sputum.	Section: Secundäre Perforation in den Magen und den Anfangstheil des Duodenums.
Pericöc. Fall 16: Plötzliche Expectoration eitriger, stinkender Sputa, Pneumothorax.	Section: Abscess im Unterlappen der Lunge in Verbindung mit dem subphrenischen Abscesse.
Echinokokken. Fall 16: Plötzliche Dyspnoë, blutiger Husten, grünliches Erbrechen.	Section: Unterlappen der Lunge erweicht.
Subcut. Traumen. Fall 6: Unter Dyspnoë Entleerung von Eiter aus Mund und Nase, sofort Tod.	Section: Perforation des Zwerchfells und Lunge.
Subcut. Traumen. Fall 14: Expectoration weisser Pfröpfe mit Fetttröpfchen.	Section: Im Pleuraeiter Lungenfetzen, Lunge ulcerirt.
Perinephr. Fall 3: Plötzliches Aushusten von Eiter, Gallebeimischung, Eiter aus Urin verschwunden.	Section: Perforation in die Lunge, Nierenbecken in den Abscess perforirt.
Wunden. Fall 1: Sputa urinös-ekelhaft.	Section: Communication des Abscesses mit einem schwarzgrauen Herd in der Lunge.
Metast. Fall 5: Pneumorrhagie, Expectoration reichlich, eitrig, nicht riechend.	Section: Fortsetzung des Abscesses in eine Lungenhöhle.
Metast. Fall 7: Blutspucken, purulente Sputa.	Section: Abscess in die Lunge perforirt.

Varia. Fall 3: Erbrechen von gelbgrünlicher Flüssigkeit, fötider Husten bei Rechtslage.	Section: Öffnung in 2 Cavernen der Lunge.
Varia. Fall 6: Durchbruch von Eiter in die Luftwege.	Section: Perforation in einen kleinen Bronchus.

Wir ersehen daraus, dass in einer ganzen Reihe von Fällen (mit den spontan geheilten ungefähr in einem Viertel der Gesammtzahl) die Natur gewisse Vorgänge angebahnt hat, durch welche in einem geringeren Theile thatsächlich Heilung erzielt wurde, welche sich aber in den übrigen Fällen als ungenügend erwiesen, um den Gesammtorganismus zu retten. Allerdings dürfen wir das Erbrechen von eitrig-jauchigen Massen bei subphrenischen Abscessen nach Magenperforation nicht immer als besonderen, auf Heilung abzielenden oder ermöglichenden Vorgang bezeichnen, ebensowenig als die Expectoration von Inhalt eines subphrenischen Abscesses nach Senkung eines gangränösen Lungenherdes. Denn in beiden Fällen wurde jene Öffnung, durch welche die Entstehung des Abscesses angeregt wurde, auch wieder zu seiner theilweisen Entleerung benützt, keine neue usurirende Arbeit seitens des Abscessinhaltes war nothwendig. In den übrigen Fällen bahnte sich aber der Abscesseiter einen neuen Weg, und der war, wie man aus der Durchsicht der angeführten Fälle ersieht, meist der gegen die Lunge; nur in einem Falle (Gallenwege 16) führte derselbe in den Magen und den Anfangstheil des Duodenums, wiewohl der subphrenische Abscess nach einer Gallenblasenperforation entstanden war. In drei Viertel der sich selbst überlassenen Fälle kam es entweder überhaupt zu keiner secundären Perforation, welche zu einer Ausheilung hätte führen können, oder eine solche gab sich wenigstens durch kein klinisches Symptom zu Lebzeiten unzweifelhaft kund.

Interessant ist, dass, wie im Falle 3 (Perinephr.), trotz bestehender Communication des Abscesses nach aussen (Harnblase) sich eine neue gegen die Lunge entwickelte, worauf der früher im Harn vorgefundene Eiter schwand, um bei Abnahme der Expectoration wieder darin zu erscheinen unter Erzeugung von Druckempfindlichkeit der Brust und Hinterlassung eines üblen Geruches aus dem Munde.

Die Folgerung aber, welche sich aus diesen Auseinandersetzungen ergibt, ist die, dass es ungerechtfertigt wäre, auf Herstellung eines genügenden Communicationsweges nach aussen auf natürlichem Wege zu rechnen; weiter dass auch untrügliche Zeichen des Bestehens eines solchen in uns durchaus nicht die Hoffnung auf natürliche Ausheilung erstehen lassen und uns von dem Gedanken auf operative Behandlung ablenken soll. Auch könnte man a priori nicht anders über diesen Umstand denken. Bei der gegebenen Thatsache, dass der bei weitem häufigste Weg, den die Natur betritt, um einen subphrenischen Abscess

zu heilen, der der Lungenperforation ist (jenem in den Magen, Darm, Niere, durch die Haut entgegengehalten), muss man im vorhinein seine Kritik dahin aussprechen, dass es die denkbarst ungünstigste secundäre Perforation ist, insofern nämlich, als die Perforationsöffnung gewöhnlich der Kuppe, nicht dem Boden des Abscesses entspricht, und insofern, als wenn man den Augenblick verpasst, wo der Abscess bis zur Oberfläche reicht, derselbe nach der Perforation kaum je unseren diagnostischen Bestimmungsmethoden zugänglich ist; um ihn auch dann noch aufsuchen und einer ausreichenden chirurgischen Therapie unterziehen zu können.

Nachdem wir im Vorstehenden die Prognose der sich selbst überlassenen Fälle dahin präcisirt haben, dass von 104 unbeeinflussten radical nicht behandelten Fällen 6 heilten, die übrigen 98 dagegen starben, müssen wir noch von jenen Fällen sprechen, welche einer — wenigstens nach den landläufigen Begriffen über dieselbe — gründlichen, ausreichenden chirurgischen Therapie unterworfen worden waren.

Wir zählen solcher Fälle 74. Hievon wurden 26 mittelst Incision (einmal nach vorgängiger Application von Ätzpasta) und 9 mittelst Rippenresection behandelt und giengen trotzdem zugrunde. Weiter wurden andere 19 Fälle mit Incision (einmal wieder nach vorangehender Anätzung der Einschnittsstelle) und 20 Fälle mit Resection behandelt und wurden geheilt. Von den einer wenigstens, wie üblich, gründlichen operativen Therapie unterzogenen Fällen giengen daher 35 zugrunde und wurden 39 geheilt. Bevor wir den Satz aussprechen, dass die operative Therapie eine insofern ambigue Prognose gibt, als nahezu 50% sterben und 50% genesen, wollen wir doch die Sectionsbefunde der verstorbenen Operirten näher analysiren, um den Misserfolg nicht auf vielleicht unzweckmässige operative Therapie zu beziehen, was allerdings schon dadurch unwahrscheinlich wird, dass dieselbe Behandlung eine so grosse Reihe von guten Erfolgen aufzuweisen hat.

Unter den 35 hierher gehörigen Fällen entziehen sich 3 (pericöc. 23, Varia 1, 4) unserer Analyse, da in diesen Fällen entweder keine Section gemacht wurde, oder dieselbe nur heimlich, partiell, vorgenommen wurde, nur um den diagnosticirten Situs viscerum inversus zu constatiren.

Bei näherem Studium der Sectionsbefunde ergeben sich folgende Gründe für die Erfolglosigkeit der chirurgischen Therapie:

1. Im Falle 3 (pericöcal) wurde eine Incision des perityphlitischen Abscesses ausgeführt, der beiderseitige subpleurale Abscess blieb unberührt. So auch im Falle 9 derselben Kategorie. Im Falle 7 und 14 (der Echinokokken) wurde nur ein secundärer äusserer Abscess eröffnet, der eigentliche Eiterherd blieb unausgeräumt. So blieb auch im Falle 3 (thorakal) der subphrenische Abscess unangetastet, das Empyem wurde eröffnet.

2. In den Fällen 4, 27, 29 (Magen), 5 (Gallenwege), 6 (Perinephr.), 2 (thorakal) bestand neben dem eröffneten subphrenischen Abscesse ein

Empyem der Pleura, entweder mit oder ohne Communication mit demselben, welches nicht genügend entleert worden ist (auch im Falle 7, Echin.)

3. In den folgenden Fällen bestand noch ein anderweitiger Abscess, der durch die Operation nicht tangirt wurde:

Im Falle 34 (Magen) in der Milz.

Im Falle 36 (Magen) zwischen Pericard und Lunge.

Im Falle 3 (Darm) einer zwischen Duodenum und Colon, ein zweiter neben der Gallenblase. Der eröffnete subphrenische Abscess war nahezu ausgeheilt.

Im Falle 4 (Darm) blieb ein mediastinaler Abscess uneröffnet.

Im Falle 10 (Darm) in der Leber ein grosser oberflächlicher und zahlreiche kleine Abscesse.

Im Falle 7 (Echinok.) ein Abscess am Leberhilus (s. auch oben, denn in demselben Falle bestand noch ein Empyem und wurde nur der äussere Abscess incidirt).

Im Falle 9 (Perinephritis) Abscess in der Niere.

Im Falle 8 (metast.) in der Leber noch 15 Abscesse.

Im Falle 9 (metast.) im rechten Leberlappen lauter Abscesse, so dass derselbe wie schwammartig aussah.

4. In den folgenden Fällen bestand ausserdem noch eine eitrige Peritonitis:

Im Falle 28 (Magen) serös-eitrige Peritonitis (subphr. Abscess bei Lebzeiten nicht gefunden).

Im Falle 1 (pericöcal) diffuse Peritonitis.

Im Falle 7 (pericöcal) frischer peritonitischer Belag auf den Därmen.

Im Falle 6 (Echinok.) Perforation eines zweiten Abscesses ins Peritoneum.

5. In den folgenden Fällen waren verschiedene krankhafte Zustände Grund des letalen Ausganges:

Im Falle 15 (Magen) wurde die Operation der beiderseitigen Höhle offenbar zu spät gemacht, denn am nächsten Tage erfolgte der Tod.

Im Falle 9 (Darm) wurden in der Art. hep. eitrige Gerinsel vorgefunden.

Im Falle 10 (Echinok.) lösten sich unter dem Einflusse einer bei der Operation erfolgten Infection die bereits vorhanden gewesenen Verklebungen zwischen den beiden Pleurablättern und es kam zur pleuralen Sepsis.

Im Falle 4 (Echinok.) anderweitige Hydatiden, Tuberculose vorgefunden.

Im Falle 12 (Echinok.) Tod an Pleuropneumonie während der Influenza (5 Wochen nach der Operation).

Im Falle 1 (Perinephritis) Tod an Pyämie (2 Gelenke eiternd).

Im Falle 2 (Perinephritis) Tod an Tuberculose, beide Nieren krank.

Im Falle 4 (Perinephritis) Tod an Pneumonie (ohne Perforation in die Lunge).

Im Falle 8 (Perinephritis) Tod an Perforation eines Leberabscesses ins perirenale Zellgewebe und in die Pleura.

Im Falle 10 (Varia) Tod an Aktinomykose der Wirbel, Lunge etc.

Zu dem Falle 2 (thorakal) ist zu bemerken, dass zwar der subphrenische Abscess eröffnet wurde, daneben ein 2 Liter fassendes Pleuraempyem bestand, welches zwar diagnosticirt, aber dessen Operation wegen Schwäche des Patienten aufgeschoben wurde. Doch war weder eines noch das andere die eigentliche Todesursache, da der Patient beim Auswaschen der Pleura an Synkope in einigen Secunden plötzlich verschied. (S. ähnlichen Zufall, aber mit Erholung, in meinem Falle 18, Gallenwege.)

Man ersieht aus der eben angeführten Zusammenstellung, wie präcipitirt unser Schluss auf die ambigue Prognose des operativen Eingriffes gewesen wäre. Im Gegentheil, in den wenigsten Fällen kann der operative Eingriff der Unzulänglichkeit beschuldigt werden; nur in einem Falle kann er vielleicht direct als Ursache des Todes (nach dem Berichterstatter selbst) bezeichnet werden. (Echinok. 10.)

Die Unzulänglichkeit der chirurgischen Therapie in den Fällen 28 (Magen), 3, 9 (pericöcal) und 7, 4 (Echinok.), endlich 3 (thorakal), bestand darin, dass entweder ein Eingriff vorgenommen wurde, ohne dass der subphrenische Abscess überhaupt trotz eifrigen Suchens gefunden worden wäre; oder dass, wie bei den Perityphlitiden, diese zwar richtig eröffnet, die secundären subphrenischen Eiteransammlungen aber nicht vermuthet, daher auch nicht eröffnet wurden; oder dass ein Empyem zwar eröffnet, der nachbarliche subphrenische Abscess jedoch übersehen wurde; endlich dass bei spontaner Perforation von Echinokokkusabscessen unter die Haut der äussere Abscess zwar eröffnet, doch die übrige Höhle nicht nach den Vorschriften der Kunst entleert wurde.

In den sämmtlichen übrigen Fällen wäre die Therapie des subphrenischen Abscesses ausreichend gewesen, nur bestanden ausserdem noch weitere undiagnosticirbare, oder, wenn diagnosticirt, operativ oder medicinisch überhaupt unbehebbare Krankheitszustände, welche dem Leben des Patienten ein Ende machten. Wo diese complicirenden Affectionen ausblieben, da wurde mit ebenderselben Therapie in 19 Fällen durch Incision, in 20 Fällen durch Resection einer Rippe Heilung erzielt. Von diesen 39 Fällen wollen wir in dem Capitel über Therapie uns näher auslassen. Hier wollen wir nur der Vollständigkeit halber untersuchen, inwiefern bei denselben die chirurgische Therapie durch Naturheilvorgänge unterstützt wurde, wenn dies überhaupt geschah. Wir müssen uns natürlich dabei, da uns Sectionsbefunde fehlen, an die Analyse des Verlaufes bei Lebzeiten beschränken. Eine Unvollständig-

keit der Berichte selbst, oder der Beschaffung derselben, wird natürlich auch eine relative Unverlässigkeit unserer Aussagen bedingen.

Derartige natürliche Heilungsvorgänge, welche die Heilung durch den operativen Eingriff unterstützten, ereigneten sich entweder schon vor oder nach der Operation. Im ersteren Falle wirkten sie allerdings auch sichernd auf die Diagnose, wiewohl nicht gerade erleichternd auf den vorzunehmenden Eingriff.

Im Falle 38 (Magen) wurde an einem 2. December der subphrenische Herd incidirt und fäcaloid riechender Eiter entleert. Alle krankhaften Erscheinungen schwinden, doch am 10. December Verschlimmerung, welche weder durch Einführung einer Mèche, noch nach Sondirung durch Einführung eines Drains behoben wurde, als am 29. December unter heftigem Seitenschmerz, Husten zum Zerreissen, Suffocation eine eitrige, fötide Expectoration von geringer Menge eintrat. Man zog noch ein Drain in der Lendengegend durch. Unter Bestehen der purulenten Expectoration bis zum 2. Februar endlich Heilung.

Im Falle 14 (pericöcal) wurde eine bis zur Zwerchfellkuppe reichende Eiterhöhle mittelst Lendenschnittes entleert, später mittelst Methylenblaulösung eine Communication mit den Bronchien constatirt. Diese verheilte endlich vollständig.

Im Falle 20 (pericöcal) glaubte man mit der Operation verziehen zu können, als unter starkem Hustenreiz sich während eines Paroxysmus ein halber Liter Eiter entleerte. Pneumothorax trat ein. Die folgende Besserung war nur kurz, der Zustand verschlimmerte sich, so dass man am oberen Rande der siebenten Rippe incidiren musste, worauf Heilung erfolgte.

Im Falle 4 (subcut. Traumen) roch die Atmosphäre um den Kranken nach Koth; sechs Tage nach der Operation war der Athem des Kranken geruchlos und Speisereste im Abscesssecret verschwanden.

Im Falle 8 (Echinok.) trat nach einer Punction Auswurf von Galle und Eiter ein; später wurde die vereiterte Cyste durch Incision auf die neunte Rippe entleert.

Im Falle 11 (metast.) kam es einen Monat nach einer Lungenentzündung zu Schüttelfrost mit Roseola mit blutigem Auswurf. Allerdings ist selbst unter Anerkennung der Auffassung des Verfassers — Typhusmetastase, wiewohl selten — dieser Auswurf auch in anderer Weise, als Perforation des subphrenischen Abscesses in die Lunge, deutbar.

Im Falle 8 (Varia) entwickelte sich unter Magenbeschwerden Fieber, Schüttelfrost, ein Exsudat in der Pleura, welches unter continuirlichem Husten mit Auswurf eines fötiden, fast fäculenten Sputums in den linken Bronchus durchbrach. Später Resection der achten Rippe und Eröffnung eines subphrenischen Abscesses, dessen Durchbruch gegen die Brusthöhle man abtasten kann.

Im Falle 11 (Varia) erkrankte unter allgemeinen Üblichkeiten ein 40jähriger Fleischhauer. Nach 10 Tagen hustete er plötzlich eine gewisse Quantität einer gelblichen Materie, was ungefähr eine Woche anhielt. Später entleerte man in der Gegend der rechtsseitigen Rippenknorpel zwei Pinten Eiters.

In einigen Fällen musste, behufs Beherrschung des Verlaufes, zu der ersten Operation des subphrenischen Abscesses eine zweite hinzugefügt werden. Wenn wir auch hiemit nicht gerade an die Herstellung eines genügenden Abflusses des Eiters aus der Abscesshöhle denken, so müssen wir im Sinne obiger Darstellung an dieser Stelle hervorheben, dass zur völligen Ausheilung es im Falle 38 (Magen), Fall 1 (subcut. Traumen), Fall 11 (Perinephr.) noch einer Gegenöffnung in der Lende bedurfte, wohin sich der Eiter selbständig gesenkt hat und wo ihm noch rechtzeitig der Ausweg nach aussen gebahnt wurde.

Dass in mehreren Fällen zu einer anderweitig geführten Incision noch ein specieller operativer Eingriff unternommen werden musste, um ein Empyem der Pleura oder eine eitrige Peripleuritis zu entleeren, so z. B. im Falle 18 (Gallenwege), Fall 13 (pericöcal) etc., ist bei der häufigen Betheiligung der Pleura bei den subphrenischen Eiterungen nicht erstaunlich.

Zum Schlusse sei bemerkt, dass zur völligen Ausheilung im Falle 4 (Gallenwege) neben der Entleerung eines Abscesses neben der Gallenblase, dann eines Leberabscesses, endlich noch eine Cholecystenterostomie, und im Falle 11 (Perinephr.) ausser einer Incision über dem Poup. Bande eine Exstirpation der ganz eitrig zerfallenen Niere vorgenommen wurde, welche beide Eingriffe günstig verliefen.

I. Gruppe.

Ursprung: Stomachal.

1. Leyden, Zeitschrift für klin. Med. I. Bd. Pag. 320. Fall 2.
2. Idem. Ibidem. Fall 3.
3. Sänger, Archiv f. Heilkunde. 19. Jahrg. 1878. Pag. 247. Fall 2.
4. Idem. Ibidem. Fall 3.
5. Levison (Kopenhagen), Nordisk med. Arkiv. VIII. Nr. 20. 1876. Ref. in Börner's Deutsch. med. Wochenschrift. 1878. Nr. 3, pag. 32.
6. Hughlings Jackson, bei Fenwick. (Subcut. Traumen, V. Gruppe) Nr. 2, pag. 136.
7. Aufrecht, Berl. klin. Wochenschrift. 1870. Pag. 251, Nr. 21.
8. Heubner, Arch. der Heilkunde. 12. 1871. Pag. 193.
9. Juliusberger, Berl. klin. Wochenschrift. 1874. Pag. 643.
10. Hallin, Hygiea, XXIII. Pag. 597, Schmidt's Jahrb. Bd. 119, pag. 37.
11. Eisenlohr, Berl. klin. Wochenschrift. 1877. Nr. 37.
12. Albers, Rheinisch-westph. med. Correspondenzblatt. 1844. Nr. 5. Nach Tillmann's Arch. f. klin. Chir. Bd. 27, pag. 153.
13. Hilton-Fagge, Guy's Hosp. Reports. Vol XIX, obs. IV.
14. Idem. Ibidem. obs. XII.
15. Rigal, Bull. de la soc. méd. des hôp. 1874.
16. Bristowe, Lancet. 1883, t. II, pag. 531.
17. Glaser, Deutsch. med. Wochenschrift, 12. III. 1885.
18. Maydl (nicht veröffentlicht).
19. Neusser, Wiener med. Wochenschrift. 1884.
20. Bossi, Gazetta medica italo-lombarda. 1886. Nr. 47.
21. Barlow, London gaz., mai 1845.
22. Wintrich, Virchow's Handbuch der Pathologie und Therapie der Respirationsorgane. 1854. Pag. 58.

23. Nowack, Schmidt's Jahrb. 1891. Nr. 9 und 10. Fall 2.
24. Idem. Ibidem. Fall 4.
25. Idem. Ibidem. Fall 5.
26. Idem. Ibidem. Fall 16.
27. Idem. Ibidem. Fall 17.
28. Idem. Ibidem. Fall 18.
29. Idem. Ibidem. Fall 19.
30. Idem. Ibidem. Fall 20.
31. Senator, Annalen der Charité. IX. Jahrg. 1884, pag. 311.
32. Scheurlen, Charité-Annalen. XIV. Jahrg. 1889, pag. 158. Fall 1.
33. Idem. Ibidem. Fall 2.
34. Debove & Rémond, bei Ramadan. Du pyopneumothorax sousphrénique. 1891, obs. I.
35. Rendu, bei Deschamps. Pag. 173 (De la périhépatite enkystée).

---

1. Leyden.

Fall 2. Patient, 70 J., sonst blühend und sehr rüstig, fiel am 18. Dec. hin, klagte 2 Tage später über eine Indigestion, heftige Leibschmerzen, die auf Obstruction bezogen wurden. Der Leib aufgetrieben. Oleum ricini wirkte reichlich, dann wieder Obstruction mit folgenden Koliken und Meteorismus. Kein Erbrechen, kein Stuhl. Irrigation, Klystiere, endlich Opium, keine Wirkung; nach 3 Tagen Entleerung auf Eisklystiere, allmählicher Abfall des Meteorismus, dafür trat Fieber auf. Anfangs Februar Frösteln, Nates und rechtes Bein ödematös; in der rechten Bauchseite Resistenz; peritonitisches Exsudat angenommen, Eiterentleerung mit dem Stuhlgange. Ödem schwand, Resistenz verkleinerte sich; remittirendes Fieber, Fröste; am rechten Thorax Dämpfung bis zur Mitte der Scapula (bronch. Athmen, crep. Rasseln), die Leyden für ein suphren. Exsudat ansprach. Einige Tage später constatirte er rechts oberhalb des Leberrandes, wo die Leberdämpfung vollständig fehlt, einen tiefen Percussionsschall, der bis zum Rippenende reichte, daselbst hörte er amphorischen Hauch und metallische Phänomene. Das Athmungsgeräusch bis zur 5. Rippe wie vesiculär, scharf abschneidend, bei tiefer Inspiration bis zur 6. Rippe herabsteigend. In der Seitenwand geringe Dämpfung, bei Umlagerung keine Veränderung derselben. Auch hier fehlt von der 7. Rippe ab das Athmungsgeräusch, zeitweise amphorischer Hauch. Fast in der Höhe des Nabels der stumpfe Leberrand tastbar. Herz nicht verschoben. 3mal wurde Probepunction hinten mit der Pravaz'schen Spritze gemacht, einige Tropfen blutig serösen Exsudats entleert, offenbar aus der Pleura; auch vorn punctirte man im 5. und 6. Intercostalraum, bekam aber weder Eiter, noch fötide Luft. Am 24. März entleerte plötzlich Pat. eine grosse Menge blutigen, fötiden Eiters. Der Leberrand rückte etwas hinauf. Auswurf stinkend, dauert fort, Collaps steigert sich, am 8. April Tod. Section wies zwischen Zwerchfell und Leber eine kindskopfgrosse, mit stinkendem jauchigen Eiter erfüllte Höhle. In der rechten Pleura $^3/_4$ Liter blutig-seröser Flüssigkeit. Die Basis der rechten Lunge ans Zwerchfell adhärent, vom Abscess eine bleifederdicke Perforation in die Lunge und durch eine Fistel in die Bronchien. Die Umgebung des Fistelganges eitrig infiltrirt, daselbst auch 2 Gangränherde. Im Abdomen Adhärenzen der Därme. In der Gallenblase eine stecknadelkopfgrosse Perforation, von aussen nach innen. Magen äusserlich intact, an der kleinen Curvatur ein 50pfenniggrosses, tiefes Magengeschwür;

eine Perforation ist nicht nachzuweisen, aber darüber die Falten des Peritoneums verklebt.

2. Idem.

Fall 3. Eine 32jähr. Arbeiterin erkrankte 14 Tage vor Beginn der Beobachtung plötzlich in der Nacht unter Schmerzen im Leibe, Beengung der Respiration und Auftreibung des Abdomens. Seit 15. Jahre Bleichsucht mit Verdauungsbeschwerden, Schmerz in der Magengegend, ohne Erbrechen. Bei der Aufnahme (20. Mai) des Status war das Abdomen bis zur Höhe der Brust aufgetrieben, ziemlich stark gespannt, wenig auf Druck empfindlich. Percussion ergibt vollen, tympanitischen Schall, kein nachweisbares Exsudat. Auch am Herzen und Lungen nichts Abnormes. Leberdämpfung kaum vorhanden, doch ist das Athmungsgeräusch fast bis zum Rippenende hörbar. Man diagnosticirte Residuen einer diffusen (wahrscheinlich) Perforationsperitonitis. Am 21. Athemnoth, Verfall, Cyanose steigerten sich immer mehr, Puls 160, fadenförmig. In der linken Brustseite Schmerzen, dieselbe ausgedehnt, bewegte sich weniger und gab bei Auscultation ein deutliches amphorisches Geräusch. Percussion voll, nach unten zu tympanitisch. Herzdämpfung links verschwunden, auf dem unteren Theil des Sternums und etwas rechts davon nachweisbar. Auscultation links bis zur 3. Rippe rein vesiculär, darunter fehlt jedes Athemgeräusch, bei der Exspiration amphorisches Klingen deutlich, bei auscult. Percussion deutliche metallische Geräusche. Hinten unten geringe Dämpfung. Am selben Tage Tod.

Section: Aus dem eröffneten Abdomen entleeren sich stinkende Gase, und zwar oberhalb des linken Leberlappens. Hier ist unter dem linken Zwerchfell eine Höhle, nach unten vom Omentum und Colon transversum begrenzt, die hier ziemlich feste Wandung bilden; nach rechts reicht die Höhle bis zum Lig. susp. hep., nach links bis an die linksseitigen falschen Rippen. Die Höhle ist scharf begrenzt, hat feste Wandungen, dieselben sind eitrig infiltrirt. Vorne oberhalb des Quercolons eine zweite Höhle, begrenzt, mit der Umgebung verlöthet. Von da führt ein fingerdicker Fistelgang gegen die frühere Höhle; diese enthält stinkenden, jauchigen Eiter und Luft. Das Zwerchfell reicht bis zur 3. Rippe hinauf. Die Wandungen allenthalben mit missfärbigen, fibrinösen Schwarten bedeckt. Diese Höhle communicirt nach unten durch zwei ziemlich grosse Perforationsöffnungen mit dem Colon transv. nahe der Flexura sin. Magen grösstentheils vom Quercolon bedeckt. Von der vorderen kleinen Höhle führt eine Öffnung in den Magen, dieselbe ist mit schwarzen Massen erfüllt. Auf der Innenfläche entspricht diese Öffnung einem grösseren terrassenförmigen Geschwüre.

Rechte Lunge normal, Herz etwas verschoben; im linken Pleurasack 1 Liter dünneitrigen Exsudats. Linke Lunge comprimirt, mit der Basis mit dem Zwerchfell verwachsen; das Exsudat liegt hinten und seitlich; dasselbe ist nicht übelriechend. Das Zwerchfell ist nicht perforirt, aber an einer Stelle oberflächlich ulcerirt; diese Stelle entspricht der angewachsenen Lunge. Statt in die Lunge ist also die Perforation ins Colon erfolgt.

Der Ausgangspunkt war auch hier ein perforirendes Magengeschwür, welches nicht mit der Leber verlöthet war und über linken den Leberlappen perforirte.

3. Sänger.

Im 2. Falle handelte es sich um einen 22jährigen Koch, der plötzlich zusammenstürzte, ohne Bewusstsein zu verlieren; er musste alles erbrechen, hatte Schmerzen im Unterleibe und im linken Arm; Doppeltsehen, Zittern der Extremitäten, Kopfschmerz. Die Untersuchung ergibt Abdomen sehr schmerzhaft (Kopfschmerz), am Thorax ist die Percussion links unten sehr empfindlich, daselbst Dämpfung. Fieber mässig, Puls stark beschleunigt, Delirien, Parotitis, Verfall, Tod.

Section ergab im linken Pleuraraum $^1/_2$ Liter einer dünnen, braunrothen Flüssigkeit, die Basis der linken Lunge ist mit dem Zwerchfell verwachsen, unterhalb

desselben und hinter dem Colon befindet sich ein grosser Jaucheherd mit Perforation in den nach links verschobenen Magen und Duodenum. Beginnende Perforation durch das Zwerchfell in die linke Lunge. Ob im Magen ein Ulcus perforans bestanden oder nicht, ist nicht ganz evident.

4. Idem.

Der 3. Fall ist durch ein auf den linken Leberlappen langsam perforirtes Magengeschwür veranlasst. Eine 39jährige Krankenwärterin, seit 3 Jahren magenleidend, bekam plötzliche Schmerzen in der Magengegend mit Athemnoth. Diese Beschwerden ermässigten sich wieder, es trat aber Fieber auf mit Schmerzen in der linken Seite, Dämpfung und abgeschwächtes Athmen. (Pleur. sin.) Das Exsudat wächst, in der 4. Woche wird die Punction gemacht und ein übelriechendes eitriges Exsudat entleert, dann wird die Eröffnung durch Schnitt gemacht und ein Gummischlauch eingeführt. Trotz der Operation erfolgt der Tod. Man findet bei der Section im linken Pleuraraum noch jauchigen Eiter, unterhalb des linken Zwerchfells liegt ein grosser Jaucheherd. Der Magen, nach rechts und unten verdrängt, zeigt an der kleinen Curvatur ein scharfrandiges, terrassenförmiges Geschwür, dessen Grund mit dem linken Leberlappen verwachsen ist.

5. Levison's (Kopenhagen) Aufsatz: Luftfylgt Abscess i underliver simulirende Pneumothorax Nordiskt medicinisk Arkiv VIII. N. 20, II. 1876, in Börner's „Deutsche med. Wochenschrift" referirt 1878. Nr. 3, pag. 32:

Bei einer 22jährigen Arbeiterin, welche unter den Symptomen einer Perforationsperitonitis in das Frederikshospital aufgenommen war, ergab einige Tage später die Percussion der Subscapulargegend tympanitischen Ton in der Ausdehnung von 3—4 *cm* und zwei Tage später auf der ganzen Rückenfläche bis zur Spina scapulæ. Gleichzeitig war an diesen Stellen amphorisches Blasen und amphorischer Schall zu constatiren. Die Diagnose wurde auf Pyopneumothorax infolge von Perforation des Zwerchfells gestellt und zur Erleichterung der Kranken zwei Punctionen im 7. und 8. Intercostalraum gemacht, wodurch viel Gas, aber keine Flüssigkeit entleert wurde. Die physikalischen Zeichen änderten sich sehr wenig. Die Pat. starb an Diphtherie des Pharynx, die sich bis zum unteren Lungenlappen fortsetzte. Nach dem Tode fand man frische Adhäsionen zwischen Magen, linkem Leberlappen, Milz und Diaphragma, wodurch sich eine mit dem Magen in einem Ulcus communicirende, Gas und wenig Eiter enthaltende Höhlung gebildet hatte, dagegen fand sich keine Communication mit dem Cavum pleuræ und weder Eiter noch Gas in demselben. Das Zwerchfell war nach oben verschoben und hatte der Troikar dasselbe durchdringen müssen, um in die Cavität der Höhle zu gelangen.

6. Hughlings Jackson bietet ein hergehöriges Beispiel:

Ein 51jähriger Mann erlitt vor 2 Jahren einen Unfall, eine Verletzung, und erbrach Blut darnach. Seit jener Zeit litt er an Magenschmerzen, welche durch Nahrungsaufnahme nicht gesteigert wurden. In der letzten Woche empfand er beständigen Schmerz, der Unterleib ist ausgedehnt; er hatte Üblichkeiten, aber kein Erbrechen. Der Schmerz wird durch die Athmung vergrössert. Am nächsten Tage lag er am Rücken und bewegte sich nur mit grosser Vorsicht; der Schmerz sass vornehmlich im Epigastrium, aber der Pat. schrie direct auf, wenn der Unterleib berührt wurde. Der untere Theil der Brust und des Abdomens war sehr hart und rigid. Am nächsten Tage wird ein Reibegeräusch an der Basis links erwähnt.

Sectionsbericht: Ein chronisches Ulcus des Magens an der kleinen Curvatur, näher dem ösophagealen Ende, welches Ulcus alle Schichten durchsetzt. Alte Perforationen und Adhäsionen des Magens an die Leber und ein Abscess sass etwas oberhalb des Geschwürs. Der Magen fest an die untere Fläche der Leber adhärent und es bestand Verdickung zwischen dem linken Leberlappen, dem ösophagealen Ende des Magens und dem Diaphragma. Als man den Magen ablöste, ergoss sich

etwas Eiter, und eine Höhle wurde eröffnet, begrenzt nach oben vom Diaphragma, nach links vom Diaphragma und Milz, nach rechts vom linken Leberlappen und unten vom Magen, so dass der Abscess vornehmlich zwischen Diaphragma und Magen gelegen war. Er war eingeschlossen von fibrösem Gewebe, zum Zeichen, dass er bereits einige Monate bestanden hatte. Die Höhlung lag ungefähr 1 Zoll vom Geschwürsboden und war davon durch fibröses Gewebe getrennt.

7. E. Aufrecht.

Ein 23 Jahre alter Bäcker wurde am 7. November 1869 aufgenommen; derselbe wurde vor zwei Jahren von heftigen Leibschmerzen befallen, und brach während der wenigen Stunden, was dieselben anhielten, einmal Blut. Später fühlte er sich weder unwohl, noch erbrach er. Zwei Stunden vor der Aufnahme fühlte er sich wieder unwohl, übel, hatte häufige Leibschmerzen, erbrach aber nicht. Appetit gut, Stuhlgang regelmässig. Der Patient stöhnte laut, mit vor Schmerzen decomponirten Zügen. Als Ort des Schmerzes nennt er den Magen und das linke Hypochondrium. Bei der objectiven Untersuchung war nichts anderes zu constatiren, als eine Zunahme des Schmerzes. Nach Morphium und Umschlägen gaben die Üblichkeiten und Schmerzen etwas nach. Schlaf stellte sich im Laufe der nächsten Nacht nicht ein. Am folgenden Morgen stellte sich bei dem kräftigen, wohlgenährten Patienten eine Temperaturerhöhung bis 39·1° C. ein, auch wurde der am vorigen Abende normal frequente Pulsschlag rascher. Die Schmerzen waren gelinder, erstreckten sich über die ganze linke Hälfte des Abdomens, welche bei Druck sehr empfindlich war. Die Zunge war belegt, der Appetit fehlte fast vollständig, der Stuhlgang blieb während der nächsten Tage, während welcher Morphium gereicht wurde, aus. Nachher wurde die untere Bauchgegend, nicht mehr die Magengegend, Sitz spontaner Schmerzen. Man fühlte in der Leistengegend einen harten, 1·5 *cm* langen fingerdicken Körper. Druck darauf verursachte ziemlich heftige Schmerzen. Bauch war leicht aufgetrieben, die Bauchdecken gar nicht gespannt. Erst am 6. Tage erfolgte dünner, gelblicher Stuhl. Im Laufe der nächsten Tage mussten Klystiere von Ricinusöl gebraucht werden, um den Stuhlgang zu befördern. Von da ab war derselbe spontan und regelmässig. Das Fieber hielt 27 Tage an, zwischen 38·9° bis 39·8°, Puls klein, weich, 96—120. Der Körper im Leistencanal war nicht mehr zu fühlen, der Kranke fieng sich an zu erholen, als am 12. December ein Schüttelfrost auftrat.

Es trat zwar wieder Schmerz in der linken Seite auf, er vergieng aber bald wieder und von da schritt die Besserung langsam, aber stetig vorwärts. Am 13. Jänner aber trat Husten auf mit Fieber, die Percussion ergab in der Leber und unteren Schlüsselbeingegend etwas kürzeren Schall, dabei kleinblasige Rasselgeräusche. Auf der Hinterfläche des Thorax bestand bis zur Scapularspitze normaler Schall, von da ab totale Dämpfung, bronchiales In- und Exspirium mit mittelgrossblasigen Rasselgeräuschen. Pectoralfremitus bot keinen Unterschied gegen rechts. Kein Auswurf. Am 15. Jänner fiel den Umstehenden ein Geruch auf, wie von fauligen Fäces, der Patient hatte unmittelbar zuvor einen heftigen Hustenanfall und hatte etwas Blut expectorirt. Ausserdem auch eine sauer riechende und reagirende Flüssigkeit, dieselbe wurde ohne Würgbewegung heraufbefördert. Der Schmerz auf der linken Seite trat wieder auf. Objectiv keine Veränderung nachweisbar. Es bestand immer etwas Fieber, der Appetit gieng ganz verloren. Drei Tage nachher fiel wieder der Geruch auf, gleichzeitig mit Entleerung jener sauer, aber auch fötid riechenden Flüssigkeit. Die Kräfte nahmen ab, der Husten wurde quälender, endlich traten wieder Schmerzen auf in beiden Seiten; höchstgradige Dyspnoë, Tod am 23. Jänner.

Section: Die linke Hälfte des Netzes mit der Bauchwand und mit den in der linken Abdominalhälfte gelegenen Därmen verwachsen, auch die Schlingen untereinander. An einzelnen Stellen dunkel pigmentirte Stellen in der Serosa, an

anderen Herde eingedickten Eiters. Die Unterfläche der Leber mit dem grössten Theile der Vorderfläche und der kleinen Curvatur des Magens fest und untrennbar verwachsen. Ebenso dieser mit dem Diaphragma, der Milz und der linken Hälfte des Colon transv., Magenschleimhaut blass. An der kleinen Curvatur eine 3 *cm* im Durchmesser haltende Stelle, hämorrhagisch suffundirt. Am Kardialtheil ein 6 bis 8 *mm* im Durchmesser haltendes Loch, welches nach rechts hin von einer schwachen, in die Peripherie ausstrahlenden Narbe begrenzt ist. Ränder des Loches fetzig und unter dem Wasserstrahl flatternd.

8. Dr. O. Heubner.

F. W., 27 Jahre alte Frau, wurde am 24. October aufgenommen. Mit 20 Jahren überstand sie einen Typhus. Seit mehreren Jahren leidet sie an Magenkrämpfen, welche in grösseren Zwischenräumen auftraten und die von Erbrechen begleitet waren. Manchmal waren sie sehr heftig und von Frost begleitet. Am 10. October begann ihre Erkrankung mit einer Verminderung des Appetits, welcher sich nach und nach vollständig verlor. Gleichzeitig schlechter Geschmack und Aufstossen. Die früheren Kardialgien wurden häufiger, stets von Frösteln begleitet; der übrige Leib war schmerzfrei, bis auf eine Partie des unteren Theiles der linken Seitenwand des Thorax, entlang welcher Gegend sie beim Athemholen heftigen Schmerz empfand. Der Stuhl war früher verstopft, jetzt bestand ein häufiges Drängen, gewöhnlich nur mit Entleerung eines kleinen Fäcalstückchens. Dabei Mattigkeit, wenig Hitze und Schweiss, sowie bedeutender Durst. Am 21. October verschlimmerten sich alle Erscheinungen und es stellte sich Diarrhöe ein.

Status præs.: Kranke äusserst hinfällig mit verfallenem Gesicht. Temp. 38·7, Puls 124, Resp. 36, Percussion des Thorax normal bis zur 7. Rippe auf der rechten Seite, auf der linken bis zur 4., der Herzstoss etwas einwärts von der Mittellinie tastbar. Die Herzdämpfung reicht bis zum unteren Rande der 5. Rippe. Sie geht vom linken Sternalrande bis zum Herzstoss. Die Auscultation über den beiden Lungen ergibt beiderseits vesiculäres Athmen, die Herztöne sind rein.

Der Unterleib ist ungleichmässig aufgetrieben; namentlich im Verlaufe des Dickdarms ist eine wesentlich stärkere Vorwölbung vorhanden. Das Colon transversum zeichnet sich im ganzen Verlaufe deutlich ab. Auch die oberhalb liegenden Theile des Epigastriums sind stärker vorgewölbt. Die Gegend des Colon transversum und descedens, sowie der Magengegend ist ziemlich schmerzhaft. Bei Berührung des Colon transversum entsteht ein gurrendes Geräusch und es fühlt sich dieser Theil eigenthümlich resistent an. Die Percussion ist überall tympanitisch. An dem unteren Theile der linken Seitenwand hört man einen ganz hellen und exquisit metallischen Schall. Beim Aufsuchen der Milz gewahrt man erst in einer Entfernung von 15 *cm* vom Thoraxrande in der Höhe der 9. Rippe eine Dämpfung, welche unmittelbar in die weiter zu erwähnende Dämpfung des linken unteren Lungenlappens übergeht. Die Leber geht bis zum Thoraxrande und nach links bis zur Parasternallinie.

Am ebenfalls abgemagerten Rücken ist die Percussion rechts voll bis zur 10. Rippe, links bis zur 7., von da ab gedämpft. Die Auscultation ergibt über den nicht gedämpften Stellen reines Vesiculärathmen. Links unten ein helles Bronchialathmen. Die Stimmvibration ist links unten vermindert. Der kurz nach Aufnahme erfolgte Stuhl war theils dünn, theils geformt, braun, enthält Fetzen, theils hyaliner, theils blutiger Beschaffenheit. Der Harn in geringer Menge abgesondert. Er ist dunkelbraun und trüb, zeigt Eiweissreaction nicht, bildet nach Salpetersäurezusatz keinen Bodensatz. Mikroskopisch keine Cylinder nachzuweisen.

Man diagnosticirte eine dysenterische Erkrankung besonders der linken Colonreflexur mit einer leichten Peritonitis daselbst, welche per continuitatem zur Pleuritis geführt hat.

Derselbe Zustand bestand einige Zeit fort. Die Temperatur hielt sich immer über 38° C., nach warmen Umschlägen wurden die Schmerzen besser, die Diarrhöe nahm allmählich ab, bis am 27. October kein Stuhl mehr erfolgte. Das Cöcum, das Colon transv. und descend. immer noch aufgetrieben und geschwollen.

Die Besserung hielt aber nicht lange an, es traten wieder Leibschmerzen auf, auch die Stühle wurden wieder häufiger. Die anhaltenden Schmerzen werden auf Pleuritis bezogen. Das Zwerchfell steht etwas höher, der Herzspitzenstoss ist im 4. Intercostalraum fühlbar, die Leber ragt bis an den Rippenrand. Am Kreuzbein beginnt sich Decubitus zu zeigen. Am 29. October treten drückende Schmerzen auf der Brust hinzu. Am 30. October sinkt die Temperatur auf 37·8. Am Rücken zeigt sich unterhalb der Dämpfung ein ziemlich helltympanitischer Percussionsschall. Man denkt immer noch an eine fortbestehende Affection der linken Flexura coli. Den tympanitischen Ton am Rücken bezog man auf den Magen und die erweiterte Flexur.

Am 31. October stellten sich wieder Stühle ein und die Temperatur stieg bis auf 39·8.

Am 1. November der Unterleib aufgetrieben, aber gleichmässiger. Die Percussionsverhältnisse sind dieselben geblieben; man fühlt den Leberrand sogar etwas herabsteigen. In der linken Seitenwand zeigt sich eine Dämpfung von 7 *cm* Höhe und $10^1/_2$ *cm* Breite, welche auf die Milz bezogen wird. Die Percussion des Rückens ergibt rechts normale Verhältnisse; links schon von der 4. Rippe an eine leichte Dämpfung, die von der 8. an stärker wird und unten einen tympanitischen Beiklang hat. Über dieser gedämpften Stelle hört man in der Gegend des Schulterblattes bronchiales Exspirium und Ägophonie, unten gar kein Athmen. Die Stimmvibration daselbst stark vermindert. Die Zunge ist etwas zum Trocknen geneigt. Abend-Temperatur 40·2. Am 4. November erfolgt ein dünner Stuhl, die Gegend des Colon transvers., resp. des Magens auffällig aufgetrieben, stark gurrend.

Bei der Percussion des Thorax zeigt sich heute ein auffällig tympanitischer Ton auf dem ganzen Sternum, dabei ist die Herzdämpfung klein, auf den 4. Intercostalraum beschränkt; auch die linke Hälfte des Thorax zeigt einen tympanitischen Percussionsschall. Dagegen zeigt die linke Seitenwand eine Dämpfung, welche von der 5. Rippe beginnt und bis zum Thoraxrand sich erstreckt; sie reicht nicht ganz bis zur Herzdämpfung, zwischen beiden tympanitischer Schall. Die Auscultation zeigt beiderseits reines Vesiculärathmen, die Herztöne sind rein. Die Leber reicht bis zum Thoraxrand. Am Rücken links von der Mitte an gedämpft, an der Grenze der Dämpfung leises hohes Bronchialathmen.

Klar war die Besserung der Darmaffection; die Dämpfung in der linken Seite und der tympanitische Schall daneben wurde auf weitere Compression der Lunge bezogen. Unerklärt blieb das Fieber, welches man auf eine Geschwürsbildung bezog, da für eine Umwandlung des Exsudates in ein eitriges nichts sprach. Da die Patientin aus einem Hause kam, wo Dysenterie geherrscht hatte — einem Militärspital — so meinte man eine befriedigende Lösung gefunden zu haben.

Vom 6. bis zum 24. November hielt sich das Fieber zwischen 37·7 und 39·9. Das subjective Befinden war gleichwohl nicht besser, der Appetit war ganz geringfügig; die Kranke klagte über ein Gefühl, als ob ihr etwas im Hals stecken bliebe, was nicht heraus wolle. Das Stechen in die linken Seite war bald vorhanden, bald verschwunden; einmal strahlte es auch in die linke Schulter aus. Die Stühle werden angehalten. Der Leib, der gar nie schmerzhaft ist, wird wieder stärker gespannt; selbst auf geringere Berührung treten leicht peristaltische Bewegungen ein; dies zusammen mit der Verstopfung liess auf eine mässige Stenose des Darmes schliessen. Die Harnmenge wurde wieder fast normal, etwa 1000 cm^3; der Harn zeigte Mitte November leichten Albuminniederschlag. Am 25. November trat keine Morgenremission ein. Die Schmerzen in der linken Seite steigerten sich. In der linken

Seite, in der Gegend des Colon transversum, besser descendens, befindet sich eine förmliche Geschwulst, bei Druck darauf entsteht deutliches Gurren.

Bei der Percussion zeigt sich das untere Drittel der linken Seitenwand gedämpft und ist der Thoraxrand beim Anschlagen sehr empfindlich. Der linke Leberlappen ist nicht abzupercutiren, da dicht unterhalb des Herzens, welches im 4. Intercostalraum anschlägt, ein helltympanitischer Schall beginnt, der sich bis zum Thoraxrand erstreckt. Nach rechts geht dieser tympanitische Percussionsschall bis zur Medianlinie, nach links bis zur Papillarlinie, wo die Dämpfung der Seitenwand beginnt.

Am 27. abends stieg die Temperatur auf 39·8. Während der Abendvisite bekam die Patientin einen Hustenanfall, bei dem sich dieselbe aufrichten musste; hiebei fiel ein übler Geruch auf, welcher bei jedem stärkeren Hustenstosse aus dem Munde kam, während der gewöhnliche Athem mehr süsslich roch. Der Husten war angestrengt, aber dennoch kraftlos, zwischen den einzelnen Hustenstössen erfolgte Aufstossen. Die herausbeförderten Sputa waren deutlich pneumonisch. Die vorgenommene Untersuchung ergab eigenthümliche Verhältnisse. Rechterseits alles wie früher. Der Herzstoss reicht bis zum unteren Rande der 4. Rippe, und nach links bis zur Papillarlinie. In der linken Seitenwand ist über dem unteren Drittel die früher vorhanden gewesene Dämpfung verschwunden und an deren Stelle ein helltympanitischer Percussionsschall mit exquisit metallischem Beiklang getreten. Man hört an dieser Stelle ein lautes amphorisches Athmen beim In- und Exspirium, verbunden mit Rasseln und einem eigenthümlich flatternden Geräusche, beide mit deutlich metallischem Beiklang. Der erste Herzton war von einem Geräusche begleitet und bis zum Thoraxrand hörbar. Am Rücken fand sich die gleiche Dämpfung wie früher, auch hier waren die metallischen Geräusche, namentlich beim Husten hörbar, doch mehr aus der Ferne.

Aus den auscultatorischen Symptomen war eine abnorme Höhle zu erschliessen. Da dieselbe an einer Stelle entstanden ist, wo früher eine Dämpfung bestanden hatte, die man auf ein pleuritisches Exsudat bezogen hatte, so dachte man an einen plötzlich entstandenen Pneumothorax. Derselbe musste abgekapselt sein, da er nicht das Herz verdrängte und auch die Lunge nicht zusammengefallen war. Den helltympanitischen Schall unterhalb des Herzens ignorirte man vollständig. Aus der Lautheit des amphorischen Athmens und aus dem Rasseln schloss man auf eine Communication mit einem Bronchus. Aber nirgends war ein Zeichen einer Bronchiektasie oder einer Phthisis vorhanden. Das Geräusch beim Herzton bezog man auf das Einsaugen von Luft aus einem grösseren Raum in einen kleineren. Da man das Geräusch so weit am Thorax abwärts hörte, so schloss man darauf, dass jener neben dem Pneumothorax bestehende Raum aus der Höhle eines Darmtheiles bestand. Unterstützt wurde diese Annahme dadurch, dass die Exspirationsluft fäcal roch. Natürlich dachte man dabei in erster Linie an die Flexura coli sin. In dieser Gegend nahm man früher auch die Stenose an, da das Colon transversum immer, das Colon descendens nie aufgetrieben war. Daraus ergab sich also die Annahme einer Communication zwischen dem Colon und der Pleura, und infolge einer raschen Lungengangrän eine Verbindung zwichen der Lunge und dem Dickdarm. Bis zum Tode gesellte sich nur mehr ein perikarditisches Reibegeräuch hinzu. Die Kranke starb am 1. December.

Section: Wesentlich war Folgendes: Der Thorax zeigt auf der linken Seite eine leichte Hervorwölbung der Intercostalräume vom 6. abwärts. Der Intercostalraum erweist sich auch eitrig infiltrirt. Der Befund der Pleura und Lunge auf der rechten Seite normal. Die linke Pleura bis zur 6. Rippe normal; von hier an zeigt sich eine feste Verwachsung der Lungen- und Costalpleura. Dieselbe umschreibt gürtelförmig den unteren Lungenlappen, wodurch der obere von dem unteren Theile

ganz abgetrennt erscheint; sie zieht vom oberen Rande der 6. Rippe nach unten bis zur Anheftungsstelle des Zwerchfells an die Wirbelsäule.

Nach dessen Lösung gelangt man in einen Raum von kegelförmiger Gestalt, dessen Basis die Seitenwand des Thorax ist, und der vom oberen Rande der 6. Rippe bis zum Thoraxrande reicht. Er ist mit einer jauchig fibrinösen Masse und mit Luft gefüllt. Er setzt sich nach unten zu in einen anderen Raum fort. Von diesem Raume weiss man anfangs nichts Verlässliches auszusagen. Bei näherer Untersuchung erweist sich derselbe als eine zweite Jauchehöhle, die einem abgesackten Peritonealraume entspricht. Die nach unten und hinten gelegene Wand des Raumes wird gebildet durch den grösseren Theil des an sich ziemlich vergrösserten linken Leberlappens, und mit dem letzteren eng verwachsenen Milz. Endlich ist an dieser Verwachsung betheiligt, resp. herangezogen, der obere Theil der Flexura coli sinistra, das retroperitoneale Zellgewebe an der Spitze der linken Niere. Die aneinandergrenzenden Flächen und Winkel dieser Theile sind miteinander zu einer einen jauchigen und zottigen Beleg an der Innenseite führenden Höhle vereinigt. Die Oberfläche derselben ist hinten, seitlich und vorn überall mit der Thoraxwand, resp. Bauchwand verwachsen. Auf diese Weise werden die hintere, vordere und linke Seitenwand des beregten Raumes in der Hauptsache durch die untersten fünf Rippen und ihre Intercostalräume gebildet, diese ihrer Bekleidung beraubt; die Verjauchung ist an diesen Stellen bis zum Periost vorgedrungen und theilweise eine vollständige Trennung desselben von den Rippen veranlasst. Als obere Wand dieses zweiten Raumes wurde nun eigentlich die Kuppe des Zwerchfells erwartet, diese aber ist, wie sich jetzt herausstellt, vollständig in die Verjauchung übergegangen, nicht einmal die Insertionsstellen an den Rippen sind noch nachweisbar, dadurch communiciren beide Höhlen miteinander; aus diesem grossen, gleichsam aus zwei Höhlen bestehenden Raume gelangt man nun aber nach rechts zu, u. zw. nach Lösung einer leichten Fibrinverklebung, zwischen einem Theile des linken Leberlappens und der vorderen Bauchwand in eine zweite, resp. dritte, unter einem Stücke noch erhaltenen Zwerchfells und dem Herzbeutel gelegene, eben durch die Fibrinmassen leicht gegen die erstbenannte abgegrenzte Höhle, die mit Luft gefüllt ist; bei Eröffnung dieser Höhle collabirt der vorher ziemlich gespannte Magen, und es zeigt sich, dass man aus derselben durch eine über 2 *cm* im Durchmesser haltende runde Geschwürsöffnung in den Magen gelangen kann. Die rechte Grenze dieser Höhle wird von dem etwas nach rechts gedrängten Ligamentum suspensorium hep. gebildet, die untere Grenze durch eine Anheftung des Parietalperitoneums der vorderen Bauchwand (entsprechend dem obersten Theil des linken Rect. abd.) an den unteren Rand des linken Leberlappens. Hier sind die Verwachsungen am festesten, hier befindet sich, gerade am unteren Leberrand, zwischen ihm und dem ringsum verwachsenen Peritoneum der vorderen Bauchwand, die erwähnte Perforationsstelle des Magens; die in die Verwachsung übergegangenen Peritonealtheile gehören auch dem Überzuge der weit herangezogenen linken Zwerchfellhälfte an, soweit sie noch erhalten ist.

Die Vorderwand bildet somit hier Zwerchfell und linker Rect. abd., die Hinterwand der rechte Theil des linken Leberlappens. Derselbe zeigt sich mit einem nicht jauchigen, sondern mehr schleimigen Beleg versehen.

Die linke Lunge ist zurückgedrängt, ihr oberer Lappen überall lufthältig und von derselben Beschaffenheit wie der rechte. Der untere ist mit ihm leicht verwachsen, etwa auf die Hälfte seines Volumens zusammengedrückt. In der Spitze ist sie noch lufthältig, im unteren Theile pneumonisch infiltrirt und diffus von Jauche durchfeuchtet.

Die Basis des Lappens, welche in die Jauchehöhle eintauchte und die obere Grenze bildete, zeigt ein zottiges Aussehen; ein Pleuraüberzug ist nicht an allen Stellen nachzuweisen; und beim Einblasen von Luft in den Hauptbronchus der Lunge dringt

dieselbe an verschiedenen Stellen dieser Basis heraus. Der Herzbeutel enthält ein Pfund seröser Flüssigkeit, die ganze Oberfläche des Herzens ist mit Fibrinzotten besetzt.

In der Bauchhöhle keine Flüssigkeit. Das Netz vollständig frei, das Colon transvers. in hohem Grade aufgetrieben und in seiner linken Hälfte mit festen, dunkeln Fäcalmassen erfüllt, die sich bei Druck durch die heraufgezogene Flexur durchdrücken lassen. Die letztere ist ziemlich eng. Im Colon ascend. ist die Schleimhaut stark pigmentirt, weist einige narbige Stellen auf, und auf einer ungefähr 10 *cm* grossen Stelle zeigt sie eine Anzahl Hervortreibungen, welche theils mit einer eitrigen, theils mit einer käsigen Masse gefüllt sind. Sonst ist die Schleimhaut des Colon ziemlich normal, nur im Rectum kommen einige kleine Schleimhautdefecte vor. Auch der Dünndarm ist normal, nur aufgetrieben. Der rechte Leberlappen durch lockere Fibringerinnsel mit dem Zwerchfell verwachsen. Leber selbst deutlich acinös, blutreich, stellenweise ikterisch, Milz weich.

Die linke Niere zeigt an ihrer Spitze festere Verwachsungen ihrer Kapsel, dieselbe an den übrigen Theilen leicht abziehbar. Sonst zeigt der Sectionsbefund nichts auf den Krankheitszustand Bezügliches, Abnormes auf.

9. Paul Juliusberger.

A. B., 43 Jahre alt, wurde im Laufe des Winters 1873 mehreremale an profusen Blutungen behandelt. Dieselben erfolgten aus dem Anus, und machten den Patienten anämisch. ausserdem litt der Kranke an krankhaften Äusserungen seines Verdauungsapparates. Diese letzteren bestanden in häufiger Abneigung gegen jegliche Nahrung, Druck und Völle im Epigastrium, namentlich nach den Mahlzeiten, Aufstossen, Kardialgien heftiger Art, unregelmässiger Defäcation neben Koliken und starker Flatulenz. Erbrechen wurde nicht beobachtet. Der Kranke war hereditär belastet mit Tuberculose. Er hatte grosse Neigung zu bronchialen Affectionen. Die Exspiration unter der rechten Clavicula rauh und prolongirt. Ohne das Wissen des Arztes trank Patient einige Becher Emser Kränchen. Darauf trat Hämatemesis ein und am 9. Juni trat während einer Defäcation heftiger Schmerz im Unterleibe und ohnmachtsartige Schwäche ein. Der Arzt fand ihn bei vollem Bewusstsein, auf der linken Körperseite liegend, jede active und passive Bewegung ängstlich scheuend und über sehr heftigen Schmerz klagend, der von der Ileocöcalgegend ausgehend, sich über die ganze rechte Seite des Unterleibes verbreitete und nach aufwärts über Epigastrium und Leber hinweg bis in die rechte Schulter hinein ausstrahlend. Dabei bekundeten die Gesichtszüge des Kranken heftige Angst, die Haut und die sichtbaren Schleimhäute waren anämisch, die Extremitäten kühl, die Respiration costal, oberflächlich und beschleunigt, der Puls kaum fühlbar und sehr frequent, heftiger Singultus vermehrte die Qualen des Patienten.

Status præs.: Das Epigastrium war sehr aufgetrieben und bildete, das rechte Hypochondrium mit hineinziehend, eine längliche Geschwulst, welche das Niveau der Haut weit überragte. Nach unten zu nahm die Auftreibung wieder ab, konnte aber trotzdem bis in die Ileocöcalgegend verfolgt werden. An den übrigen Partien des Unterleibes war weder Spannung, noch Schmerzhaftigkeit zu constatiren.

Aus der Anamnese dachte man an eine acute Peritonitis schliessen zu dürfen, und zwar nach einer Perforation des Verdauungstractus. Ob es aber vom Magen oder Cöcum herkam, wagte man nicht zu entscheiden. In der Nacht zogen sich die Schmerzen mehr ins Epigastrium und Hypochondrium, die Defäcation war angehalten, Erbrechen von flüssigen Massen ohne Blut, daneben Singultus vorhanden. Am Morgen lag Patient blass da. Resp. 28, Puls 120, die Anschwellung in der Lebermagengegend hatte zugenommen, am Fusse derselben, knapp über dem Nabel, markirte sich, quer über den Leib ziehend, eine furchenartige Einziehung, hinter welcher die Unterbauchgegend, gleichfalls gespannt, allmählich anstieg, ohne jedoch,

wie die Magengegend, schmerzhaft zu sein. Über den ganzen Unterleib tympanitischer Percussionsschall, derselbe hatte die Leberdämpfung verdrängt und reichte bis an die 4. Rippe und von da bis an die Axillarlinie. Die linke Lunge athmete ergiebiger als die rechte, auf beiden war ein mässiger Katarrh zu constatiren. Die Rückenpartien konnten nicht untersucht werden. Man suchte nun den Herd des Leidens im Epigastrium und sah von einem Erguss in die Bauchhöhle ab. Den abnormen Schall über der rechten Thoraxhälfte und die Erklärung der Verdrängung der Leber erwartete man vom weiteren Verlaufe oder von der Section.

Am 3. Krankheitstage verschwand der Singultus, die Schmerzen in der Ileocöcalgegend, ebenso auch die im Epigastrium liessen nach, die Querfurche glich sich aus. Abends war Stuhl, der Unterleib flachte sich ab, nur die Magengegend blieb aufgetrieben. Am 4. Krankheitstage war die Auftreibung im Epigastrium wie ein isolirter Tumor markirt, die Untersuchung des Rückens war möglich geworden; auf den Lungen daselbst nichts Abnormes nachweisbar, die Leber durch einen schmalen Percussionsstreifen markirt. Temp. 38·5.

Unter roborirender Diät wurde Patient nach und nach stärker, verliess das Bett, der tympanitische Schall bestand aber weiter. Temp. 38 bis 38·5, als plötzlich am 12. Tage eine copiöse blutige Ausleerung erfolgte, nach welcher ein derartiger tiefer Collaps eintrat, dass man sich zur Darreichung von Tinct. Moschi bewogen fühlte. Das Blut war mit den Fäces gemischt und färbte dieselben theerartig, theils war es isolirt und roth. Der Kranke überstand die Attaque. Bei Fortbestand der objectiven Erscheinungen entwickelte Patient eine tüchtige Esslust, die Nächte waren gut, die Entleerungen ebenso. Nur die Temperatur exacerbirte manchmal, ebenso wie der Puls zur alten Höhe; beunruhigend war nur der abnorme Percussionsschall. In diesem Zustande verblieb der Patient bis zum 5. Juli. An diesem Tage bekam er einen starken Schüttelfrost, auf welchen die Expectoration ungeheuerer Mengen stinkender, theils flüssiger, theils schleimig-eitriger, mit etwas Blut vermischter brauner Massen folgte, gleichzeitig aber auch ähnliche Massen per anum abgiengen; der Kranke musste im Bette aufsitzen, bei jedem Versuche, sich niederzulegen, kam es zu übelriechendem Aufstossen und darauf zur Expectoration jener Massen. Das Epigastrium war abgeflacht und in der Medianlinie daselbst ein handbreiter resistenter, glatter Tumor, wie aus der Tiefe emportauchend, erkennbar, der unzweifelhaft den linken Leberlappen repräsentirte. Die Percussion wies unterhalb des rechten Rippenbogens einen schmalen Streifen Dämpfung nach, über welchem jedoch der tympanitische Schall in seiner alten Ausdehnung hervortrat. Hinten zeigte sich von der Leberdämpfung bis zur Spina scap. und seitwärts bis zur Axillarlinie matter Percussionsschall, kaum vernehmbares, unbestimmtes, neben der Wirbelsäule jedoch und in der Lin. axill. bronchiales Athmen. Auf den übrigen Partien der rechten Lunge und links nur Katarrh. Abends war das Epigastrium wieder voller; rechts hinten gab der mittags gedämpfte Bezirk sonoren Schall mit deutlichen Athmungsgeräuschen; Appetit gut, Fieber nicht gesteigert, Inspiration gleichmässiger. In der Nacht abermals eine heftige Expectoration, welche den Kranken bis zum Morgen wachhielt. Die Untersuchung darnach ergab den zweiten, die folgende am Abend den ersten Befund. So wechselte der Befund noch öfters, je nach der Expectoration. Die letztere erfolgte gewöhnlich, nachdem sich das Epigastrium gefüllt hatte, oder durch Druck auf den Rücken des Patienten, sei es beim Hinlegen, sei es durch Druck mit der flachen Hand. Die Untersuchung der Sputa ergab Eiterzellen und Fetttropfen als Bestandtheile, ihre Reaction war manchmal sauer, manchmal alkalisch.

Jetzt dachte man an eine Communication des Magens mit der rechten Lunge, insbesondere nachdem man nach Genuss von Nudeln dieselben in einer solchen

Menge in den Sputis erscheinen sah, dass dieselben unmöglich im Pharynx stecken geblieben sein konnten, um dann ausgehustet zu werden.

Wochenlang blieb der Zustand derselbe, Patient expectorirte theils dieselben Massen, theils führte er solche in grossen Quantitäten unfreiwillig per anum ab. Der Tumor des Epigastriums zog sich ins rechte Hypochondrium, daselbst einen handbreiten Streifen matten Percussionsschalles erzeugend und jeden Zweifel über seinen Ursprung beseitigend. Manchmal zeigte sich im Sputum etwas Blut, aber im ganzen änderte sich ihr Aussehen wenig. Appetit sehr gut, das Fieber steigerte sich allabendlich bis zur alten Höhe. Trotzdem magerte der Patient stetig ab, der objective Befund blieb derselbe, der Bronchialkatarrh nahm besonders in der Spitze zu. Schlaf sehr mangelhaft. In der 12. Woche stockte der Auswurf, der Appetit verlor sich, Schweisse traten auf, das Fieber steigerte sich. Schlaf nicht zu erzielen. Fast täglich Schüttelfröste, welche den Patienten im wahren Sinne des Wortes emporschleuderten, als Zeichen pyämischer Processe; Sphincter ani wurde insufficient, die rechte Lungenspitze verdichtete sich, bis endlich der Patient am Ende der 12. Woche, skelettartig abgemagert, unter den Zeichen eines Lungenödems zugrunde gieng.

Section: Bei Eröffnung des Epigastriums bemerkte man die Pars pylorica des Magens am Lig. susp. hepat. mit der Leber verwachsen, und an der hinteren Wand derselben befand sich eine Öffnung von Vierkreuzerstückgrösse, welche über sich eine mehr als faustgrosse Höhle hatte, deren Inhalt aus Luft und brauner Jauche bestand. Sie ragte in die rechte Thoraxhöhle hinein und war nach vorn und rechts von der Brustwand, nach unten von der Leber, nach links vom Magen und nach oben und hinten vom Diaphragma begrenzt. Letzteres zeigte eine feste Verwachsung mit der Pleura und mit der rechten Lunge und eine fast ebenso grosse Öffnung, wie die Magenwand. In der Grösse der Öffnung war das Lungengewebe zertrümmert und liess die Lumina mehrerer kleinen Bronchien sehen. Deren Vereinigung zu grösseren, respective zur Trachea konnte constatirt werden. In beiden Lungen sah man disseminirte Tuberkel, in der rechten Spitze tuberculöse Infiltration neben mehreren Cavernen. Die Leber war mässig vergrössert, die Milz enthielt, wie eingesäet, zahllose pyämische Infarcte. Nieren und grosse Gefässe boten nichts Abnormes. Allein im Magen traten Destructionen zutage, welche es räthselhaft erscheinen liessen, wie ein Mensch mit ihnen hat existiren können. Denn der ersteren Perforation gegenüber fand sich ein zweites Ulcus vor, welches der Perforation nahe war, und in der Pars cardiaca und im Fundus 6 bis 10 Narben von geheilten Ulcerationen und an der grossen Curvatur zwei sechsergrosse offene Ulcera, wie mit einem Locheisen ausgeschlagen. Die übrigen Organe wurden nicht untersucht.

10. Hallin.

Eine 38jährige Dienstmagd, die bis zu ihrem 30. Jahre gesund gewesen, dann aber angeblich infolge einer Erkältung von heftigen kardialgischen Erscheinungen befallen worden war, die sich jedoch bei einem passenden diätetischen und therapeutischen Verfahren wieder verloren, wurde am 15. Februar 1857 wegen eines bohrenden und drückenden Schmerzes im Epigastrium ins Krankenhaus aufgenommen. Das eingefallene Gesicht der Kranken drückte ein tiefes Leiden aus, sie litt an Frostschauer, abwechselnd mit Hitzegefühl, während die Füsse fortwährend kalt blieben. Bei jedem Versuch, etwas zu geniessen, trat Üblichkeit, sowie gesteigerter Schmerz im Epigastrium ein. Die Dimensionen des Magens liessen sich nicht präcise bestimmen, da der linke Leberlappen den Magenton in grosser Ausdehnung deckte und durch stärkeren Anschlag der Schmerz gesteigert wurde. Ebenso war das Epigastrium in der Richtung gegen die Kardia hin schmerzhaft. Der übrige Unterleib sowie die Brustorgane zeigten nichts Krankhaftes. Absolute Ruhe, Kataplasmen auf die Magengegend und Eispillen wurden verordnet. Die Üblichkeiten

verschwanden, die Schmerzen wurden geringer, die Kranke konnte etwas leichte Nahrung zu sich nehmen und auf kurze Zeit leichte Beschäftigung verrichten. Am 12. März nachmittags bekam Patientin plötzlich das Gefühl, als ob ihr etwas in der Herzgegend geborsten wäre, sie klagte über Erstickungsgefühl, war dabei unruhig, kalt und livid an den Extremitäten. Der Puls war sehr frequent, der Herzschlag kaum zu fühlen, die Herztöne schwach. Die Percussion der Herzgegend gab in grosser Ausdehnung einen gedämpften Ton. Ohne Veränderung des Zustandes erfolgte am 15. März der Tod.

Section: Starke Verwachsungen zwischen dem linken Leberlappen, dem heraufgezogenen Omentum, der Curvatura minor, der Kardia, der Milz und dem Zwerchfell. Dadurch wird eine mit ichorösem Eiter gefüllte Höhle gebildet. Dieser Abscess stand durch eine 3 bis 4‴ grosse Öffnung mit einem Magengeschwüre in Verbindung, welches ungefähr $^1/_4$thalergross war. Von der Tasche führte eine Öffnung, welche 2 Sonden nebeneinander passiren liess, durch das Zwerchfell ins Pericardium, welches im entzündlichen Zustande auf der serösen Fläche mit purulenten Pseudomembranen bedeckt war und etwa 3 Esslöffel eines eitrigen Exsudats enthielt. Das Herz war stark contrahirt und blutleer. Der sehr zusammengezogene Magen zeigte nur noch Spuren einer chronischen Entzündung; die übrigen Organe waren gesund.

11. Eisenlohr.

Fall 1. Derselbe starb nur wenige Stunden nach der Aufnahme, man konnte nur wenige Notizen über denselben sammeln. Ein 24jähriges kräftig gebautes Dienstmädchen wurde am 27. December 1876 im tiefen Collaps eingebracht. Sie hatte schon längere Zeit an Schmerzen im Epigastrium gelitten, ist aber seit drei Wochen an diffuser Peritonitis erkrankt. Bauch mässig aufgetrieben und tympanitisch klingend, bis auf einen schmalen halbmondförmigen Streifen im Unterbauche. Über der Herzspitze knisternde Reibegeräusche. H. R. vom Angulus scapulæ tympanitischer Schall mit Metallklang, kein Athemgeräusch, Temp. 39·8, Puls 140. Unter Erbrechen und Delirien Tod am nächsten Morgen.

Section ergab diffuse Peritonitis, unter den Därmen zahlreiche Adhäsionen der Darmschlingen, dazwischen eingeschlossen Eiterdepôts; ein umfängliches solches sass im kleinen Becken, eine eitrige Infiltration reichte hinter Cöcum und Colon nach oben bis zur Leber. Zwischen der hinteren Partie der oberen Leberfläche und dem Diaphragma, sich hinter die hintere Magenwand, kleines Netz, Pankreas und Duedenum fortsetzend eine mit grünem stinkenden Eiter und Gas gefüllte Höhle, welche auch zwischen das Colon transversum und die untere Fläche des linken Leberlappens nach links bis in die Gegend der Milzgegend sich erstreckte. Die Pylorusgegend fest mit der Umgebung verwachsen, eitrig belegt; in der hinteren Magenwand ein rundlicher Substanzverlust von Groschengrösse, welcher in die erwähnte Eiterhöhle führt. Ein zweiter flacherer, nicht perforirender Defect in der vorderen Magenwand. Die Leberoberfläche, wo sie die Abscesswand bildet, ziemlich tief eingedrückt. Pleura und Perikard frei.

12. Albers.

Auch nach Abscessen der Magenwand hat man Durchbruch in die Pleurahöhle beobachtet. Der Abscess der Magenwand, oder richtiger in der Umgebung des Magens (Perigastritis), lag in der Nähe der Kardia in der kleinen Curvatur, hatte sich nach oben zwischen den beiden Blättern des Peritoneums ausgebreitet und das Zwerchfell perforirt; eine dünne eiterhältige Masse füllte den linken Pleurasack zu $^2/_3$ an. Die Muskelhaut des Magens war erweicht, die Schleimhaut war über dem Abscess geröthet, aber noch nicht perforirt, die ganze Magenwand blutreich. Der Abscess hatte sich unter sehr schleichendem Verlaufe gebildet, die Perforation desselben nach der Pleura dagegen hatte binnen 36 Stunden zum Tode geführt.

13. Hilton-Fagge. 4. Obs.

G. N., Mann von 45 Jahren, wurde vor 12 Monaten wegen eines Abdominaltumors behandelt, welcher verschwunden sein soll. Er litt im Augenblicke bedeutend. An der Basis des rechten Thorax Dämpfung.

Autopsie: Die rechte Pleura auf ihrer hinteren, unteren und äusseren Seite von einer zolldicken Schichte Pseudomembranen bedeckt, nach oben und unten von einem unregelmässigen Rande begrenzt. Sie erreichen das Diaphragma, wo die Lunge durch alte Adhärenzen fixirt ist. Eine besondere Ablagerung auf der perikardialen Seite der Pleura. Lungen gesund.

Peritonäum besonders rechts entzündet, wo eine ziemlich grosse Menge frischer Pseudomembranen vorhanden ist. Eingeweide von normalem Aussehen. Man sieht nur den linken Leberlappen. Der ganze Inhalt des rechten Hypochondriums ist von einer dicken Wand umschlossen, hinter welcher sich ein Abscess verbirgt, welcher nach unten durch Adhärenzen begrenzt ist, welche sich vom pylorischen Rande des Magens zur vorderen Bauchwand hinziehen und hinter welchen der rechte Leberlappen und der Pylorustheil des Magens verborgen ist. Die Leber ist hiedurch nach rückwärts gedrängt, da der Abscess 3—4 Zoll von der Mittelpartie derselben aufsteigt, aber nicht in die Leber eindringt, welche durch eine Verdickung der Kapsel geschützt ist. Nach oben ist der Abscess durchs Diaphragma begrenzt, nach vorne durch die vorderen Bauchdecken, nach links vom Lig. falciforme. Die Höhle ist von gelblichem Eiter erfüllt, seine ganze untere und hintere Partie ist von Auswüchsen eines Eucephaloidkrebses erfüllt. Diese verbreiten sich über die ganze pyogene Membran und gehen von der Nachbarschaft des Pylorus aus, wo der Cancer offenbar entstanden ist und wo der Abscess auch auf dem Magen aufruht.

Der Magen ist in seinem antero-superioren Theile seiner unteren Curvatur perforirt, wo das Heft eines Messers durchgesteckt werden kann. Die Ränder sind verdickt, hart, hier steht der Abscess mit dem Magen direct in Verbindung. Das Carcinom kroch auf die Leber und die Gallenblase über, gegen das Zwerchfell nach aufwärts und folgte der Membrana pyogenes.

Im Magen am Pylorus viele krebsige Geschwüre. Im oberen Theile desselben gegen die Leber die Mucosa auf 2 Zoll fehlend. Die Perforation liegt nach links von der krebsigen Masse, aber nicht in derselben; Muscularis des Magens am Pylorus hypertrophirt. Hier sind auch mehrere Lymphdrüsen krebsig geschwellt.

14. Idem. (Obs. 12.)

Ein 64 Jahre alter Mann klagte seit einiger Zeit über Schmerzen im linken Hypochondrium und hatte Ödem der Unterschenkel. Man dachte an einen malignen Tumor des Peritonäums. Man fand einen tympanitischen Schall des Unterleibs und einen weichen Tumor links unter den Rippenknorpeln. Bei der Autopsie fand man einen subdiaphragmatischen Abscess im linken Hypochondrium, gut begrenzt durch die linke Seite der Leber, die Bauchwand, die grosse Magencurvatur, die Milz und das Diaphragma. Er communicirte mit der Brusthöhle mittels einer kleinen Öffnung im Diaphragma und nach der anderen Seite mit der Magenhöhle, wo man ein Geschwür von der Grösse eines Fünffrankstückes sah.

15. Rigal.

Mann von 50 Jahren. Seine Krankheit begann plötzlich unter Zeichen eines Darmkatarrhs, Koliken, Diarrhöe, denen 24 Stunden später ein Frost folgte und Schmerz im linken Hypochondrium, dieser gewinnt bald das Epigastrium und localisirt sich hier.

18. Juni. Beim Spitalseintritt, am 4. Krankheitstage, Zeichen einer acuten Affection der Respirationsorgane, Husten, Dyspnoë, Cyanose, ausgesprochenes Fieber, Puls 90, Temp. 39°, schleimige Rasselgeräusche in beiden Lungen ad basim. Schleimige Expectoration, an der Herzspitze leichtes Geräusch. Schmerz im Epi-

gastrium, und zwar bis in der rechten Hälfte; durch Druck gesteigert, ins Epigastrium und Bauch irradiirend.

Man diagnosticirt einen centralen Pneumonieherd in der rechten Lunge, Bronchitis acuta und Lungencongestion. Möglicherweise Perihepatitis.

10 Tage hindurch derselbe Zustand, Temp. 38·2—38·5, Puls 80—90, langsame Kräfteabnahme, unzureichende Ernährung. Neigung zur Verstopfung. Am 6. Tage Dämpfung in der Fossa infraspinata, am 8. Tage hauchendes Athemgeräusch (souffle) mit subcrepitirenden Geräuschen, welche am 11. Tage verschwinden und so die obere Diagnose zu bestätigen scheinen. Vom 10. Tage an Dyspnoë und Cyanose, unverhältnismässig gross zu den diagnosticirten Veränderungen. Am 10. Tage Zeichen von Perikarditis sicca.

Schmerzen im Epigastrium lebhaft, ins linke Hypochondrium ausstrahlend, Schwellung des Epigastriums bedeutend, tympanitisch, nach den Hypochondrien sich verbreitend, welche nach aussen umgeworfen sind. Die ganze Basis des Thorax ist ausgedehnt; das Volum der Leber aber normal, sie überragt den Rippenrand um Fingerbreite, aber die obere Dämpfungsgrenze beginnt 3 Querfinger unter der Brustwarze. Überall sehr ausgesprochene Sonorität, überall hört man Athemgeräusche. Diagnose: (?) Pleuritis diaphragmatica mit reichlichem Erguss.

30. Juni (16. Krankheitstag). Am Scapularwinkel amphorisches Athmen. Nächsten Tag metallisches Klingen, Succussio Hippocratis erfolgreich. Man diagnosticirt Hydropneumothorax zwischen Diaphragma und der an den Rippenrand adhärenten Lungenbasis.

In den nächsten Tagen Schwäche, 38·4, Schweisse;

Am 20. Krankheitstage (5. Juli) im Epigastrium die Bauchwand indurirt, tiefe Fluctuation, sonorer Schall in Rückenlage, und ganz deutliche Dämpfung, wenn der Kranke aufsitzt.

In der rechten Hälfte des Epigastriums Punction, welche 750 *g* eines graulichen, dünnflüssigen, sehr übelriechenden Eiters ergibt. Die Troakarspitze bewegt sich frei in einer grossen Höhle. Application von Pasta Viennensis, abends abermals, 6. Juli spaltet man den Schorf, worauf sich ca. 1 Liter übelriechenden Eiters entleert, mit Gas gemischt. Durch die Öffnung erblickt man die convexe Seite der Leber, mit dem Finger kann man die untere Fläche des Zwerchfells befühlen und im Centrum kann man das Herz schlagen fühlen. Waschungen mit alkoholisirtem Wasser.

7. Juli Tod, 128 Puls, ängstliche Respiration, Schweisse, Subdelirium.

Autopsie: Pleuritis sicca rechts, Verklebungen durch frische Pseudomembranen. Congestion des unteren linken Lungenlappens. Pericarditis fibrinosa, ohne Erguss. Herz voluminös, gesund. Magen an die vordere Bauchwand adhärent; ebenso an die Leber, welche auch mit der Bauchwand verlöthet ist. Hiedurch entsteht eine grosse Höhle nach oben vom Diaphragma, nach unten von der ganzen convexen Leberfläche, theilweise von der vorderen Magenfläche begrenzt. Die Höhle erstreckt sich von einem Hypochondrium zum anderen, und enthält noch etwas übelriechenden Eiters. Capsula Glisconi verdickt, von kleinen Granulationen einer bindegewebigen Gewebsneubildung übersäet.

Im Magen etwas über der grossen Curvatur auf der Hinterwand, 4 *cm* vom Pylorus, 2 Narben, gefaltet, alt, eine rund, eine länglich, von der Grösse eines Einfrankstückes; die Narben entstanden nach alten Magengeschwüren. Leber gesund.

16. B. J. S. Bristowe.

Ellen R. H., 19 J., eing. 18. Juni 1877 ins Westminsterspital. Einige Zeit Zeichen von Magengeschwür (Bluterbrechen), dessentwegen sie schon 3—4mal im Spitale war. Beim Eintritt Erbrechen, Bauchschmerzen mit Collaps, Zeichen einer

schweren Peritonitis. Man vermuthete eine Perforation; der Collaps verschwand, die Schmerzen blieben.

Bauch gespannt, bei Druck schmerzhaft, tympanitisch, Zunge belegt, Durst, wenig Appetit; trockener Husten, keine deutliche Dämpfung über den Lungenspitzen. Etwas subcrepitirendes Rasseln. Puls 100, Respiration 24, Temp. 37·5—39·5. Allgemeinzustand verschlechtert sich; Husten fördert eine trübe, bräunliche, fötide Expectoration heraus, der Puls wird rasch, fadenförmig. Tod am 16. Juli.

Autopsie: Lungen voll von miliaren Tuberkeln.

Das Peritoneum zeigte zahlreiche alte Adhärenzen, von Tuberkeln durchsetzt, sie schliessen einen Abscess von Faustgrösse ein zwischen Magen, der vorderen Partie des linken Leberlappens und dem Diaphragma. Die Wandungen haben ein schmutziges, flockiges Aussehen, die Höhle enthält eine kleine Quantität Flüssigkeit, ähnlich jener, welche während des Lebens ausgehustet worden war. Die Höhle communicirt einerseits mit dem Magen durch eine Perforation der hinteren Wand und andererseits durch eine fistulöse Öffnung durch das Diaphragma mit der linken Lunge.

17. Glaser.

Eine Frau von 36 Jahren tritt ein am 5. October 1884. Seit Langem Bauchschmerzen, seit 27. September sind sie lebhafter im rechten Hypochondrium und im Epigastrium. Die Kranke ist blass, mager. Das Fieber ist anhaltend, Puls rasch, Respiration beschleunigt; rechts unten vorn und rückwärts Dämpfung von mehreren Querfingern Breite mit Reibegeräuschen; es bestehen auch Zeichen eines Pneumothorax in einem Raume, welcher von der rechten 8. Rippe ausgeht, bis zum Brustwarzenniveau aufsteigt, das Sternum in der Höhe der 3. Rippe kreuzt und nach links bis zur 5. Rippe abwärts steigt. Das Herz etwas nach oben und links verschoben. Im Urin Albumin. Tod plötzlich am 14. October.

Autopsie: Der rechte Rand der Leber ist an die Bauchwand adhärent. Zwischen der oberen Fläche der Leber und dem Diaphragma besteht rechts eine eiterhältige Höhle. Links besteht eine ähnliche, enorme, welche Luft enthält und sich bis zum Magen erstreckt, wo eine Perforation an der grossen Curvatur besteht. 100 *g* citronengelber Flüssigkeit in der linken Pleura. Keine Perforation des Diaphragmas, welches gegen die Brusthöhle hinaufgeschoben ist und verdünnt.

18. Maydl.

S. B., 18 Jahre alt, wurde am 21. April 1892 im hiesigen pathol.-anatom. Institute secirt und folgender Befund bei ihr erhoben: Bei der Eröffnung der Bauchhöhle kommt man auf eine abnorme Verwachsung der vorderen Bauchwand, und zwar mittels eines breiten und mächtigen Bandes quer verlaufenden Bindegewebes mit der Vorderfläche des Magens und mit dem vorderen Rande des linken Leberlappens. Ebenso ist die Unterfläche des linken Leberlappens bis zum Hilus durch eine mächtige Schichte Bindegewebes mit der vorderen Fläche des Magens in der Nähe der kleinen Curvatur verlöthet, sofern diese vom linken Leberlappen gedeckt ist. Weiters ist sofort klar, dass durch den Bindegewebswucherungsprocess die vordere Magenwand bedeutend und zwar in der Richtung zur kleinen Curvatur geschrumpft sei und sich unter den linken Leberlappen verzogen habe, wodurch auch die grosse Curvatur beträchtlich nach aufwärts und nach vorn verzogen wurde. Hiedurch wird der Magen sanduhrförmig gestaltet, bildet einen biloculären Sack. Diese Form ist bedingt durch eine streifenförmige Bindegewebsverdickung in der Serosa des Magens, und zwar auf der Hinterseite desselben: besonders von jenem Punkte, wo der Magen mit der Leber verlöthet ist quer über den Magen nach abwärts. Nach Ablösung der Adhäsion an die vordere Bauchwand fand man den Raum zwischen dem linken Leberlappen und dem Zwerchfell ausgefüllt von ein halbflüssigen, dicklichen, jauchigen, gelbbraunen, widerlich riechenden Masse. Diese Abscesshöhle hat theils natürliche

Grenzen: Lig. suspensorium, das obere Blatt des Lig. coronarium hepatis, das Zwerchfell und die obere Fläche des linken Leberlappens, theils neugebildete, nämlich die Adhäsion zwischen dem Leberrand und dem Magen, sowie der vorderen Bauchwand, Bindegewebsstreifen, welche den Abscess in der Milzgegend abschliessen, woselbst die Milz mit ihrem Hilus und einem Theile der an den vorderen Rand angrenzenden convexen Fläche einen Theil der Abscesswand mitbilden hilft. Die Wände des Abscesses sind durchgehends mit einer mächtigen Schichte eines fibrinös-eitrigen Exsudates bedeckt, und zwar am meisten auf der Serosa der Leber und auf der Milz, woselbst die Dicke des Exsudates nahezu einen Millimeter erreicht. An zahlreichen Stellen ist die Serosa darunter zerfranst und usurirt. Diese Destruction erreicht ihren höchsten Grad am Zwerchfell, wo besonders das Centrum tendineum vollständig durchlöchert ist, mittelst vielfacher kreisförmiger und elliptischer Perforationen, meist von Kreuzergrösse. Manche von ihnen halten bis 2 *cm* im Durchmesser. Die Ränder dieser Öffnungen sind scharf, nur bei einigen dieser Perforationen von unregelmässiger Gestalt finden wir eine Auffransung derselben. An das durchlöcherte Zwerchfell ist mittels fibrinösen Exsudats die linke Lunge mit ihrem Unterlappen angelöthet, welcher in seinen unteren Theilen recht bedeutende Destruction in Form von sinuösen Höhlen, die untereinander zusammenfliessen und communiciren, aufweist. In den unebenen und arrodirten Wänden der Höhlen sieht man ganze Streifen von entblössten Bronchien und Gefässen, und auch quer durch die Höhlen ziehen Reste von Scheidewänden mit erhaltenen Gefässen und Bronchien. Die genannten Hohlräume sind von einer ähnlichen Masse erfüllt, wie der subphrenische Abscess, mit welchem sie durch die Zwerchfelldefecte direct communiciren.

Bei Eröffnung des Magens zeigten sich, etwa 6 *cm* von der Kardia entfernt, entsprechend dem queren, den Fundus des Magens strangulirenden Bindegewebsstreifen an der kleinen Curvatur, in der hinteren Wand zwei grosse, knapp nebeneinander liegende, quer zur Längsachse des Magens gestellte, von oben nach unten verlaufende Geschwüre. Das eine, grössere Geschwür reicht etwas über die kleine Curvatur auf die vordere Magenwand hinüber, ist elliptisch und misst 5 zu 2 *cm*. Das andere Geschwür ist von ähnlicher Gestalt, etwas tiefer gelegen, und hat 2 *cm* und 8 *mm* im Durchmesser. Beide Geschwüre haben einen vertieften, glatten Grund, welcher von sklerotischem, dieses Organ an die Umgebung anheftenden Bindegewebe gebildet ist.

Die Ränder sind stark unterminirt, die Magenschleimhaut am Umfang der Geschwüre, wie überhaupt im ganzen Magenfundus, bedeutend geschwollen und anämisch. Einer der Recessuse des oberen Geschwüres hängt mittels eines feinen Ganges direct mit dem subphrenischen Abscess zusammen, und zwar innerhalb des bindegewebigen Streifens, welcher den Magen an die vordere Bauchwand anheftet. Die Wände dieser Fistel sind durch ein festes Bindegewebe gebildet und von gelbgrünlicher schmieriger serös-fibrinöser Membran bedeckt. Der Gang selbst mündet über dem vorderen Leberrande frei in den Abscess.

19. Neusser.

Eine 37jährige Handarbeiterin gibt an, vor zwei Jahren einen Gelenksrheumatismus überstanden zu haben; vor 9 Monaten bemerkte die Kranke das Auftreten einer Geschwulst im Unterleibe oberhalb des Nabels. Dieselbe war anfangs schmerzhaft, gleichzeitig bestanden Schmerzen im Rücken und im Kreuze, Appetitlosigkeit, grasgrüne Stühle, niemals Erbrechen, weder Husten, noch Fieber oder Schweisse. Erst seit acht Tagen ungefähr besteht Husten mit spärlichem Auswurf, Dyspnoë und grosse Hinfälligkeit; seither ist sie auch andauernd bettlägerig. Patientin ist sehr marastisch, stark abgemagert, die Hautfarbe blass, die Respiration costal, fast ausschliesslich oberes Brustathmen, die rechte untere Brusthälfte, beträchtlich erweitert, betheiligt sich am Respirationsacte gar nicht, die entsprechenden

Intercostalräume sind verstrichen und respiratorisch unbeweglich. Links über dem Schlüsselbein nicht ganz voller Schall, unter ihm hell und voll erschallend, rechts oben vorne tiefer, sonorer, fast tympanitischer Schall bis zur 4. Rippe; daselbst gedämpft tympanitisch; von der 5. Rippe an bis 2 Querfinger unter dem Rippenbogen ein hoher metallischer Percussionsschall, der weder bei Compression des Epigastriums, noch beim Schliessen und Öffnen des Mundes seine Höhe wechselt.

In der Axillarlinie beginnt die Dämpfung an der 4. Rippe und geht nach abwärts bis zum Rippenbogen. Beim Percutiren in der linken Seitenlage beginnt die axillare Dämpfung erst von der 9. Rippe. Links oben vorne scharfes vesiculäres Athmen mit spärlichen, trockenen Rasselgeräuschen, Exspirium etwas verlängert; rechts oben vorne scharfes, unbestimmtes Inspirium, kurzes Exspirium, an der 3. Lippe rechterseits kein deutliches Athmungsgeräusch wahrnehmbar; rechts vorne unten an der 5. Rippe, im Bereiche des metallisch schallenden Bezirkes, sowie an der unteren Seitenfläche des Thorax ein schwaches, unbestimmtes Inspirium und ein wie aus der Ferne kommendes amphorisches Exspirium; dieses amphorische Hauchen ist auch am rechten Rippenbogen und unterhalb des Rippenbogens deutlich hörbar, der Herzstoss zwischen der 4. und 8. Rippe schwach tastbar, nach aussen bis zur vorderen Axillarlinie verbreitert. Links oben hinten gedämpfter Schall, weiter abwärts heller und voller Schall bis zur normalen Lungengrenze.

Rechts oben hinten voller tiefer Schall von der Mitte der Scapula mit nach abwärts zunehmender Leere des Schalles. Die untere Seitenfläche des Thorax rechts gibt einen metallischen Percussionsschall, der beim Schliessen und Öffnen des Mundes keinen Schallwechsel erkennen lässt, desgleichen besteht kein Biermer'scher Schallwechsel bei Lageveränderung. Der Metallklang bleibt im Sitzen und Liegen gleich hoch, die Grenze der Percussionsdämpfung an der rechten Thoraxbasis ist in aufrechter Lage keine geradlinige, sondern sie zeigt in der Seitengegend des Brustkorbes eine stark nach abwärts gerichtete Convexität, so dass die halbmondförmig ausgebuchtete Dämpfungscurve hier ihre tiefste Stelle erreicht, während sie sich von da nach vorne gegen das Sternum zu und nach rückwärts gegen die Wirbelsäule steil erhebt.

Rechts oben hinten vesiculäres Inspirium und bronchiales Exspirium, an der Spina scapulæ kein Inspirationsgeräusch, Mitte der Scapula bronchiales In- und Exspirium und ein schwaches knatterndes Geräusch während des Exspiriums; weiter abwärts, im Bereiche des Angulus scapulæ, hohes amphorisches In- und Exspirium. Bei der Stäbchenpercussion von der 3. Rippe an bis zum Rippenbogen, rückwärts im Bereiche der Dämpfung und in der Seitenfläche des Brustkorbes allenthalben ein lauter, hoher Metallklang; die Percussion an der Magengegend lässt keinen deutlichen Metallklang an der Thoraxbasis wahrnehmen. Beim Schütteln des Thorax laute Succussio Hippocratis. Unterleib stark aufgetrieben, im Epigastrium oberhalb des Nabels eine harte, etwas empfindliche, höckerige, respiratorisch unbewegliche, nicht verschiebbare Geschwulst tastbar, die jedoch wegen der aufgetriebenen Darmschlingen keine nähere Untersuchung zulässt. Die Leber unter dem Rippenbogen nicht tastbar. Im Bereiche der normalen Leberdämpfung hoher Metallklang; Stuhl hellbraun, ziemlich reichlich, Sputum schleimig, zäh, geruchlos. Am 19. Juni im 4. und 5. Intercostalraume ein deutliches pleurales Reiben, ebenso im 3. Intercostalraume links und am deutlichsten nach aussen vom Herzstoss. Rückwärts links oben und unten laute Reibegeräusche, die amphorischen Phänomene rechts vorne unten und an der Seitengegend des Thorax unverändert. Rückwärts, Mitte der Scapula rechts, ein unbestimmtes Inspirium und ein hohes, fast pfeifendes, lautes bronchiales Exspirationsgeräusch ohne metallischen Nachklang. Im Niveau des Schulterblattwinkels, gegen die Wirbelsäule zu, ein hohes bronchiales, nicht amphorisches In- und Exspirium mit zahlreichen mittelgrossblasig klingenden Rassel-

geräuschen. Unterhalb des Angulus scapulæ ein unbestimmtes Inspirium und ein schwaches amphorisches Exspirium; in der rechten Achselhöhle unten ein schwaches, von spärlichen, metallisch klingenden Rasselgeräuschen begleitetes amphorisches In- und Exspirium; Sputum reichlich, eitrig, ohne Tuberkelbacillen. Am 20. Juni tödtlicher Ausgang.

Section: Körper klein, hochgradig abgemagert, sehr blass, Unterleib aufgetrieben, gespannt; in der Magengrubengegend eine härtliche Geschwulst durchfühlbar; in der Bauchhöhle, in kleinen Mengen zwischen den Eingeweiden vertheilt, eine gelblichgrüne, seröse, von Fibrinflocken durchsetzte, im Becken Eiter sedimentirende Flüssigkeit, das Bauchfell über den Darmschlingen injicirt, mit einer zarten Exsudatschichte bedeckt; der Magen sehr stark ausgedehnt, in seinem Pylorusantheil stark und fest mit der unteren Leberfläche verwachsen nach innen vom Gallenblasenbette, der rechte Leberlappen mit dem Rippenbogen verwachsen, zwischen dem rechten Leberlappen und dem Zwerchfell in einem ca. kindskopfgrossen Cavum Gas und eine schmutzige, graugrünliche, serös-eitrige Flüssigkeit angesammelt; die Wände dieses Cavum von eitrigen, ca. 1 *mm* dicken Pseudomembranen überkleidet, durch dasselbe die rechtsseitige Thoraxwand ausgebuchtet, die rechte Zwerchfellhälfte hoch emporgewölbt und in der Mitte ihrer Kuppe von einer vierkreuzer-, daneben nach aussen von einer kreuzergrossen Lücke durchbrochen. Durch erstere gelangt man in ein hühnereigrosses Jauchecavum in der Mitte der Basis der rechten Lunge, das von eitrig zerfallendem Parenchym begrenzt ist. Über letzterer ist nur die Pleura an einer entsprechenden Stelle eitrig infiltrirt, darüber hinaus in der Umgebung der Lücken die Pleura der Lungenbasis mit der des Zwerchfelles verwachsen, in weiterem Umfange an der Aussenfläche der Lunge und der unteren Theile der Brustwand mit starren, geschwellten, graulichen Gewebsvegetationen überkleidet. Entsprechend dem Pylorusringe die Magenwand, bis auf einige erhaltene Reste der Aussenschichte, starr, krebsig infiltrirt, von der Innenfläche aus, unter Bildung eines muschelförmigen Substanzverlustes, zerfallen, deren Grund an der oberen Peripherie an einer linsengrossen Stelle durch die ganze Dicke der Wand greift und an die pseudomembranösen Verwachsungen heranreicht, in denen nach innen von der Gallenblase ein schmaler, spaltförmiger Gang in das angegebene Jauchecavum führt; die rechte Lunge im übrigen ziemlich blutreich, linke vorne gedunsen, in den hinteren Antheilen stark ödematös, dicht von lobulären Infiltraten durchsetzt, die Spitzen der Lungen frei, in der rechten Lunge neben dem Jaucheherde keine Infiltrate, die linke Pleura über den lobulär infiltrirten Herden des Unterlappens matt aufgefilzt.

20. Bossi.

R. F., 50 J. alter Mann, hat mehreremale Blut gehustet, weiss aber nicht anzugeben, ob dasselbe aus den Bronchien kam oder aus dem Verdauungsapparat. Er verlegt den Anfang seines jetzigen Leidens 4 Monate zurück. Dasselbe hätte mit Schmerzen im Unterleibe an der Basis der rechten Thorax begonnen. Der Kranke wurde in Rückenlage gefunden, mit leichter Neigung auf die rechte Seite. Abmagerung, die Haut gelbbräunlich, gefaltet, die Augen halonirt, die Wangen abgemagert, die Zunge belegt. Der Thorax nicht symmetrisch, die rechte Hälfte etwas entwickelter als die linke. Rechts auch die Intercostalräume breiter und weniger tief als links. Die rechte Thoraxhälfte nimmt keinen Antheil an der Respiration und die respiratorische Hebung geschieht ausschliesslich auf der linken Seite, u. zw. nach dem oberen Costaltypus. Der Herzstoss nicht sichtbar, wohl aber tastbar im 5. Intercostalraum, ein wenig nach aussen von der Mamillarlinie. Der Fremitus rechts normal, ist, von der 3. Rippe angefangen, verschwunden. Percussion links hell bis zur 3. Rippe, rechts nicht einmal über der Clavicula ganz heller Schall, in der Fossa subscapularis halb gedämpft. Der Schall in dem äusseren Drittel der Subclaviculargrube und den zwei äusseren Dritteln des zweiten Intercostalraumes hell und leicht

tympanitisch. Ausgesprochener tympanitischer Schall vom oberen Rande der 3. Rippe bis zur 7., dann leichte Dämpfung bis ein Querfinger unter die letzte Rippe. In der Verlängerung der Mamillarlinie vier Querfinger absoluter Dämpfung, weiter nach abwärts normaler intestinaler Schall. In der Axillarlinie reicht der exagerirte tympanitische Schall bis zum oberen Rande der 8. Rippe. Auscultation ergibt links vorn etwas Rasselgeräusche und ein rauhvesiculäres Athmen. Dieses auch in der Fossa subclavicularis rechts hörbar, von der ersten Rippe angefangen Schweigen. Succussio Hippocratis. Herz verschoben. Der Bauch ist aufgetrieben, besonders in den oberen Regionen, welche einen exagerirten tympanitischen Schall geben. Die rechte Seite des Epigastrium ist stärker. Die Palpation und Druck auf den Bauch sind schmerzhaft. Puls 100. Punction in der Linea semiscapularis im 8. Intercostalraum blieb ohne Resultat. Eine zweite Punction im 8. Intercostalraum zwischen der mittleren und hinteren Axillarlinie entleerte zwei Liter eines stinkenden Eiters. Die Flüssigkeit war trüb, von fäcaloidem Geruch, ziemlich reich an Eiweiss. Tod.

Autopsie: Ansammlung unter dem Zwerchfell; nach oben vom Zwerchfell begrenzt, welches bis zum 2. Intercostalraum hinaufgedrängt ist, dann vom Lig. suspensorium hepatis, das nach unten verlängert ist; nach unten und nach rückwärts von der Leberoberfläche, nach vorn vom Diaphragma, das an die Brustwand angepresst ist, von dieser Wand und von der Bauchwand. Ein Divertikel erstreckt sich bis nahezu zur rechten Fossa iliaca. Keine Perforation des Diaphragmas. Keine Communication mit dem Gastrotestinalkatarrh. Kleines Geschwür von 1 *cm* Durchmesser auf der kleinen Magencurvatur, welches in die Mucosa und Submucosa eindringt. Keine Perforation, keine Adhäsion der Magenoberfläche. Deformirende Pleuritis und interstitielle Pneumonie der beiden Lungenspitzen. Herz nach links verschoben, Adhäsion zwischen Pleura und Perikard.

21. Barlow.

B. G., 39 J. alt, tritt am 26. October im Guy's Hospital ein. Die 5 Geburten bis zum Alter von 32 Jahren waren durchaus schwer. Seit 8 Monaten vage Schmerzen im Oberbauch und in der linken Seite mit Ausstrahlen in die Schulter der gleichen Seite. Von Zeit zu Zeit Erbrechen. Man behandelte sie an einem Magenkatarrh von alkoholischem Ursprung. Auch später, als sie ins Spital wieder eintrat, hat man einen subacuten Magenkatarrh diagnosticirt und darnach die Behandlung geleitet.

Nach ihrer Entlassung wurde sie am 24. October wieder von Erbrechen befallen, mit heftigem Schmerz in der linken Seite und der Schulter mit Dyspnoë. Sie litt unter einem Suffocationsanfall 48 Stunden. Barlow meinte, ohne eingehende Untersuchung, dass es sich um eine Gastritis handle mit intercurrenter Pleuritis. Am Thorax überall heller Percussionsschall, nur unter der linken Clavicula leichte Dämpfung. Auscultation rechts normal. Unter der linken Scapula amphorische Respiration mit hörbarem metallischen Klingen, welches sich weit nach unten erstreckt, und Aigophonie über dieser Stelle. In der Form in der Beweglichkeit beider Thoraxhälften keine Differenz. Keine pleuritischen Reibegeräusche, manchmal, doch nicht immer, Succussio Hippocratis, im Epigastrium starke Resonanz. Von einem gewissen Zeitraum an pseudoperikardiale Geräusche, synchronisch mit den Herzbewegungen und bis zum Tode anhaltend. Tod am 13. November.

Trotz deutlicher Zeichen eines Pneumothorax hielt es Barlow für subdiaphragmale Eiteransammlung und erinnerte an einen Fall, wo er einen perforirten Magen mit einem sehr grossen peritonealen Abscess communiciren sah.

Autopsie: Im linken Hypochondrium ein Abscess, welcher nach oben von dem bis zur 4. Rippe hinaufgedrängten Diaphragma, nach unten von dem linken Leberlappen, von der Milz und von dem an zwei Stellen perforirten Magen begrenzt war. Die eine Perforation war in einem Geschwür, rechts ganz nahe an der Kardia,

die andere auf der vorderen Magenwand erfolgt. Seropurulente Pleuritis derselben Seite ohne Communication mit dem Abscess.

22. Wintrich.

Eine Frau hatte infolge der Perforation eines Magengeschwüres unter dem Diaphragma eine grosse Tasche von Pseudomembranen begrenzt, welche Gas, Eiter und Bruchstücke von Nahrungsmitteln enthielt und welche das Herz gegen die Medianlinie und das Diaphragma bis zur 3. Rippe verdrängt hatte. Eine Perforation bedingte die Communication der Tasche mit dem Magen.

Metallische Phänomene, Bruit d'airain, Fluctuation, Abmagerung, nächtliche Schweisse, Dyspnoë, katarrhalische Expectoration, leichter Husten, anämisches Aussehen.

Der diagnostische Fehler geschah in zu grossem Vertrauen auf die classischen Symptome des Pneumothorax.

23. Nowack.

Fall 2. F . . . . s Richard, 24 Jahre, Kutscher. Beide Eltern des Pat. waren an unbekannter Krankheit gestorben. die Geschwister und Pat. selbst waren bisher gesund, insbesondere will er nie an Magenbeschwerden gelitten haben. Am 24. September 1887 erkrankte er plötzlich mit heftigen krampfartigen Schmerzen in der Magengegend nach dem Genusse von altem stanniolverpackten Käse. Noch am selben Abend stellte sich heftiges Erbrechen und Diarrhöe ein. Den Stuhl hatte Pat. nicht beobachtet.

Status præs.: 25. September 1887: Grosser, kräftiger Mensch; schwerster Krankheitseindruck. Er klagt über intensives Leibweh, anhaltenden Durchfall und stechende Schmerzen in der linken Brustseite. Daneben geringer Husten mit etwas schleimigem Auswurf, ohne Blut. Temp. 39·0°, Puls 96, Resp. 26. Kopf: Wangen geröthet, Zunge frei, keine Eruptionen im Gesicht. Keine Drüsenschwellung. Thorax: breit, von guter Wölbung, bei tiefem Athmen Schmerzen vorn am Sternum, kein Nachschleppen. Percussion: rechts vorn bis zur 7. Rippe, links bis zur 6. Rippe heller Schall. (Die absolute Herzdämpfung fehlte, die relative begann mit der 5. Rippe.) Rechts hinten reichte der helle Lungenschall bis zur 11. Rippe, links bis zum unteren Winkel der Scapula. Von da an war der Schall neben der Wirbelsäule deutlich gedämpft. 7 *cm* von der Mittellinie nach aussen fand sich eine 5 *cm* hohe Stelle mit metallisch tympanitischem Klang. Ihre Grenzen waren: nach oben der untere Rand der 8. Rippe, nach unten der obere Rand der 10. Rippe, links die hintere Axillarlinie. Hier schnitten sich obere und untere Begrenzungslinie in der Höhe der 8. Rippe. In diesem Bezirke war das Athmungsgeräusch metallisch, beim Husten hörte man metallisches Rasseln. Succussio Hippocratis und Stäbchenphänomen waren deutlich, der Stimmfremitus aufgehoben. Rings um diese beschriebene Stelle fand sich leerer Schall mit leichtem Bronchialathmen und ebenfalls aufgehobenem Stimmfremitus. Überall vermehrtes Resistenzgefühl, keine Fluctuation. Eine Probepunction in der linken Scapularlinie des 9. Intercostalraumes ergab ein spärliches, eitrig-blutiges Exsudat. Herz: Die absolute Herzdämpfung fehlte (s. oben), die relative begann an der 5. Rippe und war ohne Besonderheit. Der Spitzenstoss war an der Parasternallinie des 5. Intercostalraumes schwach fühlbar. Die Töne waren rein. Puls regelmässig, mässig beschleunigt, normal nach Fülle und Weichheit. Abdomen: die Magengegend ist aufgetrieben und schmerzempfindlich. Stuhl und Appetit gut. Leber und Milz nicht nachweisbar vergrössert. Keine Drüsenschwellung. Der Harn eiweissfrei. Bruchpforten frei.

Verlauf: 10. October. Guter Appetit, Wohlbefinden, nur links hinten unten bei tiefem Athemholen leichte Schmerzen. 14. October. In der Nacht plötzlich heftige Leibschmerzen, bis zum Morgen andauernd. Sehr schwerer Krankheitseindruck, Sensorium frei, Wangen und Augen eingesunken. Nase spitz, kühl, reichliche Schweissabsonderung. Temp. 37·4°, Puls 118, klein, leicht zu unterdrücken, Resp. 32,

flach, gleichmässig, schmerzhaft. Wiederholtes Erbrechen bräunlicher, übelriechender, flüssiger Massen. Viel Aufstossen. Nahrungsverweigerung. Thorax: Überall heller Schall und reines vesiculäres Athmen, nur links hinten unten im gedämpften Bezirk völlig fehlend. Das oben beschriebene, noch am 16. October deutlich abgrenzbare, hell tympanitische Feld ist in den allgemeinen Dämpfungsbezirk einbezogen worden. Abdomen: Bauchdecken gespannt, Leib nicht aufgetrieben, überall stärkste Schmerzenempfindlichkeit bei Druck, wie spontan, bei jeder Bewegung, ebenso wie bei tiefem Athemholen. Nirgends Fluctuationsgefühl, in den abhängigen Theilen keine Dämpfung. Leber und Milz ohne Besonderheit. Harn ohne Eiweiss, an Menge gering. Sichere Darmgeräusche. 15. October. Gestern 8maliges Erbrechen oben beschriebener Massen. Die Auftreibung des Abdomens nimmt gleichmässig zu. Herzspitzenstoss um 3 *cm* nach aussen gedrängt, schwach fühlbar. Puls: klein, stark beschleunigt, wenig gespannt. Stuhl schwarzbraun, fäculent, breiig. 18. October. Keine Darmgeräusche mehr hörbar. Leber den Rippenrand nicht erreichend. Schwerster Krankheitszustand. 20. October. Pat. ist unklar. Rascher Kräfteverfall. 21. October. Unter zunehmender Schwäche heute früh 2 Uhr Tod.

Autopsie: Mehrere runde Magengeschwüre, eins auf der hinteren Wand perforirt, mit grossem linksseitigen hypophrenischen Abscess, der Gas und Eiter enthält. Verdrängung des Zwerchfells links bis an die 3. Rippe. Allgemeine eitrige jauchige Peritonitis. Kein Milztumor. Compression der linken Lunge. Keine Adhäsionen, keine seröse Pleuritis. Emphysem rechts. Schlaffes, atrophisches Herz. Darm intact.

24. Idem.

Fall 4. W . . . . h Anna, 22 Jahre, Hausmädchen. Pat. ohne hereditäre Belastung, war als Kind immer gesund. Im November 1885 war sie 14 Tage lang wegen Magenkrampfes in ärztlicher Behandlung. In den letzten Wochen wiederholten sich diese Beschwerden öfter, jedoch ohne dass Appetitstörungen oder Brechneigung eingetreten wären. Am Abend des 28. Februar steigerten sich plötzlich ohne bekannte Ursache die Schmerzen in der Magengegend zu fast unerträglicher Höhe, sie strahlten in Brust, Arme und Rücken aus, Pat. musste mehreremale gallig-bittere Massen erbrechen, wurde bettlägerig. Die Menses (sonst regelmässig, ohne Schmerzen, 3tägig) dauerten das letztemal 8 Tage lang und waren von intensivem Leibweh begleitet.

Status præs.: 1. März 1886. Mittelgrosse, gutgenährte Pat. mit ängstlichem Gesichtsausdruck und mässiger Dyspnoë. Temp. 39·3°, Puls 120, Resp. 24. Kopf: Wangen hochgeröthet, Zunge dick belegt, keine Exantheme, keine Drüsenschwellung. Thorax: gut entwickelt, gleichmässiges, oberflächliches Athmen. In normalen Grenzen überall heller Schall und reines Athmen. Nirgends pleuritisches Reiben. Stimmfremitus normal. Herz: Dämpfungsgrenzen nicht verändert, Töne rein, Action kräftig. Spitzenstoss in der Parasternallinie des 5. Intercostalraumes, hebend. Puls weich, voll, regelmässig, stark beschleunigt. Abdomen mässig aufgetrieben, in der Magengegend grosse Druckempfindlichkeit. Die Ileocöcalgegend frei, ebenso alle Bruchpforten. Leber und Milz nicht nachweisbar vergrössert. Wasserlassen nicht erschwert, im Harn kein Eiweiss. Stuhl fehlt. An den Extremitäten keine Ödeme.

Verlauf: 1. März. Dyspnoë, Meteorismus und Schmerzempfindlichkeit des Abdomen haben erheblich zugenommen. Überall ist der Schall tympanitisch, auch in den abhängigen Theilen. Stuhl angehalten. Häufige Brechneigung. Kein Husten. Lunge normal. 2. März. Das ganze Abdomen ist vollständig hart, sehr schmerzhaft bei leisestem Druck und Bewegung. Mehreremale Erbrechen uncharakteristischer Massen. Puls frequent, wenig kräftig, regelmässig. Temp. 39·4°, Resp. 24. 4. März. Ausgesprochene Prostration. Pat. klagt über wechselnde Schmerzen in der linken Brustseite. Auf Lungen und Pleura ist nichts Abnormes zu finden. Der Leib ist weicher, auch die Schmerzen sind geringer geworden, aber der Meteorismus

besteht fort. Kein Ascites nachweisbar. Stuhlverstopfung, auch trotz Einlaufes. Im Harn nie Eiweiss. Temp. fortdauernd erhöht, zwischen 38·0° und 39·6°. 5. März. Die Schmerzen vermindern sich. Gegen Abend mehrmaliges Erbrechen dünner, dunkelschwarzer Massen, die sich als zersetzte Blutkörperchen erweisen. Einzelne Flatus gehen ab. 6. März. Temp. 39·4°, Puls 122, Resp. 28. Stechen links viel intensiver. In der Höhe der 4. Rippe ist deutliches pleuritisches Reiben zu hören. 8. März. Stechen und Leibschmerzen, wie vordem. Das pleuritische Reiben ist an der früheren Stelle nicht mehr nachweisbar, vielmehr findet sich hier eine Dämpfung von etwa 2 Querfingerbreite. Die Athemgeräusche fehlen an dieser Stelle. Kein Stimmfremitus. Die respiratorische Verschieblichkeit der Lungen ist nicht zu prüfen, weil Pat. nicht zu einem tieferen Athemzuge zu bewegen ist. Weiter oberhalb der Dämpfung zeigt sich wieder pleuritisches Reiben mit mässigem Compressionsathmen. Puls gespannt, regelmässig, klein, stark beschleunigt. Temp. zwischen 38—39·5°. 12. März. Pat. ist ausserordentlich schwach. Die Schmerzen sind sehr heftig. Leib wie bisher stark aufgetrieben. Wiederholtes Erbrechen, ohne Blutbeimischung. Pat. verschluckt sich leicht und bekommt dann quälende Hustenanfälle. Die oben beschriebene Dämpfung links ist um weitere 2 Querfingerbreiten gewachsen, über ihr kein Athemgeräusch und sehr verminderter Stimmfremitus, nach oben etwas pleuritisches Reiben. Daneben seit heute einige feinblasige Rasselgeräusche. Mässige Dyspnoë. 15. März. Zunehmender Kräfteverfall. Pat. nimmt gar nichts mehr zu sich. Der Stuhl ist dünn, schwärzlich, ohne Eiter. Die peritonitischen Schmerzen bleiben unverändert, ebenso die Dämpfung links hinten unten. Seitlich geht sie bis zur 4. Rippe, vorn ist ihre Grenze wegen des meteoristisch aufgetriebenen Leibes nicht festzustellen, ebenso eine Milzvergrösserung nicht zu erweisen. Die auscultatorischen Verhältnisse wie vordem, nur hört man über beiden Unterlappen theils feines Knistern, theils feinblasiges Rasseln. Die Athmung oberflächlich und sehr beschleunigt; der Puls klein, gespannt, regelmässig, sehr frequent. Heute Morgen erfolgt unter Collapserscheinungen Tod.

Autopsie: Zwei perforirte Magengeschwüre, eines mit dem linken Leberlappen, eines mit dem Pankreas locker verklebt. Peritonitis adhæsiva. Grosser, nicht lufthaltiger hypophrenischer Abscess links. Abgesackte Pneumonie in beiden Lungen. Linksseitige seröse Pleuritis. Anämische Leber und Nieren. Milztumor.

25. Idem.

Fall 5. F . . . . r Friederike, 35 J., Kellnersfrau. Beide Eltern sind einer unbekannten Krankheit erlegen. Pat. selbst ist immer magenschwach gewesen, aber nie ernstlich krank. In letzter Zeit häuften sich die Verdauungsbeschwerden: Schmerzen nach dem Essen, Appetitmangel, träger Stuhlgang, Übelkeit. Am 25. Jänner 1888 wurde die Pat. von heftigsten Magenschmerzen nach einer Überanstrengung plötzlich überfallen, der Leib — anfänglich eingezogen — schwoll in den nächsten Tagen stark an. Dabei viel Aufstossen und wiederholtes Erbrechen, jedoch ohne Blutbeimengung. Intensiver Kopfschmerz, grosser Durst. Stuhl anfangs durchfällig, dann angehalten. Menses ohne Besonderheit, 5 Puerperien, 2 Kinder leben, zuletzt Abortus vor 4 Jahren.

Am 1. Februar 1888 erfolgte die Aufnahme ins Krankenhaus.

Stat. præs.: Mittelgrosse, schwächliche Pat. mit schwerstem Krankheitseindruck. Gesicht verfallen, Haut blassgelb, keine Eruptionen. Temp. 37·8°. Pulsus insensibilis. Resp. 28. Kopf: Wangen eingesunken, fahl. Zunge stark belegt, trocken. Schleimhäute bleich. Facies Hippocratica. Thorax lang, flach, schmal. Athemexcursionen flach, rein costal, mit Schmerzen in der Bauchgegend. Rechts vorn reicht die Lunge bis zur 7. Rippe, links ist die Grenze nicht zu bestimmen, da die Herzdämpfung fehlt. Die Athmung rechts vorn, wie hinten rein vesiculär, links vorn aber nur bis zur 3. Rippe. Von da an fehlt jedes Athemgeräusch. Auf der Hinterfläche — wegen

des Collapses nicht genauer untersucht — findet man in den unteren Partien links unten tympanitischen Schall mit fehlendem Athemgeräusch, Stäbchenphänomen. Eine Probepunction liefert übelriechendes Gas und jauchigen Eiter. Der Spitzenstoss ist im 3. Intercostalraum fast in der Mamillarlinie zu fühlen. Die Herztöne sind leise, aber rein, über 160. Abdomen: Der Leib ist stark und gleichmässig aufgetrieben, am deutlichsten in der Nabelgegend. Hier besteht heftiger, spontaner Schmerz. Gegen Druck ist das ganze Abdomen sehr empfindlich, am meisten in den oberen Partien. Überall heller, nicht tympanitischer Schall. Die Leberdämpfung ist nur im 7. Intercostalraum als verkürzter Schall nachweisbar. Die Milz reicht bis an den Rippenrand. Darmgeräusche sind nicht sicher zu hören. Bruchpforten frei. Harn ohne Eiweiss. 3. Februar Collaps. Tod.

Autopsie: Zwischen linkem Leberlappen, Magen und Zwerchfell schwartiger Peritonealsack, mit Luft und rothbrauner Flüssigkeit gefüllt. An der kleinen Magencurvatur, die mit dem Pankreas verwachsen ist, ziemlich genau in der Mitte ein kraterförmiges, zweimarkstückgrosses Geschwür, das eine etwa zehnpfennigstückgrosse Perforationsöffnung zeigt. Allgemeine jauchig-eitrige Peritonitis ohne Luftgehalt. Milztumor. Unterhalb des Milzbauchfell-Überzuges eine Anzahl kleinerer Abscesse. Chron. Magenkatarrh. Darmmeteorismus. Lungen in den Unterlappen comprimirt. Keine Pleuritis exsud., nur links die Basis mit dem Zwerchfell verwachsen.

26. Idem.

Fall. 16. S . . . . t Agnes, 21 J., Kammerjungfer. Eltern und Geschwister leben gesund. Pat. war als Kind nie wesentlich krank. Regel mit 15 J. regelmässig, ohne Schmerzen u. s. w., zuletzt vor 3 Wochen. Seit ca. $1^1/_2$ Jahren etwas magenleidend. Im August 1889 stärkere Schmerzen in der Herzgrube. Der Arzt fand eine leichte Bauchfellentzündung. Dabei niemals Brechen. In einigen Wochen vollkommene Heilung. Dann wieder gesund, bis vor 4 Wochen erneuerte Magenbeschwerden. Nur selten Brechen; dieses dann stets wässerig, hell, nie blutgemischt. Stuhl meist angehalten, nicht genauer beobachtet. Pat. hatte sehr schlechte Pflege, wurde von Tag zu Tag schwächer. Allmählich stellten sich heftigste Seitenschmerzen, grosse Kurzathmigkeit und Anschwellung der Füsse ein, bald auch Auftreibung des Leibes. Am 6. September 1890 Aufnahme ins Krankenhaus.

Stat. præs.: Gross, kräftig. Muskelbau gut. Schwerer Allgemeinzustand. Ödeme der Unterextremitäten. Temp. 39·0°, Puls 104, Resp. 44. Kopf: Fahle Gesichtsfarbe. Wangen circumscript geröthet. Augen matt. Schleimhäute sehr blutarm. Zunge weisslich belegt. Gaumentonsillen ohne Besonderheit. Keine Exantheme. Hals: Deutliche Füllung der grösseren Venenstämme. Gruben mässig tief. Thorax: Gut dimensurirt. Excursionen beschränkt, oberflächlich, besonders rechts sehr schmerzhaft, stark beschleunigt. Intercostalräume links verbreitert, mässig ödematös, ohne Fluctuation. Auf Druck grössere Schmerzempfindlichkeit. Grenzen: Vorn heller Schall bis zur 5. Rippe rechts, bis zur 4. Rippe links. Hier überall reines vesiculäres schwaches Athemgeräusch. Spitzen frei, nirgends Rhonchi. Rechts hinten heller Schall bis zur 6. Rippe. Von da an zunehmende Dämpfung mit ganz abgeschwächtem Athmen. Von der 8. Rippe an aufgehoben. Stimmfremitus abgeschwächt. An der Grenze der Dämpfung nach oben deutliches Compressionsathmen. Links hinten heller Schall bis zur 7. Rippe. Von da an Dämpfung mit gänzlich aufgehobenem Stimmfremitus und Athemgeräusch. Keine Rhonchi. Keine Lageveränderung des Exsudates, beim Umbetten der Kranken kein Husten und Auswurf. Herz: Dämpfung zwischen 4. bis 6. Rippe. Nach rechts bis zum Sternalrand, nach links bis zur Mamillarlinie reichend. Töne leise, rein. 2. Pulmonalton kaum accentuirt. Puls: Weich, mittelvoll, regelmässig, gleichmässig, stark beschleunigt. Abdomen: Stärker aufgetrieben. Epigastrium ziemlich schmerzhaft, bei Druck wie spontan. Leberrand 2 *cm* unterhalb des Rippenrandes fühlbar. Milz percutorisch nicht vergrössert.

Die ganze Gegend, auch bei leisem Percutiren, tympanitisch mitschallend. Der Traube'sche Raum vergrössert. Darmgeräusche hörbar. Der übrige Leib, besonders die Ileocöcalgegend ohne Besonderheit, nicht druckempfindlich. Bruchpforten frei. Keine Exantheme. Genitalien nicht untersucht. Harn: Dunkelbraun, ohne Sediment, mit geringem Eiweissgehalt. Stuhl: Dünn, missfarben, grünschwärzlich mit krümeligen Beimengungen. Eitergegenwart fraglich. Extremitäten: Starke, weisse Ödeme beider Unterschenkel und Füsse.

Verlauf: 8. September. Grosse Schwäche und Kurzathmigkeit. Schlechtes Allgemeinbefinden. Pat. klagt namentlich über heftiges Seitenstechen beiderseits. Rechts hinten und rechts seitlich pleuritisches Reiben. Sonst im Status nichts verändert. Temp. 39·2°, Puls 128, Resp. 56. Flüssige Diät. Kampfer. Priessnitz-Umschläge. Morphium. 11. September. Das Ödem der linken unteren Thoraxseite hat beträchtlich zugenommen. Zum Theil wegdrückbar. Keine Fluctuation. Die Dämpfung ist hinten beiderseits um 1 Rippe gestiegen. Links hinten unten hört man bis zur 8. Rippe abgeschwächtes, bzgsw. Bronchialathmen. Dann verstummt jedes Geräusch. Der Stimmfremitus sehr abgeschwächt. Harn und Stuhl ohne Eitergehalt. Temp. gestern fast 40°, heute 38·9°, Puls 140, Resp. 48. Probepunction rechts ergibt seröses Exsudat, ebenso links. 13. Sept. Plötzlicher Collaps. Grösste Dyspnoë. Physikalisch nichts verändert. Der Traube'sche Raum sehr gross, stark tympanitisch schallend, schmerzhaft. Nie Brechen. Stuhl ohne Besonderheit. 14. Sept. Heute Mittag fast unerträgliche Athemnoth plötzlich. Die Zahl der Respirationen steigt rasch bis 72. Die genauere Untersuchung ergibt: Rechts vorne und rechts hinten dieselben Verhältnisse wie früher. Dagegen links hinten Schall abgeschwächt, mit vermehrtem Stimmfremitus, Bronchialathmen. Keine Rhonchi. Von der 5. bis 8. Rippe vollkommen gedämpfter Schall mit abgeschwächtem Athmen, weniger lautem Bronchialathmen, stark vermindertem Stimmfremitus. Kein Bacelli'sches Phänomen. Von der 8. bis 12. Rippe tympanitisch gedämpfter Schall ohne alle Athemgeräusche. Palpatorisch verringertes Resistenzgefühl. Deutlich nachweisbares Stäbchenphänomen. Succussio Hippocratis. Stimmfremitus fehlt. Seitlich geht die erste Dämpfung in der mittleren Axillarlinie bis zur 4. Rippe, die zweite bis zur 7. Rippe. (Zone des absolut gedämpften Schalles.) Milz nicht zu percutiren. Herz: Dämpfung um 1 Intercostalraum in die Höhe gerückt, 3. bis 5. Rippe. Verschiebung nach rechts nicht zu constatiren. Eine Probepunction im 7. Intercostalraume ergibt links ein rein seröses Exsudat. Im 8. Intercostalraume dagegen Gas und faulige krümlige Massen von höchst penetrantem Geruch. Mikroskopisch waren neben Unmengen von Mikroorganismen sicher Brotkrümmelchen zu erkennen. Die Kranke wird sofort auf die chirurgische Abtheilung verlegt und hier wird nach wenigen Minuten die Operation des hypophrenischen Abscesses vorgenommen.

Operation: Unter Äthernarkose Einschnitt bis auf die 8. Rippe in der hinteren Axillarlinie. Resection eines $3^1/_2$ *cm* langen Stückes der 8. Rippe. Incision. Es entleert sich sofort eine grosse Menge jauchiger, höchst übelriechender Flüssigkeit. Beim Abtasten mit dem Finger fühlt man oben das schlaffe Zwerchfell, die Milzkapsel etwas rauh, aber sonst unverletzt. Eine Perforation des Zwerchfelles oder der Magenwand war nirgends zu entdecken. Drainage. Grosser Occlusivverband. 15. Sept. Mässiger Collaps nach der Operation. Unruhige Nacht. Heute das Befinden besser. Athmung ein wenig freier. Temp. 38·8, Puls 100, Resp. 52. Der Verband muss am Nachmittag gewechselt werden. Es entleert sich wieder etwas jauchige Flüssigkeit. Ausspülung mit Borsalicyllösung. Keine Hustenanfälle. 16. Sept. Es stossen sich (wie der erneute Verbandwechsel erkennen lässt) grünlichgraue, penetrant riechende Gewebefetzen ab. Ödeme der unteren Extremitäten nehmen zu. Im Harn kein Eiweiss. Stuhl auf Einlauf, ohne Besonderheit. Temp. 39·1, Puls 100, Resp. 50. 17. Sept. Leidliches Befinden. Nur grösste Schwäche. Beim Verbandwechsel wird

constatirt, dass die Milz sich als eine grosse schwammige Masse, die auch die oben erwähnten Gewebefetzen liefert, darbietet. Nahrungsaufnahme reichlich. 18. Sept. Wieder deutliche Verschlimmerung. Resp. wieder 70, Temp. 39·8. Rasche Kräfteabnahme. 22. Sept. Kleiner, stark beschleunigter Puls. Pat. schläft wenig, klagt über heftige Schmerzen der linken Seite. Grosse Blässe, Cyanose. Zunehmende Erschöpfung. Tod.

Autopsie: Die Bauchhöhle enthält nur geringe Mengen gelber seröser Flüssigkeit. Die Serosa der vorliegenden Därme ist überall glatt, glänzend, blutarm. Das wenig fettreiche Netz zeigt nur vereinzelte strangförmige Verwachsungen mit dem Magen und den Schlingen des Dünndarmes. Der Magen selbst tritt etwa 2 Fingerbreit unter dem Rippenrand vor und erscheint als etwas klein. Die Leber überragt ihren Rippenrand um 4 Fingerbreiten. Entsprechend dem Lig. suspens. zeigen sich feste schwielige Verwachsungen zwischen diesem, dem Zwerchfell und dem oberen Theil des Magens, durch welche die unterhalb der linken Zwerchfellhälfte gelegene Partie der Bauchhöhle vollständig von dem übrigen Bauchraume abgeschlossen ist. In diese abgeschlossene Höhle führt von aussen etwas hinter der Axillarlinie unterhalb der 10. Rippe ein querer, fast 10 *cm* langer Einschnitt. Die Höhle erscheint als von grauschwarzen, zerfetzten stinkenden Gewebemassen angefüllt. Nach Eröffnung des Hohlraumes durch einen Kreuzschnitt in die Kuppe des Zwerchfelles ergibt sich, dass diese Gewebemassen der nekrotisch zerfallenden Milz angehören. Nur in der Tiefe findet man beim Einschnitt noch durch seine graurothe Farbe und Consistenz kenntliches Milzgewebe. Die vordere Wand der Höhle wird durch den stark verkleinerten und entsprechend der Grenze zwischen oberem und mittlerem Drittel sanduhrförmig verengerten Magen gebildet. Nach dem Aufschneiden erscheint die Schleimhaut des letzteren im allgemeinen blassroth, im Pylorustheil glatt, im Fundus und dem der Kardia angehörigen Abschnitt stark unregelmässig gewulstet. Entsprechend der Einschnürungsstelle findet sich eine ringförmige, die vordere und untere Magenwand umziehende Narbe von 1·5 *cm* Breite, die entsprechend der kleinen Curvatur durch ein quergestelltes scharfrandiges, $3^1/_2$ *cm* langes und in maximo 1·5 *cm* breites Geschwür unterbrochen wird, auf dessen Grund das Pankreas freiliegt. Das Geschwür hat birnförmige Gestalt und von dem spitzen nach links gewandten Ende desselben erstreckt sich ein dünner Fistelgang an dem Schwanz des Pankreas entlang bis in die erwähnte Abscesshöhle. Im übrigen sind Magenwand und Pankreas im Bereich des Geschwürs fest verwachsen. In der linken Pleura ist ca. 1 Liter eitrig-serösen Exsudates. Die linke Lunge erscheint besonders im Unterlappen stark comprimirt. Das Zwerchfell zeigt keine Perforation. Die rechte Lunge ist anämisch, wenig ödematös, im Pleuraraum finden sich einige 100 *g* Serum. Ziemlich starkes Hydroperikard. Leber und Nieren sind anämisch.

27. Idem.

Fall 17. E . . . t Lina, 19 Jahre, Hausmädchen. Pat. hat schon öfters an Magenbeschwerden gelitten, ohne jedoch arbeitsunfähig geworden zu sein. Am 20. Juni 1887 verspürte sie plötzlich beim Heben eines schweren Gefässes einen heftigen Stich im Unterleib. Die Schmerzen nahmen rasch zu, der Leib schwoll an, schmerzte lebhaft, Erbrechen gesellte sich hinzu, Pat. brach zusammen. 2 Tage darauf wurde sie in collabirtem Zustande, mit kleinem, gespanntem, äusserst frequentem (140) Pulse, grösster Druckempfindlichkeit des ganzen Leibes, kühlen Extremitäten und subnormaler Temperatur in das Krankenhaus gebracht. Hier wird sofort die Diagnose auf Ulcus ventriculi perforans oder Darmeinklemmung (6tägige Verstopfung, plötzlicher Beginn, kein Fieber, ein Einlauf von 3 Litern kommt klar wieder heraus) gestellt. Bei der Schwere des Allgemeinzustandes und dem stündlich zunehmenden Verfalle schien eine Operation für beide Fälle als letzte Hilfe geboten. Nachdem ein zweiter erfolgloser Einlauf gegeben, die Blase

entleert, per vaginam et rectum explorirt war, wird in Chloroformnarkose der starre, aufgetriebene Leib durch einen Mittelschnitt vom Nabel dis zur Symphyse eröffnet und das Bauchfell mit dem Rande der Hautwunde vernäht. Die eingeführte Hand vermag ausser einer sulzigen Masse in der Magen- und Milzgegend nichts besonderes (wie eine Verschlingung oder Typhlitis u. s. w.) zu fühlen. Dagegen sind beide Blätter des Bauchfelles, das parietale wie das viscerale, stark injicirt und diffus geröthet, zum Theil livid verfärbt. In der Bauchhöhle finden sich 1 bis 2 Liter serös-gelber, fadriechender Flüssigkeit mit einzelnen Fibrinflocken; ebenso zeigen mehrere Darmschlingen bohnengrosse, flache, fibrinöse Auflagerungen, die mit dem Schwamme leicht wegzutupfen sind. Die Dünndärme sind theils stark aufgetrieben, theils (vornehmlich in der Nähe der Bauhin'schen Klappe) zusammengefallen, überall aber durchgängig, wie ihr Aufblähen beim Herausnehmen beweist. Dabei entsteht an einer der Schlingen ein 3 *cm* langer Quereinriss der Serosa. Er wird sofort durch 7 seidene Knopfnähte verschlossen. Die Därme werden dann in warme Salicylcompressen gehüllt, nochmals gründlich abgespült, ebenso das Cavum peritoneale ausgetupft und durchspült, die Darmschlingen reponirt, die ca. 10 *cm* langen Schnittränder durch 8 tiefe, das Peritoneum mitfassende und eine grössere Anzahl oberflächlicher Seidenknopfnähte vereinigt, die Wunde mit Jodoform bestreut und durch Gaze, Holzwollkissen und Druckverband abgeschlossen. Bereits 2 Stunden nach der Operation ist Pat. wieder völlig klar, sie fühlt den herannahenden Tod. $^1/_2 5$ wird sie pulslos, die Extremitäten werden kühl, abends 8 Uhr tritt der Tod ein.

Autopsie: Älteres vernarbendes, die ganze Wand des Magens durchsetzendes, markstückgrosses Geschwür an der kleinen Curvatur des Magens, etwas unterhalb der Mitte. Hypophrenischer Abscess über dem linken Leberlappen. Alte Adhäsionen an Leber und Pankreas, allgemeine serös-eitrige Peritonitis. Frische vernähte Laparotomiewunde, seröse Pleuritis links, Compression der linken Lunge, Ödem des linken Oberlappens.

28. Idem.

Fall 18. H . . . . r Emma, 18 J., Dienstmädchen. Pat., stets magenleidend, sank am Abend des 21. Juni 1888 beim Wäschetrocknen plötzlich mit furchtbarsten Leibschmerzen zu Boden. In der Nacht stellte sich häufiges Erbrechen ein und der Leib wurde trommelartig aufgeblasen. Am nächsten Tage kam die Kranke in das Krankenhaus.

Stat. præs.: Pat. macht den Eindruck ausserordentlich schwerer Krankheit. Die Wangen sind roth, die Lippen cyanotisch, das Gesicht verzerrt, der Puls klein, gespannt, frequent (120), der Leib enorm aufgetrieben, stark tympanitisch tönend, überall sehr schmerzhaft, besonders in der Magengegend. Auf eine genauere Untersuchung wird verzichtet, vielmehr sofort zur Operation geschritten. Man führt auf der linken Bauchseite einen 12 *cm* langen Schnitt, eröffnet das Peritoneum und näht es mit einigen Stichen an die Bauchwand. Bei der Eröffnung der Bauchhöhle entweicht zuerst ein höchst übelriechendes Gas, dann ergiesst sich ein gelbliches, dünnflüssiges, mit Speisetheilen vermischtes, stinkendes Secret über die Wundränder. Netz und vorliegende Darmschlingen sind mit einem gelben, eitrig aussehenden, ziemlich fest anhaftenden Belage überdeckt. Nachdem man die Intestina beiseite geschoben und die Bauchhöhle von dem reichlichen Exsudat gereinigt, gelingt es sofort, den Magen hervorzuziehen und an seiner vorderen unteren Fläche, etwa 5—6 *cm* vom Pylorus, ein kreisrundes, in einer graugelblich derben Schwiele gelegenes Loch freizulegen. Es wird mit Lembert'scher Naht geschlossen. Jedoch reissen in der callös-sulzigen Schwiele die ersten Nähte wieder aus. Man fasst deshalb die Schleimhaut möglichst weit und legt im ganzen 6 Nähte an. Dann wurde der Magen reponirt, die Bauchhöhle mit 3%iger erwärmter Salicyllösung ausgespült, der Inhalt mit Schwämmen aus-

getupft und die Wunde mit dreifacher Etagennaht geschlossen. Ein Sublimatkissenverband verschliesst das ganze.

Bei der Operation — die mittags 11 Uhr erfolgte — war viel Äther und Kampfer verbraucht worden, doch erfolgte bis zum Abend weder Erbrechen noch Aufstossen. Der Puls war nicht zu fühlen, die Temperatur 36·8°, die Herzaction schwach und sehr beschleunigt. In der Nacht stellten sich, trotz Opiumsuppositorien, wiederholtes Erbrechen und Aufstossen ein. Gegen Morgen lässt beides nach und Pat. schläft ein. Gegen Mittag erwacht sie in auffallender Euphorie, klagt weder über Schmerzen, noch Übelkeit. Der Puls ist zum erstenmale fühlbar, 138, gespannt, klein. Die Temperatur 37·4°. Im Laufe des Tages dann wieder viermal Erbrechen, das mit Morphium gestillt wird. Daneben Wein und Eispillen. 24. Juni: Pat. hat wieder mehrere Stunden geschlafen, klagt danach über ausserordentlichen Durst. Deshalb Opium und Wein. Puls wechselnd, kein Erbrechen. 25. Juni: Der Puls ist nach erneutem Schlafe kräftiger, 120. Leibschmerzen bestehen nicht, nur zu trinken verlangt Pat. unablässig. Zunge trocken und rauh. 26. Juni: Kein Erbrechen, keine Leibschmerzen. Stuhl wird ins Bett entleert. Puls kräftig, regelmässig. 27. Juni: In einem unbewachten Augenblicke ist Pat. aufgestanden, hat das Bett verlassen und an der Wasserleitung sich sattgetrunken. Darnach Temperatur 39·4°, Puls 145, jedoch noch immer leidlich kräftig und regelmässig. Mehrmals Aufstossen. 28. Juni: Pat. verbrachte eine unruhige, schmerzreiche Nacht, bekam öfter Herzschwäche, fühlt sich unendlich elend. In Narkose wird die Bauchwunde noch einmal geöffnet. Die Röthung längs der Naht bietet nichts Auffallendes. Zwischen Muskelschicht und Peritonäum findet sich ein grosser Abscess mit äusserst übelriechendem Eiter, eine zweite Eiteransammlung zwischen Muskelschicht und Haut ist erst im Entstehen. Nach Abspülung der Wunde mit Salicyl- und Kreolinlösung legt man drei Drainröhren von 5 *cm* Länge ein und verbindet mit Gaze und Sublimatkissen. Trotzdem am Abend noch hohe Temperatur, der Puls ganz unregelmässig, mehrfache dünne Stuhlentleerungen. 29. Juni: Sehr schlechte Nacht, Klagen über starken Kopf- und Leibschmerz. Häufige erbssuppenartige Stühle. Grosse Dyspnoë. 30. Juni: Pat. fühlt sich wohler, der Verband wird gewechselt. Der Leib ist auffallend eingesunken, völlig weich, nicht druckempfindlich. Die Eiteransammlung vermindert, erneute Ausspülung mit Salicylwasser und Gazeverband. Puls zwar leidlich kräftig, aber sehr hoch und beschleunigt. Viel Durst. Zunehmende Dyspnoë. 2. Juli: In den letzten 2 Tagen grosse Schmerzen in der linken Seite. Sehr oberflächliche Athmung, unregelmässiger, aussetzender Puls. Erbrechen. Seit gestern Abend grosse Benommenheit. Heute früh 8 Uhr tritt, unter erneuten Collapserscheinungen, der Tod ein.

Autopsie: Bauch wenig aufgetrieben, die über dem Nabel nach oben reichende Wunde unvollständig geschlossen, mit mehreren Drainrohren versehen. Nach Eröffnen der Wunde gelangt man in eine flache, überhandtellergrosse Höhlung, deren hintere und seitliche Wand stellt das über die Därme ausgebreitete Netz dar, dessen Vorderfläche dünneitrig belegt ist. Durch Verklebung des Netzes mit der vorderen Bauchwand ist diese Höhle gegen das übrige Peritoneum abgeschlossen. Nach Lösung der Verklebungen, welche nach oben hin über die ganze Vorderfläche des Colon transversum bis zu dem vorderen Rand der Leber sich ausdehnen, und nach dem Zurückschlagen des Netzes findet sich in den unteren Theilen der Bauchhöhle kein freies Exsudat. Die Därme sind mässig meteoristisch, ihre Serosa etwas injicirt mit dünnem, missfarbigem Fibrinbelage bedeckt. Neben dem linken Rande der Leber quillt aus dem linken Hypochondrium reichlich jauchige, bräunlich gefärbte Flüssigkeit. Eine Bestimmung des Zwerchfellstandes unterbleibt. Nach Eröffnung der Brusthöhle zeigt sich in der linken Pleurahöhle eine grosse Menge schwarzbrauner jauchiger Flüssigkeit. Die Pleura pulm. der linken Lunge ist mit schmierigem, graubraunem Belage und mehreren flachen, schwärzlich verfärbten Geschwüren an der Zwerchfellfläche ver-

sehen. Die Lunge selbst ist comprimirt bis auf die Spitze, luftleer. Die rechte Pleura ist leer, ihre Lunge mässig ödematös, sonst ohne Veränderung. Herzbeutel ohne vermehrte Flüssigkeit. Das Herz normal, die Musculatur blass, braunroth. Die linke Hälfte des Zwerchfells erscheint auf der Höhe der Wölbung in einer Ausdehnung von etwa 4 *cm* Durchmesser unregelmässig zerfressen, das Gewebe grauschwarz verfärbt, erweicht. Auf der unteren Seite bemerkt man ausser diesen Perforationen zahllose, unregelmässig gestaltete, mehr oder weniger tief reichende Substanzverluste von grauschwarzer Farbe mit zerfetztem Rande und Grunde. Der Raum unterhalb des linken Zwerchfells bildet eine durch die Verklebung des Colon und des Leberrandes nach unten abgeschlossene Höhle (hypophrenischer Abscess), mit blutigjauchiger Flüssigkeit gefüllt und Milz und Magen umschliessend. Die Kapsel der Milz ist grauschwarz verfärbt, gerunzelt. Das Organ selbst weich, mit blassrother Pulpa. Der Magen zeigt in seinem unteren Drittel eine seichte Einschnürung, welcher entsprechend er mit dem Pankreas verwachsen ist. Beide Abtheilungen des Sanduhrmagens sind dilatirt, namentlich der obere Abschnitt. An der vorderen Wand desselben, dicht neben den schwieligen Verwachsungen, zeigt die Serosa einen unregelmässig gestalteten, grauschwarzen, etwa 3 *cm* im Durchmesser haltenden Substanzverlust, in dessen Mitte die Ligaturfäden in der Magengegend fest haften. Neben denselben quillt aus mehreren Öffnungen Mageninhalt vor. Der aufgeschnittene Magen zeigt an seiner vorderen Wand ein fast kreisrundes typisches Geschwür von 3 *cm* Durchmesser, in dessen Grund die Perforationsstelle liegt. Dicht daneben an der kleinen Curvatur eine strahlige stricturirende Narbe. Die Magenschleimhaut blassgrau, im Pylorustheil état mammelloné. Mässige Verfettung von Leber und Nieren. Darm und Genitalien ohne Veränderung.

29. Idem.

Fall 19. V...l Eduard, 58 J., Mechanicus, gest. 18. April 1887. Carcinomatöses Ulcus des Magens an der kleinen Curvatur mit Perforation in die Bauchhöhle auf die Oberfläche des linken Leberlappens. Hypophrenischer Abscess, perforirt in das Pericardium. Eitrige Pericarditis. Diffuse Verfettung und braune Atrophie des Herzfleisches. Autochthone Thrombose der Lungenarterie beiderseits mit vereinzelten frischeren und verjauchten Infarcten. Caverne im linken Oberlappen. Kein Milztumor. Geringe Verfettung der Leber und Nieren. Meckel'sches Divertikel des Dünndarms. Keine Darmgeschwüre.

30. Idem.

Fall 20. S...n Karl, 67 J., Tischler, gest. 9. Nov. 1889. Ringförmiges ulcerirtes Carcinom der Kardia. Perforation unter das Zwerchfell links, hypophrenischer Abscess mit secundärem Durchbruch in den Magen. Multiple Metastasen der Leber. Retroperitoneale Drüsen frei. Schluckpneumonie in beiden Unterlappen. Milz und Nieren atrophisch. Braune Atrophie des Herzfleisches.

31. Senator.

Fall 1. Ein 14jähriges Mädchen wurde am 6. November 1874 aufgenommen. Sie litt an Magen- und Verdauungsbeschwerden nach dem Essen, weswegen sie auch des öfteren behandelt wurde. Vor 12 Tagen hatte sie sich unwohl gefühlt und vor 4 Tagen empfand sie Stiche und Schmerz in der linken Seite, nebst Athemnoth und Schlaflosigkeit. Man fand pleuritisches Exsudat im Sitzen bis ins untere Drittel des Schulterblattes. Temp. 38·9, in den nächsten Tagen 39·4. Husten und Auswurf fehlten. Am 12. November Dämpfung auch auf der rechten Seite gefunden. Links reicht der Erguss bis zur 4. Rippe, die ganze Seite ist gedämpft. Patientin kann nur auf dem Rücken liegen, Magen- und Seitenschmerzen. 17. November: Das Epigastrium stark kuglig vorgewölbt, auf Druck empfindlich und gibt einen lauten tympanitischen Ton. Aufstossen sehr empfindlich. Am nächsten Tage reicht der Erguss bis zur

Clavicula, geht nach rechts 3·5 *cm* über das Sternum. Hinten Dämpfung bis zur Mitte der Scapula. Nachmittags bei einer hastigen Bewegung plötzlicher Tod.

Section: Eitriger Erguss im linken Brustfellsack. Lunge dadurch ganz gegen die Wirbelsäule hingedrängt. In der rechten Pleura und im Herzbeutel seröser Erguss. Linke Lunge auf der Aussenfläche mit fibrinösem Beschlag belegt. Bei der Eröffnung der Bauchhöhle gelangte man links sofort in eine mit grünlichem Eiter gefüllte, an die vordere Wand angewachsene Höhle. Auch der linke Leberrand ist mit den vorderen Bauchdecken verwachsen. Die Höhle hat die Grösse eines Kinderkopfes und ist nach hinten und oben vom Zwerchfell, nach unten vom linken Leberlappen, und zwar dessen oberer Fläche, nach vorn von der hinteren Fläche des Magens, nach links vom oberen Ende der Milz, welche in die Verwachsungen einbezogen erscheint, begrenzt. Die Höhle ist mit einer dicken pyogenen Membran ausgekleidet. Die Höhle steht mit einem Geschwür in der hinteren Magenwand, welches den Umfang eines Fingers hat, in Verbindung.

Anmerkung. Bezüglich des zweiten Falles desselben Verfassers ist zu bemerken, dass dessen klinische Unvollständigkeit nicht gestattet, ihn hier zu verwenden. Er wurde operirt, man fand in der Pleura serösen Erguss und nach Incision des Diaphragmas einen nussgrossen (!) Abscess, mit dessen Entleerung man sich begnügte. Das Fieber verschwand nicht, der Kranke starb und die Section wurde nicht gestattet.

Bezüglich des dritten Falles von Senator, welcher in einigen Zusammenstellungen, so von Scheurlen und Nowack, als subphrenischer Abscess geführt wird, ist anzuführen, dass wohl die Section von einem abgekapselten Eiterherd mitten in festen Verwachsungen in der Milzgegend, dann von nahezu faustgrossen Abscessen in der Milz spricht, dass aber der subphrenische Sitz der Eiteransammlung nirgends erwähnt erscheint. Wohl ist auch angeführt, dass die ganze Nebenniere in einen Abscess verwandelt war, doch auch hier fehlt jede genauere Beschreibung der Wandungen. Endlich im vierten Falle desselben Autors wird nur von multiplen Abscessen in der Leber erzählt, welche trotz der ausgeführten Section nach dem Eingeständnis des Schreibers betreffs ihrer Ätiologie nicht aufgeklärt wurden. Senator überschrieb auch den Artikel nicht „Über Pleuritis im Gefolge von subphrenischen Abscessen", sondern „im Gefolge von Unterleibs-Affectionen".

32. Scheurlen.

Ein 20jähriges Dienstmädchen wurde unter den Zeichen einer acut einsetzenden Pleuritis am 20. November 1888 aufgenommen. Seit dem Auftreten der Periode leidet sie an häufigem Magendrücken, sauerem Aufstossen und zeitweiligem Erbrechen. Im December 1887 bekam sie heftiges Blutbrechen, mehr als einen Liter, lag aber nicht zu Bette, erholte sich bis zum April 1888 vollständig. Am 19. November bekam sie Schmerzen, welche sich von der linken Schulter bis in die Magengegend erstreckten; sie musste zu Bette, bekam in der Nacht Schüttelfröste und Athemnoth.

Stat. præs.: Puls 132, Temp. 38·1, Resp. 36. Schmerzen in der linken Brustseite bis zur Schulter, so dass Patientin sich nicht aufsetzen durfte, die linke Seite bewegt sich beim Athmen weniger. Trockener Husten ohne Auswurf. Rechts die Percussionsverhältnisse normal. Links vorne alles in Ordnung. Erst in der mittleren Axillarlinie beginnt an der 5. Rippe eine Dämpfung, hinten oben ist lauter Lungenschall, vom Ang. scap. intensive Dämpfung. Über der normal resonirenden Lunge vesiculäres Athmen, links von wenig bronchitischem, an der Dämpfungsgrenze mit deutlich pleuritischem Schabegeräusch begleitet. Im Bereiche der Dämpfung kein Athemgeräusch hörbar, Fremitus erloschen. Punction im 5. Intercostalraum ergibt seröses Exsudat. Aber das Allgemeinbefinden stimmte nicht zu einer einfachen exsudativen Pleuritis. Temp. schwankte zwischen 38·5 und 39·8, Schweisse, Kopfschmerzen, Hitzegefühl, Anfälle von Athemnoth und Schmerzen. Am 26. November

Collaps, Delirium, Sensorium benommen. Das Exsudat hat zugenommen, in der Axillarlinie begann es an der 4. Rippe, rückwärts an der Spina scapulæ. Im 7. Intercostalraum unternommene Punction ergab jauchigen Eiter. Es wurde daher sofort eine Resection der 8. Rippe unternommen, und man beobachtete, wie bei der Eröffnung der Pleura etwa 300 cm^3 eines klaren, geruchlosen Exsudates sich entleerten. Das Zwerchfell wölbte sich dicht an der Thoraxwand bis zur 4. Rippe und man konnte durch eine Punction Eiter unter demselben nachweisen. Es wurde auf 3 *cm* eingeschnitten, worauf 1—2 Liter jauchigen Eiters sich entleerten. In der Höhle konnte man die durchaus glatt sich anfühlende Milz und oben das schlaff hängende Zwerchfell tasten. Pleura und Abscesshöhle wurden durch je ein Drain nach Ausspülung mit Borsalicyllösung drainirt. Die Schmerzen im Hypochondrium verschwanden gleich, das Fieber aber erst nach 14 Tagen.

Die Secretion aus der Pleura hörte nach 4 Tagen ziemlich plötzlich auf. Am 1. Januar konnte wieder normal functionirende Lunge constatirt werden. Von der Wunde unter dem Zwerchfell konnte man wieder das Zwerchfell arbeiten und sich bewegen sehen. Die Höhle unter dem Zwerchfell verkleinerte sich ziemlich rasch, sie fasste am 11. December 150, am 1. Januar nur mehr 30 *g*. Am 11. Januar plötzlich Schüttelfrost mit 40·5. mit undeutlicher Dämpfung oberhalb der alten Wunde, man fand durch Punction wieder Eiter. Man resecirte ein Stück der 5. Rippe und fand einen circumscripten Abscess der Pleura, rings um denselben die Lunge überall verwachsen. Am 13. und 17. Januar Schüttelfrost, welcher auf einen tiefen Eiterherd hinwies, man konnte aber denselben aus irgendwelchen Symptomen nicht erschliessen. Am 20. Jänner Zeichen von Peritonitis, am 22. Exitus letalis.

Section: Zwerchfell rechts an der 5., links an der 4. Rippe. Die Baucheingeweide überall von dickflüssigem Eiter bedeckt. 2 Fisteln, deren eine in die Pleura, die andere 2 Rippen tiefer in den subphrenischen Raum endet, zwischen dem Zwerchfell und der Milz. In der blutreichen, etwas vergrösserten Milz ein hühnereigrosser mit fester schiefriger Membran ausgekleideter Abscess. An der unteren Fläche derselben erreicht er die Milzoberfläche, daselbst ist die Wandung des Abscesses gangränös. Durch diese Stelle communicirt derselbe Abscess mit einem zweiten, ebenfalls hühnereigrossen, zwischen Pankreas und Milz liegenden Abscess, welcher eine Öffnung nach der Bauchhöhle hat. In den Nieren alte Infarcte. Im Magen eine strahlige Narbe an der kleinen Curvatur. Pleura visceralis mit der Costalpleura in der ganzen Ausdehnung verwachsen. Die natürlichste Deutung ist die, dass ein Milzinfarct nach Magenulcus durchbrach und einen Abscess verursachte, welcher durch Operation eröffnet wurde. Durch eine unbekannte Ursache, vielleicht Verschiebung des Drains, kapselte sich ein Theil ab, und so bildete sich der zweite Abscess, welcher dann nach dem Peritoneum durchbrach.

33. Idem.

Fall 2. Die 19jährige Patientin wurde am 25. Februar aufgenommen. Seit drei Jahren hat Patientin öfters über Magenbeschwerden zu klagen. November 1888 plötzlich Blutbrechen mit heftigen Schmerzen in der Magengegend. Sie wurde geheilt entlassen und war seit dem 15. Januar wieder in Stellung. Zwischen dem 11. und dem 14. Februar erkrankte sie an Schmerzen im ganzen Unterleib, welche sich allmählich in die Magengegend zusammenzogen und in die linke Schulter ausstrahlten, dabei Athemnoth und trockener, äusserst schmerzhafter Husten ohne Auswurf. Die Schmerzen liessen nach in der Ruhe, verstärkten sich, sowie die Patientin sich bewegte, insbesondere sich aufrichten wollte. Bis zur Aufnahme lag sie nicht im Bette.

Status præsens: Die Patientin nimmt ängstlich die Rückenlage ein. Puls 138, Temp. 39·3, Resp. 24. Schmerzen in der linken Seite. Der Gesammteindruck des Typhus. Sensorium nicht ganz frei. Abdomen leicht gewölbt, keine Roseola, Bauchdecken ziemlich gespannt, die Leber reicht in der Mamillarlinie ein Fingerbreit

unterhalb des Rippenbogens ungefähr bis zur Nabelhöhe, in der Linea alba geht sie bis zur Mitte zwischen Sternum und Nabel und trifft links in der Linea parasternalis den Rippenbogen. Die obere Lebergrenze befindet sich in der Mamillarlinie am oberen Rande der 6. Rippe, und geht etwas nach aufwärts in der Richtung eines Punktes, der ein Fingerbreit unterhalb des Spitzenstosses liegt. Der halbmondförmige Raum ist fast verschwunden. Es beginnt der tympanitische Schall in der Mamillarlinie zwei Fingerbreit oberhalb des Rippenbogens und trifft mit der unteren Grenze der Leber in der Parasternallinie zusammen. In der vorderen Axillarlinie beginnt er ein Fingerbreit oberhalb des Rippenbogens am oberen Rande der 10. Rippe. Auf der linken Thoraxseite beginnt eine Dämpfung in der vorderen Axillarlinie am unteren Rande der 5. Rippe, in der Mamillarlinie im 4. Intercostalraum, dieselbe reicht bis zum unteren Rande der 10. Rippe. Die Percussion in dieser Gegend ist schmerzhaft. Eine Punction im 7. Intercostalraum ergibt dünnflüssigen, stinkenden Eiter. Linker Theil des Thorax ist nicht ausgewölbt, er bewegt sich auch gleichmässig bei der Athmung mit. Die Percussion ergibt vorne überall normalen Lungenschall bis zu den angeführten Grenzen. Links oben ist kein tympanitischer Schall vorhanden. Hinten ebenfalls normaler Lungenschall, untere Lungengrenze rechts in der Höhe des 11. Brustwirbels, links besteht vom 6. Brustwirbel ab Dämpfung, die in die der Vorderseite übergeht, diese Dämpfung reicht nach unten bis zum 11. Brustwirbel. Man hört über den normal resonirenden Lungenpartien vesiculäres Athmen, links von der 4. Rippe ab hört man neben diesem Athmungsgeräusch ein schabendes lautes Geräusch, das dicht unter der Dämpfungsgrenze mit dem Athmungsgeräusch aufhört. Hinten besteht über den gesunden Partien vesiculäres Athmen. Links beginnt zwei Querfingerbreit unter der Scapula das schabende Geräusch, das bis oberhalb der Dämpfungsgrenze reicht, von hier besteht ungefähr ein Fingerbreit bronchiales Athmen, weiter unten ist jedes Athmungsgeräusch erloschen. Im Bereiche der Dämpfung ist der Stimmfremitus verschwunden. Das Herz ist deutlich nach oben und rechts verschoben. Temp. 40·2, der Puls 160. In ruhiger und leichter Chloroformnarkose wurde in der vorderen Axillarlinie ein 5 *cm* langes Stück der 9. Rippe resecirt, nachdem man sich überzeugt hatte, dass im 8. Intercostalraum noch Eiter vorhanden war. Die bereits erwachte Patientin wurde angewiesen, während des Schnittes zu inspiriren, wobei kein Eiter aus der Öffnung, sondern Luft in dieselbe eingetreten war. Beim Aufrichten der Patientin und bei Exspiration entleerten sich ca. 300 *g* jauchigen Eiters. Der abtastende Finger fand die Höhle faustgross, nach oben von dem mit fibrinösn Flocken bedeckten, regungslos stehenden Zwerchfell, nach hinten und unten lag die Milz, die sich überall glatt anfühlte, nach rechts der Magen, nach unten und vorn das Colon transversum. Die Höhle bildete verschiedene Recessuse. Ausspülung mit Borsalicyllösung und Tamponade mit Jodoformgaze. Ein Pneumothorax war nicht entstanden. Die Höhle verkleinerte sich rasch. Am 6. Tage bekam die Patientin Scharlach. Angina bestand nicht. Die Incubation lässt darauf schliessen, dass die Infection bei der Operation geschehen war. Am 4. März athmet das Zwerchfell nach der Controle mit einem Spiegel wieder. Leberdämpfung beginnt am oberen Rande der 5. Rippe, die untere zwei Fingerbreit oberhalb des Rippenbogens. Die Wunde war Ende März vollständig verheilt, nachdem der Scharlach am 7. abgelaufen war und am 11. die Abschuppung begonnen hatte.

Deutung: Ein perforirtes Magenulcus.

34. Beobachtung von Debove und Rémond, angeführt bei Ramadan. Obs. I.

33jähriges Dienstmädchen, dessen Anamnese nichts auf die fragliche Krankheit Bezügliches enthält, ausser den nachstehenden Angaben: Vor drei Jahren begann sie an Magenbeschwerden zu leiden, welche in Appetitlosigkeit, Erbrechen bestanden.

Ausserdem eines Tages Hämatemesis und Meläna. Im selben Augenblick erinnert sie sich genau, einen schmerzhaften Punkt am Processus xiphoides und einen am Rücken verspürt zu haben. Im Spital wurde sie einen Monat bei Milchdiät gehalten und wurde, wesentlich gebessert, entlassen, und gieng dann aufs Land, woher sie gesund zurückkam, um sich wieder der Arbeit zu widmen. Ein zweiter ähnlicher Anfall sechs Wochen vor der jetzigen Spitalsaufnahme. Abermals Milchcur. Sie trat wieder ins Spital ein. Es war eine Frau mit leidenden Gesichtszügen, wegen Schmerzen im Epigastrium und im Rücken kann sie sich nicht aufrichten. Sie erbricht alles. Der Magen aufgetrieben. Am 24. August findet man eine excessive Sonorität in der Magenregion, welche nach unten von einem härtlichen Wall begrenzt ist, der eine leichte Dämpfung aufweist. Die Magenauswaschung, welche man anwendet, um die Gase zu entleeren, fördert Blut nach aussen, aber keine Gase, und die Auftreibung persistirt weiter. Die Magenauswaschungen werden wiederholt, aber ohne Effect. Die Temperatur überschreitet abends stets 39°, das Spülwasser ist immer klar und die Auftreibung nimmt nicht ab. Man kann die Gase durch die Sonde, auch durch Druck nicht entleeren. Debove macht über der am meisten vorspringenden Partie eine Probepunction, es entweichen Gase und ein Tropfen Eiters, man setzt eine Canüle ein, durch welche 750 cm^3 äusserst übelriechenden Eiters nach aussen gefördert werden, dünn, grünlich. 30. August: Durch eine quere Incision wird die Tasche geöffnet, drei Querfinger über dem Nabel, man kann darin den linken Leberlappen tasten. Abends Abfall der Temperatur. Waschung mit Carbolwasser. Am selben Abend ein Erstickungsanfall. Die Temperatur steigt an. Man hatte ein 28 *cm* langes Drain hineingesteckt und am nächsten Tage mit drei Liter Borwasser ausgespült. Das Fieber hält in verschiedener Stärke bis zum 11. September an, von da ab normale Temperatur. Die Kranke ist sehr schwach geworden. Von da ab Erholung, Gewichtszunahme, die Höhle schrumpft. Am 18. October ist die Kranke geheilt.

35. Rendu, bei Deschamps, pag. 173.

L. F., 48jährige Wirtschafterin, tritt ein am 22. October 1881. Vor 15 Jahren stürzte sie, nachdem sie vom Wochenbett aufgestanden war, von der Stiege, empfand Schmerzen im Bauche und im Magen und erbrach während eines Monats. Seit der Zeit fühlte sie sich krank. Kein Fieber, vage Schmerzen im Magen, Bauch und Rücken, gegen den Monat August erbrach sie 2—3 Monat, u. zw. Nahrungsmittel, bald nach dem Essen. Abmagerung. Zwei Monate vor ihrem Eintritt war der Anfall heftiger als sonst. Unaufhörliches Erbrechen, lebhafte Schmerzen, etwas Fieber.

Stat. præs.: Aussehen kachektisch, etwas Fieber, Schmerzen im Rücken und Magen, welche durch Druck gesteigert werden; an der Wirbelsäule nichts Abnormes. Unterbauchgegend sehr schmerzhaft, enthält aber keinen Tumor.

Erbrechen und Schmerzen hörten nach dem Eintritt sofort auf. Man denkt wegen Rückenschmerzen an eine Spinalaffection. Points de feu entlang der Wirbelsäule.

Die Schmerzen im Bauch sehr lebhaft in der Regio pylorica, wo die geringste Berührung Schreie entreisst. Constipation. Man denkt an einen Magenkrebs. Ödem der Beine. 20. November: Temperatur 39°. Das Ödem ergreift auch die Sacral- und Flankengegend. Man denkt an eine tiefe Eiterung, findet aber keine präcisen Anhaltspunkte. 26. November: Fieberabfall. 1. December: Man findet im Niveau des rechten Hypochondriums ein deutliches Infiltrat, in der Mitte fluctuirend. 2. December: Der fluctuirende Herd wird auch oberflächlich streng umschrieben und liegt genau unter dem Rippenbogen in der Mamillarlinie. Quere Incision von 5 *cm* Länge; nach Durchtrennung der tieferen Schichten stürzt eine Welle von rahmigem, grünlichem, fäcaloid riechendem Eiter hervor. Der Eiter ist gut gebunden, nicht viscid und chocoladefarben, wie der Lebereiter zu sein pflegt. Der eingeführte Finger fühlt in der Tiefe der Incision eine rundliche Öffnung, in welcher man wie die Leber tasten würde. Es wäre demnach ein Abscess zwischen Leber und Diaphragma. Drainage,

Entleerung von ca. 150 cm^3 Eiter. 3. December: Alle Erscheinungen haben abgenommen, nur das Ödem steht noch. 4. December: Auch das Ödem hat stark abgenommen; wenig Secretion. 6. December: Wunde granulirt. 10. December: Wunde fast geheilt, doch oberhalb entwickelt sich wieder ein Infiltrat, die Kranke ist leidend. Tiefe Eiterung, die keinen Ausweg findet. Die Erweiterung der Wunde und Einführung einer Mèche am 12. December ist ungenügend. 24. December: Fieber gesteigert, Infiltrat vermehrt, man findet mit der Sonde einen engen, weit hineinführenden Gang, welcher mit Laminaria dilatirt wird. 25. December: Einführung eines Drains. 27. December: Schlechte Entleerung, Herd tiefer als Incision. 29. December: Heftiger Seitenschmerz, Husten zum „Zerreissen", Suffocation, Sinapismen, zur selben Zeit eitrige, fötide Expectoration von geringer Menge. Fieber. Keine Auscultationsphänomene. Mit Hilfe eines gröberen Troikars führt man ein Drain ein, welches man in der Lendengegend herausführt. 15. Jänner: Eiterung fast aufgehört. Auswurf serösmuco-purulent. 3. Februar: Die Kranke befindet sich wohl. Immer noch etwas Husten, Drain belassen. 6. Februar: Entlassung. Im Mai nur mehr zwei trichterförmige Narben.

Wir wollen die Erörterung der subphrenischen Abscesse mit jener Kategorie beginnen, welche die zahlreichsten Beobachtungen enthält, bei welcher daher die aus den einzelnen Fällen abgezogenen Schlüsse gewiss die grösste Wahrscheinlichkeit für ihre Verlässlichkeit haben werden. Sämmtliche Fälle dieser Abtheilung sind in der Weise entstanden, dass ein krankhafter Process im Magen entweder durch directe Perforation in das subphrenische Gewebe zur Vereiterung desselben Veranlassung gab, oder dass dieselbe dadurch angeregt wurde, dass auf dem Lymphwege eine Infection der erwähnten Gewebsschichte geschah. Die Entstehung auf dem embolo-metastatischen Wege oder dem Blutwege gehört für diese ätiologische Gruppe entweder zu den Ausnahmen, denn sie scheint überhaupt noch nicht beobachtet worden zu sein, wenn man nicht den Fall 34 in dieser Weise deuten will. Die Beobachtungen dieser Gruppe gehören zugleich mit jenen subphrenischen Abscessen, welche nach ulcerösen Processen des Duodenums entstanden, zu den ersten anfangs in vieljährigen Pausen gemeldeten Beobachtungen dieser Art, an denen sich die Diagnostik allmählich und, wie die langen Zeiträume bezeugen, welche inzwischen verflossen, auch recht mühsam entwickelte.

Wenn wir die übrigens gewiss überraschend zahlreichen Beobachtungen überblicken, so fällt uns vor allem die Thatsache auf, dass fast alle subphrenischen Abscesse dieser Gruppe nach Geschwüren des Magens, nur dreimal nach einem Carcinom desselben entstanden sind. Es sind dies die Fälle 19, 30, 31, von denen ersterer sich ausser durch dieses seltene Vorkommen auch durch die an den Fall angeschlossenen diagnostischen Erwägungen auszeichnet. Wohl schloss sich auch im Falle 13 der subphrenische Abscess an ein Carcinom des Magens an, doch geschah die Perforation, welche eigentlich den Abscess anregte, nicht im Bereiche

des Krebses, sondern nur in der Nähe desselben in einem Geschwür, nicht carcinomatöser Natur.

Diesem statistischen Vorkommen entsprechend, recrutiren sich die meisten unserer Beobachtungen aus den mittleren Altersclassen. Wir zählen nur 9 Fälle, in denen die Patienten älter waren als 40 Jahre. Rechnen wir noch zwei Fälle ab, in denen das Alter nicht genau angegeben ist, wo es aber nichtsdestoweniger von einem der Patienten heisst, dass er ein junger Mann war, so bleiben 23 Fälle, in denen die Patienten das Alter von 40 Jahren noch nicht erreicht hatten. Und nicht genug an dem: Von diesen 23 Fällen waren 7 Patienten zwischen 30 und 40, 9 davon waren aber unter 30 und 7 ausserdem sogar unter 20. Halten wir uns gleich daneben die Thatsache vor Augen, dass von den spontan verlaufenden keiner, von den 10 operirten nur drei Fälle mit dem Leben davon kamen, so ersehen wir daraus, wie auch aus den Erfolgen der zuwartenden Therapie bei den subphrenischen Abscessen anderer Kategorien, dass die Prognose der von uns abgehandelten Affection vor Inangriffnahme der chirurgischen Therapie eine äusserst üble war, und dass dieser Erkrankung unverhältnismässig viele noch leistungsfähige, an keiner dyskrasischen Krankheit leidende Individuen zum Opfer fielen.

Bezüglich des Geschlechtes vertheilen sich die Fälle ziemlich gleichmässig, indem 20 Frauen und 15 Männer von der unliebsamen Complication des subphrenischen Abscesses befallen wurden.

Die anamnestischen Angaben werden selbstverständlich wesentlich differiren, je nachdem es sich um ein Carcinom oder um ein Ulcus des Magens gehandelt hat. Im ersteren Falle dominirt in der Krankengeschichte die Beobachtung und allmähliche Entwickelung eines Tumors. Dieselbe gieng in den von uns gesammelten vier Fällen der Abscessentwickelung ungefähr um ein Jahr voraus. Wie übrigens nicht schwer a priori anzunehmen war, ist die Bildung eines subphrenischen Abscesses bei Carcinom nicht an die ersten Stadien der Entwickelung desselben gebunden, sondern an das Stadium der Destruction, welche ungefähr am Ende des ersten Entwickelungsjahres beim Carcinom aufzutreten pflegt. In den übrigen Fällen giengen der Entwickelung des subphrenischen Abscesses mehr oder weniger deutliche Ulcussymptome voraus. In mehreren Fällen werden Erscheinungen von Seiten des Geschwüres seit einer Reihe von Jahren gemeldet, so im Falle 10 seit acht Jahren Und lägen auch solche anamnestische Angaben nicht vor, so müsste man schon angesichts der Thatsache, dass subphrenische Abscesse bei bereits überheilten Magengeschwüren vorgefunden wurden, auf die Möglichkeit eines langen Bestandes des Geschwüres vorbereitet sein, denn einerseits ist klar, dass überheilte kaum, sondern nur offene Geschwüre zu subphrenischen Abscessen Veranlassung geben können, andererseits geht aus jener Thatsache hervor, dass der Abscess mindestens so lange

besteht, als ein offenes Geschwür zur Überheilung Zeit braucht. Allerdings könnte eingewendet werden, dass in solchen Fällen keine zwingende Nothwendigkeit vorliege, beide Dinge in einen ursächlichen Zusammenhang zu bringen, aber es liegt auch kein Grund vor, bei Mangel einer anderen Ursache, diese Verknüpfung von der Hand zu weisen. Im Gegentheile, mancherlei Sectionsbefunde drängen uns förmlich zu Anerkennung dieses Connexes. So wird uns im Falle 6 berichtet, dass an der kleinen Magencurvatur ein Geschwür bestand, welches von dem nach links vom linken Leberlappen gelegenen Abscesse durch fibröses Gewebe getrennt war. Einerseits haben wir hier also deutliche Folgezustände eines Zerfallprocesses, welcher sogar wieder bis zur Narbenbildung vorgeschritten war, andererseits sehen wir, dass doch keine Communication zwischen beiden bestand, und doch gestattet der Befund eines noch nicht überheilten Geschwüres und eines Abscesses in der unmittelbaren Umgebung derselben fast keinen Zweifel an der ursächlichen Abhängigkeit beider Erscheinungen voneinander. Von da ist nur ein kleiner Schritt dahin, auch die Möglichkeit der Entstehung eines subphrenischen Abscesses von einem Geschwür zuzugeben, welches während des manchmal recht verdeckten Bestandes des Abscesses übernarbt ist, und dann beim Sectionsbefund verheilt vorgefunden wurde.

In der Überzahl der Fälle geschah die Bildung der subphrenischen Abscesse auf dem im vorhinein einfachsten Wege einer Perforation des Geschwüres oder des Neoplasmas. Dies ereignete sich unter den 35 von uns gesammelten Fällen nichts weniger als 25mal. Die Perforationslücke hatte verschiedene Dimensionen. Sie bestand nur in Form einer Fistel, sie war linsengross, sie betrug mehrere Linien, aber auch mehrere Centimeter im Durchmesser. Wir haben schon erwähnt, dass bei den vier Fällen von Magencarcinom dreimal die Perforation innerhalb, einmal getrennt davon in einem Ulcus erfolgte.

In den übrigen Fällen geschah einmal die Perforation von aussen nach innen, und zwar in den Magen und in das Duodenum. Hiebei ist aus der Krankengeschichte nicht zu ersehen, ob im Magen ein Ulcus vorhanden war oder nicht. (Fall 3.) In einem schon erwähnten Falle (Nr. 6) war der Abscess von dem Mageninneren durch eine fibröse Schichte getrennt, mittels welcher der Magen an den linken Leberlappen angewachsen war. Im Falle 15 bestanden auf der Hinterwand über der grossen Curvatur zwei Narben nach Magengeschwüren, welche ausdrücklich als alt und gefaltet bezeichnet werden, im Falle 34 eine Narbe an der kleinen Curvatur. Ein nicht abgeheiltes Magengeschwür ohne Perforation fand sich eigentlich nur in dem Falle 4, in welchem ein terrassenförmiges Geschwür vorhanden war, dessen Grund mit dem linken Leberlappen bereits verwachsen war. Wir sagten nicht ohne Grund, dass dieser Fall der einzige sei, welcher den Ursprung eines subphrenischen Abscesses aus einem nicht perforirten Magen-

geschwür illustrire, während in den übrigen Fällen also entweder das Geschwür perforirt hatte oder zur Zeit der Section überheilt, resp. wenigstens von dem subphrenischen Abscesse durch Narbengewebe getrennt war. Es bleiben nur noch zwei Fälle in dieser Kategorie übrig, über die wir einige Bemerkungen machen müssen. Es ist dies Fall 1, in welchem zwar ein florides Geschwür im Magen bestand, bei welchem aber auch eine Perforation in die Gallenblase vorhanden war. Diese wird zwar als eine Perforation von aussen nach innen taxirt, doch möchten wir bei der Thatsache, dass das Magengeschwür nicht perforirt war, und hauptsächlich, dass der subphrenische Abscess auf der rechten Seite lag und sich gegen die rechte Lunge hin verbreitete und dass nur eine stecknadelkopfgrosse Perforation in die Gallenblase bestand, die Meinung äussern, dass vielleicht doch nur schwer mit Entschiedenheit behauptet werden kann, dass sie von aussen nach innen und nicht umgekehrt geschah, also die Unabhängigkeit des Abscesses von der Gallenblase nicht so ganz von der Hand zu weisen ist. Auch im Falle 19 (Carc.) kam es übrigens zu einer Perforation in die Gallenblase, daneben aber bestand eine linsengrosse Perforation des Magens am Pylorus und der Abscess lag links. Es bleibt schliesslich nur noch der Fall 13 übrig, in welchem ganz entschieden der Abscess nicht mit einem gewöhnlichen Ulcus ventriculi in Zusammenhang stand, sondern höchstwahrscheinlich von einem Abscess der Magenwand ausgieng, welcher zur Zeit der Autopsie bereits die Muskelhaut des Magens erweicht hatte, über welchem aber die übrigens geröthete Schleimhaut des Organs noch vollständig erhalten war.

Wenn wir unsere Fälle darauf untersuchen, ob der Sitz des Geschwüres auf die Entstehung eines subphrenischen Abscesses einen Einfluss übte, so lernen wir folgende Verhältnisse kennen: Man hätte mit einiger Berechtigung voraussetzen können, dass die Entstehung an besondere Verhältnisse geknüpft sein werde, insofern, als vielleicht Geschwüre der grossen Curvatur zu Abscessen über dem Colon transversum, dagegen Geschwüre der kleinen und des Kardialtheiles zu subphrenischen Eiteransammlungen disponirten. Es kann durch unsere Fälle, welche ja im Verhältnis zu der grossen Anzahl von Magengeschwüren überhaupt nur als sehr spärlich bezeichnet werden können, nicht erwiesen werden, dass Geschwüre der Umgebung der grossen Curvatur nicht thatsächlich häufiger zu Abscessen des Netzes oder überhaupt zu Abscessen, welche mit dem Diaphragma in keiner Berührung sind, Veranlassung geben, aber soviel lässt sich doch durch einige unserer Beobachtungen erweisen, dass auch bei Geschwüren der grossen Curvatur subphrenische Abscesse vorkommen können. So wird der Sitz des Geschwüres im Falle 1, 15, 17 an der oder in der Nähe der grossen Curvatur angegeben.

In zwölf Fällen sass das Ulcus, entsprechend unserer aprioristischen Annahme, entweder an der kleinen Curvatur oder in der Umgebung der

Kardia. In sechs Fällen war es die Hinterwand des Magens, welche in einem Geschwüre perforirt war. Einmal sass das perforirte Geschwür in der Vorderwand. In den übrigen Fällen ist der Sitz des Geschwüres oder der krankhaften Magenaffection nicht näher angegeben. Da in den Fällen 13, 15 und 19 die Magenaffection deutlich als in der Nähe des Pylorus angegeben wird, so scheint es, als ob die Interposition der Leber zwischen Magen und Zwerchfell in keiner Weise ein besonderes Hindernis für die Entwickelung des subphrenischen Abscesses nach den Affectionen dieser Gegend abgeben würde.

Wir kommen nun zur Erörterung des Sitzes des subphrenischen Abscesses, woraus sich, wie wir im vorhinein bemerken wollen, wichtige diagnostische Winke ergeben werden. Es wird uns kaum Wunder nehmen, wenn bei den zwei Fällen, bei welchen sich der subphrenische Abscess im Verlaufe eines Carcinoms des Magens entwickelte, der Sitz auf der rechten Seite angegeben wird, da die häufigsten Localisationen des Krebses im Magen diejenigen am Pylorus, also einer entschieden rechts gelegenen Partie des Magens, sind. (In den übrigen zwei Fällen 30 und 31 sass der subphrenische Abscess links, da das Carc. sich an der Kardia, resp. an der kleinen Curvatur localisirt hatte.) Die Lage des Abscesses in den ersten beiden Fällen (dem Falle 13 und 19) ist nahezu identisch, d. h. der Abscess lag zwischen dem rechten Leberlappen und der rechten Zwerchfellhälfte, nach unten abgeschlossen durch Adhäsionen des Pylorusantheiles des Magens zuerst an die Unterfläche der Leber und mitsammt derselben an die vordere Bauchwand. In einem Falle wird als linksseitige Grenze das Ligam. falciforme angegeben, im anderen ist dieselbe Begrenzung zu erschliessen, da der Abscess als zwischen dem rechten Leberlappen und dem Zwerchfell gelegen geschildert wird. Im Falle 13 zog ein spaltförmiger Gang nach innen von der Gallenblase in den Pseudomembranen gegen die Eiterhöhle, im anderen communicirte der Magen direct mit dem Abscess und war die Lücke so gross, dass durch dieselbe ein Scalpellheft hindurchgesteckt werden konnte. Auch in den Ulcus-Fällen 1 und 9 sass der Abscess rechts. Im ersteren Falle sprachen wir schon den Gedanken aus, dass möglicherweise der Befund des Magengeschwüres (an der grossen Curvatur gelegen und nicht perforirt) ein zufälliger, dagegen die Perforation der Gallenblase durchaus nicht so nebensächlich war, als der Verfasser geneigt ist anzunehmen. Wir werden erfahren, dass gerade bei Gallenblasenprocessen die subphrenischen Abscesse nahezu ausnahmslos rechts gelegen sind, während bei Magengeschwüren am häufigsten gerade der umgekehrte Fall einzutreten pflegt.

Im Falle 9 war der subphrenische Abscess nach links vom Magen begrenzt und ragte in die rechte Thoraxhöhle hinauf, nach rechts von der rechten Brustwand eingeschlossen. Im Magen waren eine Unzahl von Geschwüren, so dass man sich wunderte, dass ein Mensch mit

solchen Destructionen überhaupt noch leben könne. Das perforirte Geschwür lag im pylorischen Theile, der Magen war an dieser Stelle nahe am Lig. susp. hep. mit der Leber verwachsen.

Ausgenommen in diesem Falle war der subphrenische Abscess in den von uns gesammelten Fällen stets entweder nur auf der linken Seite gelegen oder war auch auf der linken Seite vorhanden. Die letztere Disposition wurde im Falle 15 und 17 beobachtet. Im ersteren Falle waren zwei Höhlen vorhanden, und zwar eine nach unten von dem an die Bauchwand adhärenten rechten Leberlappen begrenzt, eine zweite enorme links gelegen zwischen Diaphragma und Magen. Mit letzterer Höhle communicirte eine Magenperforation, welche an der grossen Curvatur gelegen war. Im Falle 15 sehen wir gewissermaßen das Schlussstadium des eben beschriebenen Zustandes, hier scheinen die zwei im vorigen Falle getrennten Höhlen bereits zusammengeflossen zu sein. Die Höhle reichte nämlich von einem Hypochondrium ins andere, war nach unten von dem mit der Bauchwand verwachsenen Magen und rechten Leberrand nach unten abgeschlossen. Im Magen keine Perforation, nur zwei alte, gefaltete Narben, von denen schon oben die Rede war. In allen übrigen, also neunundzwanzig, mit den erwähnten zweien in Wirklichkeit einunddreissig Fällen war der subphrenische Abscess links gelegen.

Wenn wir die Begrenzungen der Eiterhöhlen überschauen, so können wir uns gewissermaßen einen Haupttypus construiren. Da von subphrenischen Abscessen die Rede ist, so ist hiemit scheinbar die obere Begrenzung derselben gegeben. Dies ist auch thatsächlich für die Mehrzahl der Beobachtungen der Fall. Eine seltene Ausnahme von dieser Regel werden wir gleich etwas ausführlicher besprechen müssen. Also die Kuppe des Abscesses wurde meist von einem Theile oder der ganzen linken Hälfte des Zwerchfells gebildet. Diese obere Wand wurde entweder von dem intacten, nur hinaufgeschobenen Diaphragma gebildet, oder dasselbe wies einige, mehr oder weniger tiefgreifende Veränderungen auf. Wir bemerken hier im vorhinein, dass dieselben auch soweit gehen können, dass das Diaphragma bis auf einige kleine Reste auf der Seite vollständig geschwunden sein kann. Die Veränderungen haben gewöhnlich Communicationen entweder mit dem Unterlappen der einen oder der anderen Lunge, oder mit der Pleurahöhle, oder endlich mit dem Pericard zur Folge. Da nun der Raum zwischen Diaphragma und Leber und Magen sich nach unten offen gegen die übrige Bauchhöhle fortsetzt, so muss, falls die Eiterhöhle gegen die Peritonealhöhle abgeschlossen sein soll, ein künstlicher Abschluss derselben nach unten stattgefunden haben. Dies geschieht, indem der linke Leberlappen, in weiterer Fortsetzung auch die Pylorusgegend des Magens, sodann seine Vorderfläche, endlich die Milz an die vordere Bauchwand anwachsen und hiedurch gewissermaßen die Bauchhöhle in zwei durch die eben geschilderte Adhäsion geschiedene

Abtheilungen zerlegt werden. Je nach der Ausdehnung der subdiaphragmatischen Eiterhöhle kann die untere Begrenzung auch etwas höher gelegene oder bei tieferem Herabgehen des Abscesses auch noch weiter abwärts gelegene Eingeweide betreffen. So kann also entweder der linke Leberrand selbst, oder weiter aufwärts gelegene Theile der linken convexen Leberoberfläche an die vordere Bauchwand, selbstverständlich in verschiedener Höhe, angelöthet werden. Auch bezüglich des Magens und der Milz gilt dasselbe, insofern, als sowohl die grosse Curvatur, oder ein Theil der Vorderfläche des Magens, ja sogar die kleine Curvatur durch Adhäsionen an die vordere Bauchwand fixirt werden kann, und als die Milz entweder mit ihrer Kuppe oder mit einem grösseren Oberflächentheile die Abscesswand mitbilden hilft. Von den weiter nach abwärts gelegenen Eingeweiden wurde öfters das kleine Netz und die linke Hälfte oder das linke Knie des Quercolons zur Begrenzung des Abscesses herangezogen. Man darf aber dabei nicht glauben, dass nur weit nach abwärts reichende Abscesse das Quercolon als Wandbestandtheil benützen, denn unter der Detailbeschreibung finden wir zu gleicher Zeit die kleine Magencurvatur und das Colon trsv. als Begrenzungen des Abscesses. Dies scheint darauf hinzudeuten, dass Narbenschrumpfungsprocesse der Abscessbildung entweder vorausgiengen oder sie begleiteten. In der Überzahl der Fälle reicht die Abscesshöhle bis zum Magen oder vorne an demselben vorbei nach abwärts, ein für die operative Behandlung, ja schon für die Hervorbringung der charakteristischen, diagnostischen Merkmale sehr günstiger Umstand. In beiden Richtungen ungünstiger gelagert müssen wir jene Abscesse bezeichnen, welche, wie im Falle 11, zwischen der hinteren Partie der oberen Leberfläche und dem Diaphragma gelagert nach abwärts hinter die hintere Magenwand, das kleine Netz, Pankreas und Duodenum sich fortsetzen. Sowohl die Begründung der Diagnose als die Disponirung der operativen Maßnahmen, wenn man sich hiezu überhaupt entschlossen hätte, würde besondere Schwierigkeiten geboten haben.

Die beiden Sänger'schen Fälle unserer Sammlung, Nr. 3 und 4, boten die Eigenthümlichkeit, dass im ersteren Falle der Magen und das Duodenum nach links, im letzteren Falle der Magen nach rechts und unten verschoben wurde. Es ist ohne weiteres begreiflich, dass im ersteren Falle der Abscess nahezu allseitig von Eingeweiden umringt war, daher recht unzugänglich für die chirurgische Therapie sich erwies. Deswegen wurde in diesem Falle eine solche unterlassen, während in dem zweiten Falle desselben Autors eine radicale Therapie wenigstens versucht wurde.

Ausgenommen den unter 3 erwähnten Fall, haben die übrigen alle zur linksseitigen Begrenzung die linksseitige untere Thoraxwand gehabt, und zwar in mehr weniger grosser Ausdehnung. Es ist durch die anatomische Lage begründet, dass die rechtsseitige Begrenzung der links-

gelegenen Abscesse ausschliesslich oder zur Gänze vom linken Leberlappen gebildet wurde, falls nicht, wie im Falle 4, der nach rechts verschobene Magen interponirt wurde. Dies gilt aber nur für weniger umfängliche Eiteransammlungen. Bei den grösseren Jauchehöhlen wird in mehreren Fällen das Ligamentum suspensorium hepatis als rechtsseitige Grenze angegeben. Öfters, wie im Falle 25, 26, 27, bildet das Pankreas den Grund des perforirenden Geschwüres.

Wir wollen nun des oben angedeuteten Ausnahmsfalles bezüglich der rechtsseitigen Begrenzung gedenken. Im Falle 15 kam es nämlich, ohne dass bei der Section eine Perforation des Magens nachweisbar gewesen wäre, zur Bildung eines subphrenischen Abscesses, welcher nach abwärts von der ganzen convexen Leberoberfläche und der vorderen Magenfläche, welche beide an die vordere Bauchwand adhärent waren, begrenzt wurde. Nach oben bildete das Diaphragma die Kuppe des Abscesses. Die Höhle reichte von einem Hypochondrium zum andern, war somit nach rechts nicht von der linken Fläche des Ligamentum suspensorium hepatis begrenzt, sondern von den falschen rechtsseitigen Rippen, also in gleicher Weise, wie auf der linken Seite von den linksseitigen. Wir können uns die Entstehung dieses Abscesses in zweifacher Weise vorstellen, nämlich: Es kann ein rechts- oder linksseitiger subphrenischer Abscess durch das Aufhängeband der Leber nach der anderen Seite perforirt sein, und die Spuren des Ligaments können unter Vergrösserung des Abscesses verwischt worden sein; oder es waren ursprünglich gleichzeitig zwei Abscesse vorhanden, wie im Falle 17, worauf die Scheidewand derselben, das Ligamentum suspensorium, endlich aufgezehrt wurde und die beiden Abscesse zusammenflossen. Wäre der Fall 18 nicht, so würden wir die erstere Erklärung als die natürlichere bezeichnen.

Zum Schlusse unserer Erörterungen über die Lagerung der Abscesse müssen wir noch eines Ausnahmsfalles gedenken, und schon an dieser Stelle vorausschicken, dass Übergangsformen zu demselben an anderer Stelle mitgetheilt werden sollen. Der subphrenische Abscess hatte im Falle 8 durch seine weitere Entwickelung folgende Gestalt angenommen: Er war nach oben von dem an die Costalpleura adhärenten unteren Lungenlappen begrenzt. Nach unten erscheint als begrenzende Wand der grössere Theil des an sich ziemlich vergrösserten linken Leberlappens und die mit dem letzteren eng verwachsene Milz; weiter der herangezogene obere Theil der Flexura coli sinistra und das retroperitoneale Zellgewebe an der Spitze der rechten Niere. Die hintere, vordere und seitliche Wand wird von der Thorax-, respective von der Bauchwand gebildet. Das Zwerchfell, welches man als durch die Mitte dieses Raumes frei ziehend erwartet hätte, ist nicht mehr vorhanden, sondern dasselbe ist vollständig in der Verjauchung untergegangen und nicht einmal seine Insertionsstellen an den Rippen sind mehr nach-

weisbar. So besteht diese offenbar durch das Diaphragma in zwei Höhlen geschieden gewesene Eiterabsackung nunmehr nur aus einem Raume. Die Magenperforation, welche zu dieser Eiteransammlung die Veranlassung abgegeben hatte, mündete aber nicht in diese grosse Höhle, sondern in eine zweite, respective dritte, welche zwischen dem noch unverwendeten Theile des linken Leberlappens gelegen war, unter einem Stück noch erhaltenen Zwerchfells, nach rechts hin von dem linken Blatte des Ligamentum suspensorium hepatis begrenzt. Diese Höhle war von der ersteren durch Adhäsionen abgeschlossen, und zwar ziemlich vollkommen, da erst bei Eröffnung dieser Höhle der damit communicirende Magen collabirte, was bei Eröffnung des ersten grossen Raumes nicht geschehen war.

An den meisten beigefügten Sectionsbefunden interessiren uns noch manche Details. Im Falle 11 und 19 schloss sich an die Entwickelung des subphrenischen Abscesses eine allgemeine eitrige Peritonitis, welche zwischen den miteinander verlötheten Darmschlingen Eiterdepôts erzeugte und im kleinen Becken zur Ansammlung des nach den abhängigen Bauchpartien sedimentirenden Eiters. Sonst war in einigen Fällen die Abscessbildung von partieller adhäsiver Bauchfellentzündung begleitet.

Wenn wir bemerken, dass im Falle 2, 5, 8, 9, 11, 15, 17, 19, 20, 21, 22, 24, 26, 27, 33, 35, 37 dem im Abscesse enthaltenen Eiter Luft oder Gas beigemischt war, so müssen wir gleich hinzusetzen, dass bei der Überzahl der Fälle auch eine Perforation des Magens bestand, so dass über die Abstammung der Luft oder des Gases im Abscess kein Zweifel herrschen kann. Sie stammt offenbar aus dem Magen. In einigen davon muss aber auch zugegeben werden, dass der Gasgehalt von der Lunge herstammt, denn in solchen Fällen bestand gleichzeitig eine Lungenperforation und Communication des Abscesses mit den Bronchien. Dass bei freiem Luftzutritt auch eine faulige Zersetzung des Abscessinhaltes stattfinden kann, ist selbstverständlich, daher auch ein übler Geruch, wie im Falle 1 und 2, erklärlich.

Bezüglich der Multiplicität der Abscesshöhlen kann man zum Glück berichten, dass nur in einem Bruchtheil der Fälle die Höhlen multipel waren. So im Falle 2, in welchem eine zweite Höhle neben der Haupthöhle bestand, mit derselben durch einen engen Fistelgang verbunden. Weiter im Falle 18, wo eine kleinere Eiteransammlung neben der grossen bestand, aber von derselben durch eine undurchlässige Adhäsion getrennt. Im Falle 11 wird über einige Abscesshöhlen berichtet, welche im kleinen Becken, dann hinter dem Cöcum bis zur Leber etc. gelagert waren. Die Multiplicität der Abscesse, welche nicht, wie in den andern zwei Fällen, in der unmittelbaren Nachbarschaft gelegen waren, ist in diesem Falle leicht erklärlich, dadurch, dass sich in der Milz zahlreiche eitrige Infarcte vorfanden. Es handelte sich also um einen

embolo-metastatischen, pyämischen Process, welcher an vielen Stellen des Körpers Eiteransammlungen erzeugen kann.

Weiter haben wir uns, schon wegen eventuellen Nachforschungen bei Operationen, um die Richtung der Perforationen zu kümmern, mittelst deren der Abscess mit seinen Nachbarorganen und -Höhlen in Verbindung treten kann, allerdings auch mittelst deren er bei günstiger Perforation ausheilen könnte. Doch müssen wir schon im vorhinein bemerken, dass trotz zahlreicher Perforationen gegen die Aussenwelt eine Ausheilung nur höchst selten eintrat, sondern fast die sämmtlichen Patienten zugrunde giengen. Thun wir zuerst die seltenen Durchbrüche ab. Im Falle 1 und 19 fand eine Perforation in die Gallenblase statt. Im Falle 2 trat eine Perforation in das Colon transversum, und zwar von einer anderen Höhle aus, als in welche die Magenperforation stattgefunden hatte. Durch die enge Communication zwischen beiden ist es erklärlich, warum bei der Colonperforation sich nicht der Inhalt des anderen Abscesses nach aussen entleerte. Im Falle 10 fand der Durchbruch in die Herzbeutelhöhle statt. Aus dieser liesse sich, falls die Diagnose gemacht würde, der Eiter entleeren, während eitrige Entzündungen der Mediastina zu den schwerst zu beherrschenden Phlegmonen gehören.

Die wichtigsten, weil häufigsten sind die Perforationen in die Pleura und in die Lunge. Zugleich kann man die Wichtigkeit damit motiviren, dass diese Affectionen der Diagnose sowohl als der chirurgischen Therapie am zugänglichsten sind. In unseren Fällen gab es fünfmal vollbrachte Perforation in die Lunge, also Durchlöcherung des Diaphragmas, Erzeugung einer pneumonischen circumscripten Infiltration mit eitrigem Zerfall oder eines Brandherdes in der Lunge. Durch beide Vorgänge kommt es zu einer Zertrümmerung des Lungengewebes, wodurch sinuöse Höhlen entstehen, welche von noch erhaltenen oder zerrissenen Scheidewänden und Trabekeln durchzogen werden, in welchen Gefässe und Bronchien deutlich nachweisbar sind. Dies wurde also in den Fällen 1, 9, 16, 18 und 19 beobachtet. Dass derartige Communicationen mit den Bronchien auch eine Quelle des Luft- oder Gasgehaltes der subphrenischen Abscesse abgeben können, wurde schon angeführt. In zwei weiteren Fällen bereitet sich eine derartige Verbindung des Abscesses mit der Lunge vor, denn der Sectionsbericht meldet: „Lunge mit dem Diaphragma verwachsen," „das Diaphragma oberflächlich ulcerirt" (Fall 2) und „beginnende Perforation in die linke Lunge" (Fall 3).

An Communicationen der subphrenischen Abscesse mit der Pleurahöhle haben wir auch fünf Fälle zu melden (Fall 4, 12, 14, 19 und 29). Im Falle 2, in welchem Eiter in der Pleurahöhle vorgefunden wurde, können wir nicht an eine Perforation denken, weil eine Communication der Abscesshöhle mit der Pleura dadurch ausgeschlossen ist, dass der Abscess eine stinkende Flüssigkeit, dagegen die Pleura einen dünnen,

nicht riechenden Eiter enthielt. Also es berechtigt uns der Befund von Eiter in der Pleurahöhle nicht zur sofortigen Annahme einer Perforation des Zwerchfells, falls dieselbe nicht gemeldet wird. Ähnliches ereignete sich im Falle 21, 27, 33 und 35. Überhaupt ist die Erkrankung der Pleura bei subphrenischen Abscessen keine Seltenheit, da sie in einer ganzen Reihe von Fällen unserer Sammlung berichtet wird. Dieselbe kann verschiedener Art sein, insofern, als sie sich auf eine adhäsive Entzündung und Erzeugung von Pseudomembranen beschränken kann. Sie kann aber auch zur Ansammlung eines Exsudates in der Pleura führen, dasselbe kann entweder eine citronengelbe Flüssigkeit, oder eine blutig-seröse oder dünne, braune Flüssigkeit, wie in den Fällen 1 und 3, sein. Endlich kann die Erkrankung der Pleura in einer beginnenden eitrigen Infiltration, Fall 19, oder in Ansammlung eines eitrigen oder eines jauchig-eitrigen Exsudates bestehen, ohne dass eine Communication der Abscesshöhle mit der Pleura constatirt werden könnte (s. o.). Eine solche bestand thatsächlich in den erwähnten Fällen nicht, wenn auch manchmal gleichzeitig schon eine Perforation in die Lunge erfolgt war (Fall 1 und 19) oder sich gerade vorbereitete (wie im Falle 2 und 3). Dass in den Fällen, in welchen eine Communication des Abscesses mit der Pleura thatsächlich bestand, der Inhalt der Pleura nur eitrig oder jauchig sein konnte, ist selbstredend, höchstens wäre fraglich, ob ein Pyopneumothorax bestehe, was nur wieder durch den Inhalt des subphrenischen Abscesses bestimmt wird.

In ähnlicher Weise wie die Pleura kann sich das Pericard an der Erkrankung betheiligen: Entweder kommt es nur zu einer adhäsiven Pericarditis oder es sammelt sich seröses Exsudat im Herzbeutel an (Fall 8), oder endlich es wird vielleicht hin und wieder ohne Perforation, sicher aber nach einer solchen ein Pyopericardium erzeugt, wie im Falle 10 und ~~30~~ 19

Es wurde schon eingangs dieses Capitels erwähnt, dass der Verlauf der Krankheit bis zu jener Phase, welche der Entwicklung des subphrenischen Abscesses angehört, insofern verschieden zu sein pflegt, als die Grundkrankheit entweder ein Ulcus ventriculi oder ein Carcinom ist. Doch auch von dem Tage an, an welchem die Erscheinungen einsetzen, welche auf den subphrenischen Abscess bezogen werden können, sind die Verläufe der einzelnen Fälle oft recht verschieden. Leider besitzen wir diesfalls nicht genügend ausführliche und genaue Angaben in den Krankenberichten, aber so viel lässt sich dennoch aussagen, dass der Verlauf in den meisten Fällen ein recht protahirter war. Es wäre denn ein merkwürdiger Zufall, der uns insofern mitspielte, als gerade in den Fällen, über welche wir Angaben besitzen, der Verlauf langsamer, in jenen, über welche uns Angaben fehlen, derselbe acuter gewesen wäre. In den Fällen, in denen uns genauere Angaben über den Verlauf übermittelt worden sind, finden wir nur einen (Fall 11), in welchem nach

einige Zeit bestandener Schmerzhaftigkeit des Epigatriums unter acuten Erscheinungen nach 24 Stunden der Tod eintrat. Da in diesem Falle keine Perforation in die Brusthöhle vorgefunden wurde, dagegen nach so kurzem Verlaufe bereits Eiter zwischen den Darmschlingen, so ist wohl die Ansicht gerechtfertigt, dass eine Perforation in die Bauchhöhle der Grund des plötzlichen letalen Ausganges war. Es war in diesem Falle auch thatsächlich ausser dem subphrenischen Eiterherd noch ein retrocöcaler und zahlreiche kleinere zwischen den Därmen vorhanden. Auch im Falle 28 war Patient längere Zeit magenleidend, sank plötzlich zusammen und starb trotz Laparotomie am selben Tage. Im Falle 12 endete der Verlauf nach einem sehr schleichenden Decursus plötzlich in 36 Stunden ungünstig. In diesem Falle war es die Perforation in die Pleura, welche den Exitus herbeiführte. Abgesehen von diesen Fällen kennen wir unter den unseren einen, welcher nach plötzlichem Einsetzen der neuen Symptome, in verhältnismässig kurzer Zeit rasch tödtlich endete. Es vergiengen von dem Tage, an welchem Meteorismus und plötzliche Schmerzen und Dyspnoë auftraten, eben nur 8 Tage bis zum Exitus des Patienten. Auch im Falle 17 bestanden seit langem Bauchschmerzen, aber erst 17 Tage vor dem tödtlichen Ende bestanden hochgradiges Fieber und Zeichen von Pyopneumothorax. Im Falle 17 dauerte das Leiden 23 Tage. In allen übrigen Fällen bestand das Leiden mindestens einen Monat (Fall 10 und 16), mehr als einen Monat im Falle 8, mehr als zwei Monate im Falle 7 und mehr als drei Monate im Falle 1 und 9. Ausgenommen einen einzigen Fall, hätte man eigentlich in allen den Fällen, in welchen uns die Daten bis zum Tode bekannt geworden sind, den operativen Eingriff, und zwar in den meisten Fällen gewiss mit gutem Erfolge, wagen können.

Wir kommen hiemit auf die Schlusserörterung dieses Abschnittes zu sprechen, nämlich auf die Therapie. Dass die zweckmässige Behandlung einzig und allein in ausgiebiger Entleerung des Abscesses bestehen kann, ist evident. Ebenso dass bei gemachter Diagnose, auch wenn sie, wie bisher, oft auf Pyopneumothorax lautete, jedes weitere Zuwarten gewissenlos wäre, da hiemit die Chancen eines künftigen operativen Eingriffes nur vermindert werden.

Wenn wir unsere Fälle durchsehen, so haben wir sehr wenig von dieser einzig zweckmässigen Therapie zu melden. Selbst der allerunschuldigste Eingriff, eine depletorische Punction, wurde nur äusserst selten gewagt. Im Falle 1 machte man zweimal eine erfolglose Punction und schöpfte daraus natürlicherweise keine Aufforderung zu etwas Gründlicherem. Im Falle 6 constatirte man durch eine Punction die Anwesenheit von Eiter, aber der wahrscheinlich sehr angegriffene Zustand des Patienten liess es zu keinem radicalen Eingriff kommen. In 10 Fällen wurde die radicale Therapie eingeleitet, und zwar wurde 6mal der einfache Schnitt und 4mal eine Rippenresection ausgeführt. Bezüglich des

Erfolges muss bemerkt werden, dass ein solcher nur 3mal thatsächlich erreicht wurde (33, 34, 35), so dass wir den betrübenden Schlusssatz aussprechen müssen, dass die 25 sich selbst überlassenen Patienten alle starben und von den operirten nur 3 noch gerettet werden konnten, so dass diese Gruppe bis nun die verhältnismässig grösste Mortalität aufweist.

II. Gruppe.

Ursprung: Intestinal.

1. Bouchaud, Bulletin de la soc. anatomique. 1862.
2. Pfuhl, Berl. klin. Wochenschrift. Nr. 5. 1877.
3. Leyden, Zeitschrift für klin. Medicin. I. Bd., pag. 330. 1880.
4. Fischer Fr., Arch. f. klin. Med. 1880. Bd. 27. 555.
5. Chauffard, Gaz. des hôp. 1871, pag. 373.
6. Blocq, bei Deschamps als Obs. XXVIII.
7. C. E. E. Hoffmann, Virch. Arch. Bd. 42, pag. 231.
8. Magnan, Bull. de la soc. anat. 1866. T. XI., p. 197.
9. Williams, London med. Gaz. December 1845. Arch. gén. de méd. 1846. 4. sér., t. X., pag. 211.
10. Muselier, Gaz. méd. de Paris. 28. Nov. 1885.
11. Nowack, Schmidt's Jahrb. 1891. Nr. 9 und 10.
12. Pusinelli, Berl. klin. Wochenschrift 1887. pag. 362.
13. Falkenhain in Naunyn, Mittheilungen aus der Königsberger med. Klinik. Pag. 211. 1888.

---

1. Bouchaud.

Ein 37jähriger Mann tritt ein am 25. Mai. Mit 9 Jahren machte der Kranke einen Ikterus durch, welcher einige Wochen dauerte. Seit ungefähr einem Monate empfindet er Verdauungsstörungen, entweder vor oder nach dem Essen, vornehmlich aber einige Stunden nach dem Speisengenuss. Er scheint auch leicht gelb gewesen zu sein, bevor er krank wurde. Am 22., nachdem er gespeist hatte, empfand er lebhafte Schmerzen im Bauche, im Epigastrium bis nach rückwärts. Gleichzeitig Üblichkeiten und Erbrechen von Nahrungsbestandtheilen und von grüner Galle. Das Erbrechen dauerte bis zum nächsten Tage in der Frühe. Währenddem war er obstipirt. Er konnte keine Lage finden, welche ihm etwas Erleichterung verschafft hätte. Keine Störungen des Respirationstractus. Am 26. zeigt das Gesicht ein tiefes Leiden. Die Conjunctiva etwas gelb gefärbt. Lageveränderungen sind schon leichter ausführbar. Etwas Fieber,

Puls ziemlich stark, 92. Zunge belegt, Appetit fehlt, Durst ist lebhaft. Etwas Üblichkeiten, kein Erbrechen. Stuhl vorhanden. Bauch aufgetrieben. Die Percussion überall sonor. Der Schmerz sitzt hauptsächlich im Epigastrium und Hypochondrium, entlang den falschen Rippen. Er wird vermehrt durch Druck und erscheint, wenn man mit der Hand drückt, rückwärts. Derselbe bietet, obwohl er immer fast anhält, doch einige Exacerbationen in Form von Koliken. Er verbreitet sich gegen die Inguinalgegenden, aber ist nicht in der Gegend der Blase und der Genitalien zu empfinden. Der Urin ist fast normal, bis auf einigen Eiweissniederschlag, auch der Harnentleerungsact geht normal vor sich. Die Leber kann nicht nach vorn begrenzt werden, die Percussion gibt einen sonoren Ton, so dass man denkt, dass die Leber nach rückwärts basculirt ist unter dem Einfluss des Tympanites des Bauches. Rückwärts findet man die natürliche Dämpfung. Seitens der Respiration nichts Abnormes, nur etwas Husten. Man denkt an eine Entzündung der Gallenwege, infolge von Gallensteinen in der Gallenblase oder in den Gängen. Am 27. ist der Zustand besser, der Bauchschmerz weniger intensiv, die Aufgetriebenheit ist geringer. Am 28. Rückfall, allgemeines Unwohlsein, intensives Fieber, die Schmerzen stärker und ausgebreiteter. Auf der rechten Seite Unbehagen, ohne dass die Dyspnoë gestiegen wäre. Die Percussion und Auscultation lassen rückwärts einen leichten Erguss constatiren. Dämpfung, Abnahme der Thoraxvibrationen, Ägophonie. Am 30. noch immer etwas Fieber. Der Erguss besteht, ohne zuzunehmen, vorn sind die Schmerzen weniger lebhaft, so dass man immer mehr der Pleuritis die Aufmerksamkeit zuwendet und vergisst immer mehr auf die Bauchaffection. Am 2. Juni wird er auf sein Verlangen entlassen. In der Gegend der Leber immer grosse Sonorität, doch scheint es, dass das Organ im Epigastrium zu tasten ist. Am 12. Juni kehrt der Kranke wieder in einem lamentablen Zustand, bedeutende Abmagerung, äusserste Schwäche, kaum noch ein Lebenshauch. Der Puls klein, schwach, beschleunigt. Die Haut ohne Wärme. Resp. mühsam, etwas trockener Husten. Schmerz in der rechten Seite der Brust und im oberen Theile des Bauches. Rückwärts am Thorax alle Zeichen eines Ergusses. Dämpfung, Fehlen der Athemgeräusche, abgeschwächter Stimmfremitus, in der Tiefe subcrepitirende Rasselgeräusche. Aussen ganz andere Phänomene: deutliches metallisches Klingen, der Husten und das Athmen amphorisch, deutlich, aber schwach. Bei Percussion mit zwei Münzen schönstes amphoro-metallisches Klingen. Kein Plätschern bei Succussion. Bei Rückenlage findet man einen überaus sonoren Schall angefangen von der Brustwarze bis jenseits des Rippenbogens. Auch über das Sternum hinaus erstreckt sich der Schall. Über und unter dieser Region ist die Sonorität geringer als an den entsprechenden Partien der anderen Seite. In dem ganzen Bereiche der sonoren Partie hört man kein Athemgeräusch. Die Intercostalräume sind vorspringend und wenig beweglich. Einiges subcrepitirendes Rasseln unter dem Schlüsselbein. Links Athmen pueril. Wenig Appetit, viel Diarrhöe. Man glaubt es mit einem Pneumothorax zu thun zu haben. Tod am 13. Juni.

Autopsie: Wie man den Bauch in der unteren Partie öffnete, rann seröse Flüssigkeit aus, mit Eiter untermischt. Das Peritonäum war rauh, geröthet, mit pseudomembranösen Auflagerungen, also eine Peritonitis, welche nicht alten Datums ist. Gegen das Hypochondrium Zeichen einer weniger frischem Peritonitis. Die Därme sind untereinander und mit der Bauchwand verklebt. Als man gegen das Diaphragma vordringen wollte, fand man eine grosse leere Höhle vor. Als man weiter die Darmschlingen isoliren wollte, fand man eine Perforation, von welcher es schwer war, zu entscheiden, ob sie verklebt oder verdeckt war. Jedenfalls musste man von ihrem Rande die Schlingen ablösen. Sie ist gross wie ein 5-Francsstück, ihre Ränder sind wie übernarbt. Sie sitzt im ersten Theile des Duodenums, knapp unterhalb des Pylorus. Sonst Magen und Darm normal. Man findet keinen Erguss

von Speiseresten im Peritoneum. Man macht ein Fenster in der vorderen Wand der Höhle. Sie ist schmal nach rückwärts und breit nach vorn. Sie reicht von der vierten Rippe bis jenseits des Rippenbogens. Die Wände können sich nicht nähern, sind fix, keine Flüssigkeit ist darin, auch kein anderer Stoff im Zerfall begriffen. Sie liegt im Peritoneum und ist begrenzt nach unten von der Leber, nach oben vom Diaphragma, nach innen vom Lig. suspensorium, nach aussen von der Thoraxwand, welche vom Diaphragma austapeziert ist, nach rückwärts vom Lig. coronarium. Der vordere äussere Rand ist vom Colon begrenzt, welches mit einigen Dünndarmschlingen an die vordere Bauchwand adhärirt. Keine Communication zwischen der Brust und der Abscesshöhle. Die Leber ist gesund, ausgenommen die oberflächlichste Schichte, welche entzündet ist. Die Gänge sind durchgängig, die Blase leer. Die Pleura ist überall entzündet, besonders rückwärts und unten. Daselbst in den Pseudomembranen Eiterdepôts. Lunge nur hyperämisch, in den Bronchien Schleim, keine Tuberkeln. Sonst alles gesund.

2. Pfuhl.

23jähriges Dienstmädchen, aufgenommen am 19. December 1876. Die eigentliche Krankheit datirt seit Ende November. Die Patientin fühlte sich matt und hinfällig, hatte viel über Frösteln mit nachfolgender Hitze zu klagen. Schmerz in der Magengegend und in der rechten Brustseite, der Appetit schwand. Trotzdem genoss die Kranke alle Speisen und verrichtete ihre Arbeit. 16. December: Plötzlich heftiger, stechender Schmerz in der rechten Thoraxseite, hinten, welcher beim Athmen sich steigert und hochgradige Athemnoth verursacht.

Status præs.: Die Kranke nimmt eine erhöhte Seitenlage ein. Temp. 38·5, Puls 120. Brustschmerz, Schmerz im Halse und Schlingbeschwerden. Thorax: Die rechte Hälfte, besonders von der 4. Rippe an, stark hervorgewölbt; die Rippen stehen rechts weiter auseinander; die Intercostalräume sind verseicht, resp. hervorgewölbt. Am auffallendsten erscheint die Hervorwölbung an der 6. Rippe bis zum Rippenrand. Die Haut daselbst ist glatt und gespannt, ödematös, der Druck auf die unteren Intercostalräume sehr schmerzhaft. Resp. 32, costal, unter Mitwirkung der accessorischen Halsmusculatur und mit prärespiratorischer Erweiterung der Nasenflügel. Die rechte Seite nimmt an den Respirationsbewegungen sehr wenig theil; ebensowenig beim Versuch zu tiefer Inspiration, wobei das Seitenstechen sehr heftig wird und einige kurze, trockene Hustenstösse erfolgen, welche etwas Schleim und Eiter herausfördern.

Der Percussionsschall (in der Rückenlage der Kranken) ist vorne in der Fossa supraclavicularis dextra laut und tief, mit etwas tympanitischem Beiklang. Unterhalb der Clavicula abnorm tief und deutlich tympanitisch bis zur 4. Rippe, wo eine intensive Dämpfung beginnt. Nach links reicht der laute, tiefe, tympanitische Schall der rechten Brustseite in der Höhe des 2. Intercostalraums etwa 2 *cm* über den linken Sternalrand hinaus; im 4. Intercostalraum bis an den linken Sternalrand. — Links vorne ist der Schall durchwegs laut, tief, nicht tympanitisch. — Herzdämpfung deutlich vorhanden, nach links verschoben, beginnt erst 2 *cm* links vom linken Sternalrand in der Höhe der 2. Rippe und reicht etwa bis zur 5. Rippe herab. Spitzenstoss im 4. Intercostalraum in der vorderen Axillarlinie deutlich fühlbar.

Auscultation: Das Athmungsgeräusch ist (auffallenderweise) von rechts unterhalb der Clavicula bis zur 4. Rippe vorhanden, und zwar rein vesiculär, auf der Höhe der Inspiration von einem spärlichen kleinblasigen, klanglosen Rasseln begleitet. Von der 5. Rippe abwärts verschwindet das Athmungsgeräusch gänzlich, auch bei tiefer Inspiration. Links vorne überall Vesiculärathmen und wenig Pfeifen und Schnurren. Herztöne rein und laut. — Hinten rechts und unten ist der Thorax gleichfalls entschieden stärker gewölbt als links; die Intercostalräume verstrichen

und ausgedehnt. Bei der Inspiration bleibt die rechte Seite erheblich gegen die linke zurück.

Die Percussion ergibt in der Fossa supraspin. dextra lauten tiefen Schall, der von der Spina abwärts einen deutlicben, tympanitischen Beiklang erhält. Im unteren Drittel der Scapula beginnt eine Dämpfung, die vom Ang. scap. abwärts absolut wird. In der Seitenwand ist der Percussionsschall von der 5. Rippe ab gedämpft, darüber laut und tympanitisch. Die Auscultation ergibt rechts hinten über den oberen Theilen abgeschwächtes Vesiculärathmen mit spärlichem, kleinblasigem Rasseln, welches immer schwächer wird und am Ang. scap. verschwindet. Über der Dämpfung fehlt durchwegs das Athmungsgeräusch. Fremitus in den oberen Theilen vorn und hinten schwach, in den unteren feblend. Links hinten und in der Seitenwand normaler Percussionsschall, Vesiculärathmen. Seltener, trockener Husten. Sputum nicht vorhanden.

Das Abdomen im rechten Hypochondrium leicht vorgewölbt, steht in den übrigen Theilen unter dem Niveau des Thorax; Bauchdecken wenig gespannt. Percussionsschall laut tympanitisch, nur im rechten Hypochondrium bis zur Nabellinie herab gedämpft. Die Palpation ist in der Unterbauchgegend nicht empfindlich, im Epigastrium und rechten Hypochondrium ziemlich schmerzbaft. Daselbst ist eine derbe, dem rechten Leberlappen entsprechende Resistenz zu fühlen, welche bis zur Nabellinie herabreicht. Hier ist der freie Rand der Leber deutlich durch die Bauchdecken bindurch abzugreifen; Fluctuation ist über der aufgetriebenen Stelle nicht zu fühlen. Die obere Lebergrenze geht in die beschriebene Dämpfung am Thorax über. Nach links reicht die Dämpfung etwa handbreit über die Medianlinie hinaus. Halbmondförmiger Raum nicht verkleinert. Milzdämpfung nicht vergrössert. Urin.

Diagnose: Rechtsseitiges pleur. Exsudat.

Am folgenden Tage keine Veränderung, am 22. amphor. Athmen und Succussionsgeräusch beobachtet. Urin: Spuren von Albumen. Das amphor. Athmen von der Mitte der Scapula nach abwärts, im selben Niveau bis zur Mamillarlinie; Hustenstösse haben einen deutlicb metallischen Beiklang. Im rechten Thoraxraum metallisches Plätschern.

In der Rückenlage verschwinden die Metallgeräusche der Seitenwand fast ganz, dafür ergibt die auscultat. Percussion in der Höhe der 4. Rippe von der Mamilla nach aussen wiederum deutlichen Metallklang. Die vordere Dämpfungsgrenze zeigt sich mit der Lage veränderlich. Beim Aufsitzen steigt sie bis zur 3. Rippe berauf, um beim Niederlegen wieder bis zur 4. Rippe herabzusinken.

Diagnose: Pneumothorax dexter.

Am 23. December um 9 Uhr Schüttelfrost mit 40·2, um 11 Punction im 5. Intercostalraum zwischen Linea mamillaris und axill. mit dem Potain'schen Apparate.

Das entleerte Exsudat, anfangs dünnflüssig, nachher mehr dick von exquisit rahmiger Consistenz, zeigt äusserst penetranten, fauligen Gestank. Eine Probe aus der 2. Hälfte des Exsudates lässt unter dem Mikroskop nur wenige intacte Eiterkörperchen erkennen, die meisten sind in Zerfall begriffen, körnig, krümelig, gelblich, fettig degenerirt. Zwischen ihnen liegen sehr zahlreiche, geschwungene und in Büscheln zusammengeordnete Fettnadeln (Margarinnadeln). In der Grundflüssigkeit äusserst zahlreiche, in lebhafter Bewegung begriffene Fäulnisbacterien, grösstentheils der Kugelform angehörig, nur wenig kurze Fäden und Gliederketten von 2—4 Gliedern. Ferner mebrere nicht sehr reichliche Micrococcencolonien zum Theil von deutlich gelblicher Färbung; einzelne Schollen dunkelgelben Pigments theilweise aus deutlich erkennbaren gewöhnlichen, rhomb. Hämatoidinkrystallen zusammengesetzt. Ausser Fettnadeln sind noch eine Anzahl freier Fettropfen und zahlreiche freie Kerne von Eiterkörperchen in der Flüssigkeit suspendirt.

Das Herz rückte zurück, Stiche, Dyspnoë, Stöhnen, Trachealrasseln, nach 10 Min. Tod.

Section: Die Eingeweide von der Medianlinie nach rechts, vom Diaphragma bis zur Nabellinie mit der vorderen Bauchwand verwachsen. Bei ihrer Ablösung kommt man in eine geräumige Höhle, aus der sich mehrere Liter graugelben stinkenden Eiters entleeren. Der Magen lässt sich leicht von dem aus Leber, Magen und Darmwand gebildeten Convolut ablösen. Bei dem Versuche, auch das Duodenum zu lösen, findet sich eine längsovale, glattrandige, zehnpfennigstückgrosse Öffnung in demselben, doch lässt es sich ohne grosse Schwierigkeit von der Wand der Eiterhöhle abtrennen. Der Eitersack selbst ist von mehr als Kindskopfgrösse, nach oben durch das Diaphragma, nach links vom Lig. susp. hep., nach unten von der oberen Leberfläche des rechten Lappens, nach aussen und vorn durch Verwachsung mit der Bauchwand und dem Duodenum gebildet. Seine Wand ist mit vielfachen Fibrinfetzen belegt, welche namentlich der unteren Zwerchfellfläche klümpchenweise anhaften. Die rechte Lunge ist durch frische Verwachsungen mit ihrer ganzen Basis dem Diaphragma adhärent. Beim Aufblasen der Lunge tritt durch eine stecknadelkopfgrosse Öffnung Luft heraus. An der Stelle, an welcher diese Entleerung der Luft durch einen engen Canal durch das Zwerchfell hindurch in die Eiterhöhle stattfand, zeigt die Lunge einen etwa 4 *mm* betragenden Saum nekrotischen Gewebes. Im Magen alte Narbe, mehrere heilende Geschwüre, Gastritis mit Dilatation. Das perforirende Duodenalgeschwür liegt 3 *cm* hinter dem Pylorus.

3. Leyden.

Ein 54 Jahre alter Herr litt seit längerer Zeit an Magenbeschwerden, Schmerzen im Abdomen nach Speisengenuss, zeitweise Erbrechen, mit Spuren von Blut, unregelmässige Stuhlentleerung. Endlich Erbrechen von allem Genossenen und hartnäckige Stuhlverstopfung; sodann trat Fieber ein und Schmerz in der rechten Seite, wie bei einer früheren Pleuritis. Thatsächlich konnte Leyden hinten unten eine Dämpfung constatiren, einer Pleuritis wohl entsprechend. Zwei Tage später an dieser Stelle zwar kein Athmungsgeräusch, aber deutlicher amphorischer Hauch. Über der bis zum Ang. scap. reichenden Dämpfung vesiculäres Athmen, nach unten mit sparsamem crepitirenden Rasseln, vorn rechts voller tiefer Percussionsschall, und zwar bis zum Rippenrande, die Leberdämpfung fehlte vollständig; unterhalb des Rippenbogens fand sich dieselbe vor und erstreckte sich weit ins Abdomen hinein. Der Leberrand handbreit unter dem Rippenrande tastbar. Auscultation ergab unter der Clavicula reines Vesiculärathmen bis zur 3., bei tiefer Inspiration bis zur 4. Rippe, dann schnitt es mit einer scharfen Grenze ab, fehlte bis zum Rippenrand, dagegen war hier amphorischer Hauch zu hören, bei percutorischer Auscultation deutliche metallische Geräusche. Bei Umlagerung auf die linke Seite verschwand die vordere untere Dämpfung, der Schall wurde voll und tief, amphorische Phänomene traten auf. Fremitus unter der Clavicula deutlich, fehlte von der 3. Rippe ab. Druck auf den Leberrand, besonders aber auf die rechte Hälfte des Epigastriums sehr schmerzhaft. Fieber, zeitweise Erbrechen. Wegen angenommener drohender Perforation in die Lunge Operation durch B. v. Langenbeck. Zuerst Punction und Entleerung von ca. 2 Liter stinkenden Eiters, die Öffnung erweitert und die Abscesshöhle drainirt. Trotz anfangs rascher Reinigung und Verkleinerung der Höhle starb der Patient nach 8 Wochen an anderen, unzugänglichen Eiterherden. Die Section wies eine kleine, nahezu ausgeheilte Eiterhöhle zwischen Zwerchfell und Leber. Leber mit Perit. pariet. verwachsen nach. In der rechten Pleura einige Unzen blutig-seröser Flüssigkeit, die Basis der Lunge mit dem Zwerchfell verwachsen, sonst Lunge und Herz gesund; im Abdomen mehrfache Darmadhäsionen; zwischen Duodenum und Colon in den Mesenterialfalten ein kleiner Eiterherd, ein zweiter quillt vom rechten Leberlappen neben der Gallenblase hervor. Magen hier

an die Leber locker adhärent; nach Lösung dieser Adhäsion erscheint eine stecknadelkopfgrosse Öffnung am Pylorustheil des Duodenums, welche in ein ziemlich tiefes, terrassenförmiges Geschwür an dieser Stelle führte. (Duodenalgeschwür.)

4. Fr. Fischer.

K. H., 38 Jahre alt, mit psychisch hereditär belastender Anamnese, er selbst blödsinnig mit maniakalischen Aufregungszuständen.

Im Mai 1877 klagt der Patient über reissende Schmerzen im ganzen Körper und insbesondere über unbestimmte Schmerzen in der linken Brustseite. Objective Untersuchung resultatlos.

Am 17. Mai klagt er über arge Schmerzen in der Herzgegend. Vom 10. Juli Abends hohes Fieber (gewöhnlich über 39°), morgens Normaltemperaturen. Magengrube hochgradig empfindlich. Herzgrube heiss anzufühlen. 16. Juli deutliche Hervorwölbung der schmerzhaften Stelle der Herzgrube. Sonst Abdomen nicht schmerzhaft. Stuhlgang normal. 19. Juli beginnende Röthung der Hervorwölbung. 23. Juli daselbst ein grosser fluctuirender Abscess. Incision entleert $^3/_8$ Liter dickflüssigen, stinkenden Eiter. Sonde dringt 3—4″ weit in das Innere nach oben und rechts. Nirgends rauher Knochen. Temperaturabfall, Drainage. 24. Juli 37·2—38·8°. 25. Juli 37·2—38·9°. Schmerzen in der linken Seite, Axillarlinie von der 3.—4. Rippe, Druck hier sehr empfindlich; sonst normaler Befund. 26. Juli 37·6—39·7°. 27. Juli 37·5—39·6°. Eitersecretion fast ohne Geruch, Abscesshöhle verkleinert. 28. Juli kein Fieber.

Am 6. August Abscesshöhle geschlossen, am 7., 8., 9. und 10. August hie und da Schmerzen in der linken Brustseite.

Am 9. December 39·5° — Puls 128, schwach, die Gegend der Flex. coli dextra sehr schmerzhaft gegen Druck. Leberdämpfung 2 Querfinger nach unten vergrössert. Subjectiv-Schmerzen in der Lebergegend. Kein Ikterus. Untersuchung wegen Unruhe und Verworrenheit sehr erschwert.

10. December 38·3—38·5, Puls 100. — 11. December 38·1—38·2, Puls 96.
12. December 38·5—38·4, Puls 104. — 13. December 38·6—40·2, Puls 128.
14. December 38·4—39·5, Puls 108. — 15. December 38·6—39·7, Puls 120.

Nun Wiederaufbruch des früheren Abscesses, Entleerung einer beträchtlichen Menge gallig gefärbten Eiters.

Mit der Sonde kommt man 2″ nach aussen, oben rechts. Carbolausspülungen. Diarrhöe. Appetitlos. 16. December 39·2—39·7. Geringe Secretion gallig gefärbten Eiters. Schmerzhaftigkeit geringer, Diarrhöen blutig. 17. December 39·1—39·8. Diarrhöen cessirt. Nur wenig Blut. 18. December 38·4—40·1. In Chloroformnarkose Erweiterung der Fistel. Mit dem Finger kommt man nach links ans Pericard. Nach rechts biegt der Gang am Rect. abd. ab und gelangt hier in die weite Abscesshöhle. In der rechten Axillarlinie eine handbreite absolute Dämpfung nach vorn und hinten in eine mehr relative übergehend. Nach oben wird der Schall dumpfer, nicht tympanitisch. Im Dämpfungsbezirke kein Athmungsgeräusch nach oben, vorn und hinten sehr geschwächtes vesiculäres Athmen. Kein Bronchialathmen. [Pectoralfremitus nicht zu ermitteln. Intercostalräume nicht verstrichen; rechte Seite bleibt beim Athmen nicht zurück; wenig Husten ohne Auswurf. Haut trocken, blass. Temp. 39·6, Puls 128.

19. December Probepunction im 7. Intercostalraum, wobei flüssiger Eiter aspirirt wird. Incision. Einströmen von Luft in den Pleurasack. Entleerung von $^3/_8$ Liter wässerigen, sehr stinkenden Eiters. Drainage. Keine Communication zwischen diesem Raum und der früheren Abscesshöhle nachweisbar. Nach der Operation Collaps. Temp. nach 2 Stunden 37·4, Puls 100. Abends 40·2 nach einer 2. Ausspülung. Nachts 37·8. 20. December Ausspülung bei 39·6. Collaps. Tod um $8^1/_2$ Uhr morgens.

Section: Eine Fistel in der Herzgrube, eine im 7. Intercostalraum. Im Pericard kein Exsudat. Pericard strangförmig mit dem Zwerchfell verwachsen. Herzbefund normal.

Linke Lunge an die Brustwand adhärent. Unterlappen hyperämisch, sonst normal. Rechte Lunge im mittleren und Oberlappen nicht verwachsen. Unterlappen mit Brustwand und Zwerchfell mittels eines eitrigen Fibringerinsels verwachsen. Pleura verdickt, überall eitrig belegt. Im Pleurasack keine Flüssigkeit. Die Fistel im 7. Intercostalraum führt in die Pleurahöhle und von da durch das Zwerchfell hindurch. Unterlappen lederartig derb, luftleer, blutreich. Mittellappen comprimirt lufthaltig. Oberlappen normal. Zwerchfell rechts, kuppelartig nach oben gewölbt. Bauchhöhle: Schnitt in der Magengrube führt in eine weite, buchtige Höhlung oberhalb des Zwerchfells im vorderen Mediastinum, dieselbe von einer 5 *mm* dicken pyogenen Membran ausgekleidet. Höhle leer, Communication mit der Pleura nicht nachweisbar.

Zwischen Leber (oberer und hinterer Fläche) und Zwerchfell eine weite, nach allen Richtungen durch peritonitische Verwachsungen von der übrigen Bauchhöhle vollständig abgeschlossene Abscesshöhle, die ca. $^1/_2$ Liter dicklichen gelben stinkenden Eiters enthält. In derselben befindet sich das Ende der durch den 7. Intercostalraum laufenden Drainageröhre und nach hinten unten, etwa in der Medianlinie des Körpers, ein 10 *cm* langes Stück starken Eisendrahtes, der sich als eine geradgebogene Haarnadel erweist, von deren einem Schenkel ein Stück von ca. 4 *cm* abgebrochen ist. Die Wandungen der Höhle sind mit pyogener Membran ausgekleidet. Eine Communication mit der im Epigastrium befindlichen Höhle nicht nachweisbar.

Leber unter dem Rippenbogen weit nach unten reichend, mässig vergrössert. Peritonäalüberzug im Bereiche der Abscesshöhle stark verdickt und in eine glatte, pyogene Membran umgewandelt; an mehreren Stellen finden sich flächenhafte Durchbohrungen des Bauchfellüberzuges, an welchen das arrodirte Lebergewebe frei zutage liegt und ein eigenthümliches körniges Aussehen bietet. Diese Arrosionen reichen bis 2 *cm* in die Tiefe. Leber selbst anämisch fettig, deutlich acinös, dunkles Centrum, hellere Peripherie. An Gallenblase und Milz nichts Auffälliges.

In der Gegend der Flex. col. dext. sind einzelne Dünndarmschlingen theils mit dem Netz, theils unter sich leicht verklebt. Im übrigen durchwegs normale Verhältnisse, mit Ausnahme einer divertikelartigen Ausstülpung am Anfang des Duodenums gegen die Leber hin. Diese Ausstülpung ist mit der Leber fest verwachsen, endet blind und lässt an keiner Stelle einen Zusammenhang mit der grossen Abscesshöhle zwischen Leber und Zwerchfell nachweisen, im Magen nichts Abnormes. Nieren und Blase bieten nichts Auffälliges. Am Gehirn Atrophie und diffuse Sklerose.

5. Chauffard.

Ein Mann von 33 Jahren trat am 28. August in das Hospital Necker in einem sehr schweren Zustande. Sein Unterleib war aufgetrieben, sehr schmerzhaft, der Puls klein und frequent. Seit 2 Tagen hatte er keinen Stuhl, auch hatte er kein Erbrechen. Vor 2 Tagen gieng er aus dem Kaffeehause, wo er ein Glas Bier getrunken hatte. Plötzlich bekam er einen heftigen Schmerz im Unterleib. Der Schmerz war so heftig, dass er fast eine Synkope des Kranken herbeigeführt hätte, er genügte, um den Kranken zu Boden zu werfen. Seitdem hatte sich der Zustand des Kranken verschlimmert, die Schwäche wurde äusserst gross, ohne dass die Schmerzen nachgelassen hätten. Trotz der schlechten anamnestischen Auskünfte und der erschwerten Untersuchung machte man doch die Diagnose auf allgemeine Peritonitis infolge von Perforation. Der Kranke hatte als Kriegsgefangener in Deutschland an Verdauungsbeschwerden gelitten, welche aber ganz dunklen Charakter hatten. Es war hauptsächlich ein dumpfer beständiger Schmerz im rechten Hypo-

chondrium mit hartnäckiger Constipation und Mangel an Appetit. Man konnte jedoch die Stelle und Ursache der Perforation nicht ermitteln. Übrigens zeigt die Auscultation der vorderen Partien der Brust, wo solche möglich war, nichts Besonderes. Ein Abführmittel und ein Lavement hatten keinen Erfolg. 2 Tage später starb der Patient, nachdem er vor dem Tode eine ausgiebige Stuhlentleerung und Erbrechen von fäcaloiden Massen gehabt hatte.

Autopsie: Die Brust und der Unterleib waren Sitz folgender Veränderungen. Die Därme waren von Gasen ausgedehnt, ihre Wandungen waren vascularisirt. Die Schlingen waren durch sehr adhärente Membranen miteinander verklebt. Im oberen Theile der Bauchhöhle befindet sich eine grosse Tasche, gebildet von der unteren Fläche des Diaphragmas und der Gedärmmasse. Sie enthält eine grosse Menge Flüssigkeit von grünlicher Farbe, ganz derjenigen ähnlich, welche in der ersten Portion des Darmes vorgefunden wurde. Diese Flüssigkeit hüllt von allen Seiten die Leber ein, welche schwärzlich verfärbt war und tief verändert. Über den ausgedehnten Gedärmen fand man eine Schlinge, zusammengefallen und in der Mitte der Flüssigkeit schwimmend. Dort suchte man die Perforation und fand sie auch bald 2 bis 3 *cm* vom Pylorus. Diese Perforation hatte eine Ausdehnung von einem 50-Centstück. Der Magen und das Duodenum wurden vorsichtshalber herausgenommen. Der Magen zeigte an der grossen Curvatur einige ekchymosirte Plaques. Aber nirgends war die Schleimhaut desselben verdickt. Dagegen war die Schleimhaut des Duodenums verdickt und deutlich roth. In der ersten Hälfte ragte eine Masse von kleinen Granulationen auf. Dementgegen fand man auch eine Reihe von Punkten und Strichen, welche nichts anderes waren als von geronnenem Blute verstopfte Gefässe. Unter dem Mikroskop fand man dasselbe und die Brunner'schen Drüsen hypertrophirt. Das Innere und die Ausführungsgänge voll von zelligen Elementen. Überhaupt die ganze Schleimhaut war von weissen Blutzellen verstopft, und ein wahrhaft netzförmiges Bindegewebe. Man erklärte sich die Perforation dadurch, dass das lymphatische Gewebe und die secundären Veränderungen es ermöglicht haben, dass durch den Magensaft des Gewebe zerstört wurde. Nach Zerstörung der Schleimhaut kam es zur Entzündung der Muscularis und Serosa und Zerstörung derselben auf demselben Wege.

6. Blocq.

F. Louise, eingetreten 3. October 1885. Ulcus syph. der Oberlippe, bald secundäre Erscheinungen, convuls. Anfälle von Hysterie, Hämianästhesie, 25. December Typhus, 7. Jänner nach Abfall der Temperatur von 40·4 auf 38·4 steigt die Temperatur plötzlich an auf 41·2 ohne besondere Phänomene, am 8. ist der Bauch aufgetrieben und äusserst schmerzhaft. Abends Tod.

Autopsie: Wenig Erguss in der Peritonäalhöhle, die Darmschlingen geröthet, in der rechten Fossa iliaca frische Pseudomembranen, wo man die Anwesenheit von Darmflüssigkeit constatirt. Zwei Perforationen am Ende des Ileums. Zwischen der oberen Leberfläche und dem Diaphragma ist eine umgrenzte Höhle, von Pseudomembranen ausgekleidet und ca. 300 *g* sero-purulenter Flüssigkeit enthaltend. Perihepatitische Pseudomembranen um die Leber, Lebergewebe gesund; mässige Bronchitis. Im Darm typhöse Geschwüre.

7. C. E. E. Hoffmann.

D. W., Lehrer, geboren im October 1830, ein thätiger Mann; war in seiner Jugend stets gesund. Im Jahre 1852 hatte er mehrere Monate lang einen dumpfen Schmerz in der Lebergegend, welcher sich nach und nach von selbst verlor. Im Herbste 1866 zog er sich durch den Genuss einer Birne eine heftige Diarrhöe zu, welche einige Wochen andauerte und an die Zeit von morgens 4—7 Uhr gebunden war, während er in der übrigen Zeit unbelästigt blieb. Nach ärztlicher Behandlung Genesung. Ende December wiederholte sich der Anfall, der jedoch nur mehrere Tage

anhielt und zwar infolge Genusses von Landweins. Vom 18. auf den 19. Februar abermals ein Anfall nach getrockneten Trauben. Am 21. wurde er untersucht. Er war sehr mager, zeigte einen ausgesprochenen gelben Teint und sehr scharfe Gesichtszüge. An der Brust nichts Abnormes. Der Unterleib ist eingezogen, mit Ausnahme einer etwa spielkartengrossen Stelle unterhalb des rechten Rippenbogens, welche hervorgewölbt erscheint und bei Druck sehr empfindlich ist. Daselbst und dem Verlaufe des Dickdarmes entsprechend ausgesprochener tympanitischer Perkussionsschall; in der Gegend des Cöcums grosse Empfindlichkeit. Drückt man sanft auf die erwähnte Hervorwölbung, indem man sie mit den Fingern umstellt, so verschwindet dieselbe nach und nach, und man hört ein gurrendes Geräusch, wie wenn Luft durch einen engen Canal gepresst wird. Auch Patient fühlt dabei ein Kollern den Gedärmen entlang. Temperatur unter der Norm. Puls 128. Kopf frei. Zunge belegt, schleimig. Appetit gering. Am Tage mehrere braune Entleerungen. Urin dunkelbraun, mit Niederschlag von Uraten.

Nach warmen Bädern, Kataplasmen, Blutegeln und bei Milch- und Schleimdiät verschwinden die Schmerzen. Am 3. März spürte Patient plötzlich beim Husten einen enormen Schmerz, der ihn schreien machte und ungemeine Beklemmung verursachte; der Schmerz strahlte nach abwärts bis zur Leistengegend aus. Dabei vorübergehender Collapsus, kalte Schweisse, kleiner, sehr beschleunigter Puls, stark beschleunigte Respiration. Die Untersuchung ergab nichts Neues, die Erscheinungen bessern sich innerhalb von 24 Stunden.

Bepinselung mit Jod, vorübergehend Kalomel in kleinen Dosen. Bedeutende Besserung, Schmerzen verschwinden, täglich ein geformter Stuhlgang.

Am 26. März, nachdem schon einige Tage Katarrh vorausgegangen war, machte Patient eine starke Hustenanstrengung, welcher ein heftiger Schmerz der rechten Brustseite entlang und hohes Collapsgefühl folgte. Darnach Puls äusserst klein, gegen 180, Respiration oberflächlich, etwa 60, Temperatur 35, kalte Schweisse. Rechts Dämpfung bis oben, kein Athemgeräusch. Hervorwölbung der Intercostalräume. In der nächsten Zeit Delirien, Flockenlesen, Facies Hippocratica.

Tod am 28. März.

Section: Sandgelbe Färbung der Haut, die rechte Thoraxhälfte hervorgewölbt. Die Thoraxmusculatur rechts in grosser Ausdehnung missfärbig, die Zwischenmuskeln stark hervorgetrieben, gespannt. In der Brusthöhle etwas über einen Liter übelriechender, dünner, grünlichgelber, eitriger Flüssigkeit und übelriechende Gase. Die Lunge ist in ihrem ganzen Umfange nicht adhärent, sehr schlaff, durchwegs lufthaltig; der Luftgehalt etwas vermindert durch leicht ausdrückbares, ikterisch verfärbtes Oedem. Am Herzen nichts Bemerkenswertes. Zwischen der rechten Lunge und dem Herzbeutel kann man durch eine mehrere Centimeter weite Öffnung neben der Wirbelsäule her ziemlich tief nach abwärts dringen und gelangt hier auf die Lendenursprünge des Zwerchfells. Auf der rechten Seite der Lunge, zwischen ihr und der Costalwand, findet sich weiter eine 8 *cm* breite Öffnung, welche gegen die Bauchhöhle hinführt. An dieser Stelle ist das Brustfell eingerissen, während das Bauchfell eine Strecke weit von der Bauchwandung losgelöst und mit der convexen Leberfläche verbunden ist.

In der Bauchhöhle keine Flüssigkeit irgend welcher Art; der Dünndarm mässig zusammengezogen, leicht geröthet.

Der Blinddarm und der aufsteigende Grimmdarm bis zum Übergang in den queren Grimmdarms fest mit dem Bauchfell der äusseren Bauchwand verwachsen und ebenso fest an die Leber angeheftet. Hinter diesen Verwachsungen, nämlich nach aussen von der Musculatur der Bauchwand, nach innen von dem mit dem Anfange des Dickdarms und der Leber fest verbundenen Bauchfelle begrenzt, findet sich eine 8 *cm* breite und ziemlich gleich hohe Höhle, welche durch die

oben erwähnte Öffnung mit der Brusthöhle communicirt. Diese Öffnung liegt genau zwischen den rechten Rippen- und Lendenursprüngen des Zwerchfells, entspricht der an jener Stelle befindlichen Muskellücke und ist nur durch einen leichten Einriss in die Musculatur erweitert. Die Ränder dieser Öffnung sind abgerundet, die Wandung der Höhle ist mit grüngelbem, eitrig fibrinösem Belege versehen. Eine Communication mit der eigentlichen Bauchhöhle findet sich nirgends; dagegen steht die Höhle in offenem Zusammenhange mit dem Dickdarm durch eine 1 *cm* im Durchmesser haltende Öffnung mit abgerundeten Rändern, welche sich ziemlich genau an der Umbiegungsstelle des Dickdarms, 15 *cm* von der Bauhin'schen Klappe entfernt, in der Dickdarmwand findet.

Die Leber ist von mittlerer Grösse, an der der Höhle anliegenden Abtheilung ist die Substanz nur in einer 2 bis 3 *mm* dicken Schichte missfärbig, schwarzblau; sonst zähe und fest. Im Dickdarm in der Umgebung der Perforationsstelle die Schleimhaut geröthet, pigmentirt; in der Umgebung der Perforationsstelle die Schleimhaut auf einen Durchmesser von 2—3 *cm* allmählich verdünnt, die Solitärfollikel geschwellt.

Sonst nichts Bemerkenswertes.

8. Magnan.

L. A., 6 Jahre, ins Spital eingetreten am 9. März 1866. Derselbe war seit 6 Tagen krank. Das Aussehen typhös, die Haut warm, der Puls schnell, die Zunge roth, klebend; der Unterleib weich, aber etwas schmerzhaft, einige Flecke nach Art der linsenförmigen Flecke; keine Diarrhöe. Nach 14 Tagen verdoppelte sich das Fieber; Schmerzen im rechten Hypochondrium, anfangs leicht und flüchtig, bald aber lebhaft, andauernd, bei Druck sich verstärkend, tiefe Schwellung. 4. April: Schwellung unmittelbar unter den falschen Rippen, welche leicht emporgehoben erscheinen; die Schwellung hat keine scharfen Grenzen, absolut gedämpfte Percussion, ein undeutliches Gefühl der Fluctuation. Fieber, kein Appetit, schlechter Schlaf, bedeutende Abmagerung. Bis zum 26. April Zunahme der Schwellung. 27. April: Die Schwellung zusammengefallen, Verschlechterung der Symptome. Tod am 4. Mai.

Autopsie: Eine 10—12 *cm* grosse Tasche, mit einer eitrigen, bräunlichen Flüssigkeit gefüllt, durch peritoneale Adhäsionen zwischen dem rechten Theile der oberen Leberfläche und dem entsprechenden Theile des Diaphragmas und der Bauchwand gebildet. Scharf begrenzt an der Peripherie durch Verklebung zweier Peritonäalblätter, communicirt sie durch eine 2—3 *cm* messende Fistelöffnung mit kleinen Abscessen im rechten Leberlappen, während diese Herde wieder mittels eines schmalen Ganges von 3—4 *mm* Durchmesser mit dem Colon transversum in Verbindung stehen, welches gegen die untere Fläche der Leber durch zahlreiche Adhäsionen festgehalten erscheint.

9. C. J. B. Williams.

40jähriger Maschinist eines Dampfers, welcher sehr häufig in Ostindien Fahrten machte. 1845 in Madras an Dysenterie erkrankt, welche von lebhaften Schmerzen im rechten Hypochondrium gefolgt war, welches bald sich röthete und anschwoll. Williams sah unter den rechtsseitigen falschen Rippen einen vorspringenden Tumor, grösser als ein Hühnerei, solide; in seinem Niveau wenig Dämpfung, Leber nicht besonders entwickelt. Unter diesem Tumor tympanitischer Schall, doch nicht so wie über dem Darme. Allgemeinzustand bedenklich, der Puls sehr klein, Schweisse, hektisches Fieber, wiederholte, ermüdende Entleerungen. 10 Tage später springt der Tumor noch mehr hervor, Haut geröthet, Fluctuation; bald hat man das Gefühl einer mit Luft gefüllten Höhle, Gurgeln, tympanitischer Schall, metallisches Klingen beim Husten und bei stärkerer Percussion. Keine Communication mit den ganz gesunden Brustorganen. Incision. Es entweichen übelriechende Gase und eine kleine Menge einer mit Eiter gemischten bräunlichen Masse. Tod 6 Tage darnach.

Autopsie: Die Incision führt in eine intraperitoneale Höhle, welche zwischen der Leber und dem Diaphragma gelegen war; begrenzt war sie nach vorne durch Adhärenzen zwischen Leber, dem grossen Netz, dem Colon transversum und der vorderen Bauchwand. Im Niveau der convexen Leberoberfläche des rechten Lappens, welche auch die Abscesswand mitbildete, fand man zwei Vertiefungen mit Eiter gefüllt; in einer derselben endet ein Ast der vorderen Hepatica, welche selbst ein vereitertes Gerinsel enthält. Im Darme Spuren zahlreicher Ulcerationen; Perforation des Colon transv. am Übergang des Ascend., welches mit dem Abscess communicirt. In der einen Lungenspitze eine Höhle im Ausheilen nebst einigen Tuberkeln. Die Perforation war doppelt, $^1/_4$ Zoll im Durchmesser, die andere etwas kleiner. Die Wandungen des Colon waren verdickt, gefaltet, man sah darin noch Spuren zahlreicher Ulcerationen; die Lymphdrüsen im Mesenterium hart und hypertrophisch; die Milz blass und mit einigen Ossificationen versehen.

10. Muselier.

31jähriger Mann, eingetreten am 23. November 1885. Derselbe hat drei Jahre in Guadeloupe als Gendarm zugebracht und litt an Dysenterie in den letzten Monaten. 14 Tage vor Eintritt ins Spital hatte er heftige Bauchschmerzen, begleitet von Diarrhöe und Tenesmus; häufige Stühle, doch wenig abundant, fast ausschliesslich von übelriechenden Schleimmassen gebildet. Zwei Tage vor seinem Eintritt Schüttelfrost. Nach einem Abführmittel lebhafter Schmerz im rechten Hypochondrium, mit Respirationsbeschwerden und Unmöglichkeit, auf der afficirten Seite zu liegen. Bei seinem Eintritt heftiger Schmerz im Niveau des rechten Hypochondriums, in der Tiefe, fix und nicht in die Nachbarpartien ausstrahlend, besonders heftig in der Gegend der rechten falschen Rippen, aber von breiter Ausdehnung davon nach vorn und hinten. In dieser Gegend etwas Ödem, so auch oberhalb. Diese Gegend etwas dilatirt, die Rippen nach aussen umgeworfen. Der Schall etwas wenig an der Basis der Lunge gedämpft, das vesiculäre Athmen weniger deutlich. Im Urin viel Uratsediment, Eiweiss vorhanden. 25. September: Am rechten Hypochondrium localisirtes Ödem von 10 *cm* Ausdehnung. Am 26. Röthung am höchsten Punkte. 28. September: Zeichen von Pleuritis rechts an der Basis. Eine Punction gibt am ersten Tage nichts, am zweiten eine sanguinolente Flüssigkeit, am dritten reines Blut als Resultat. 30. September: Ikterische Färbung der Haut, der Harn gallehaltig, ohne Eiweiss. 3. October: Das Hypochondrium springt vor, die Rippen sind nach aussen umgeworfen, die Intercostalräume verbreitert, die Leberdämpfung vermehrt. Die ganze Gegend ist Sitz einer Schwellung, welche sich nach rückwärts bis in die Nachbarschaft der Crista ilei erstreckt. Die Schwellung scheint sich hinter die Leber zu verlieren. In dieser Gegend empfindet der Kranke ausstrahlende Schmerzen, welche in Anfällen wiederkehren, sehr heftig und langdauernd sind. Temp. 38—39. Am 7. October macht die bisher bestandene Obstipation reichlichen Diarrhöen Platz und man findet, dass am Rande des Gefässes einige Tropfen Blut und Eiter nachzuweisen sind. Am 10. und 11. Entleerung von Blut. Die Schwellung um die Leber besteht fort. Am 12. October weist Kirmisson tiefe Fluctuation nach und es wird durch den Potain'schen Troikart ein Liter Eiter nach aussen befördert. Derselbe ist anfangs gleichmässig und mit Blut gemischt, später aber krümelig, so dass sich die Canüle damit verstopft. Die Punction wurde in der seitlichen und unteren hypochondralen Gegend gemacht, deutlich unter den falschen Rippen. Am 14. October macht man auf der Abtheilung Kirmisson's eine Incision von 10 *cm*, entlang den falschen Rippen und parallel mit denselben. Entleerung von 2 Liter Eiter und Einführung von 2 parallelen Drains. Am 16. October viel Blut in den Stühlen. Am 19. October ist der Verband mit Fäcalien verunreinigt. Am selben Tage starb der Patient.

Autopsie: Aus dem Bauche fliesst kein Exsudat. Das Peritoneum ist gesund, ausgenommen in der rechten Fossa iliaca und im rechten Hypochondrium. Hier

ist auch das Colon desc. und Cöcum an den rechten Rand des grossen Netzes fixirt, welches seinerseits wieder an die vordere Bauchwand angelöthet ist. Links vom Lig. suspens. sind die Verhältnisse der Leber vollkommen normal. Rechts ist die convexe Oberfläche ganz an das Diaphragma adhärent. Wenn man die im Leben gemachte Incision bis zur Mittellinie verlängert, so eröffnet man eine grosse Abscesshöhle. Diese Höhle, welche nach rechts von dem rechten Leberrande bis zum Diaphragma emporsteigt, steigt vor der Niere nach abwärts, nach auswärts und nach rückwärts vom Colon ascend. und vom Cöcum, bis nach den obersten Partien der Fossa iliaca. Nach aussen ist die Höhle begrenzt vom Peritoneum, welches mit Pseudomembranen bedeckt ist, nach innen durch Adhärenzen, welche sich zwischen Cöcum, dem Colon asc., der Leber und dem rechten Rande des grossen Netzes gebildet hatten. Nach vorn ist sie abgeschlossen vom rechten Rande des Cöcums und des Colon asc., welches an die vordere Bauchwand adhärirt. Nach unten communicirt dieselbe mit dem Darme, indem eine Öffnung besteht, welche der Einmündung der Valv. Bauhini gegenüberliegend, den Daumen durchtreten lässt. Die Ränder dieser Öffnung sind rissig und schwärzlich. Nach oben ist diese Höhle vom Diaphragma und dem rechtsseitigen Leberantheile begrenzt. Nachdem man einen Querschnitt durch die Leber gemacht hatte, sieht man, dass die Begrenzungen thatsächlich die beschriebenen sind, und man nimmt weiter wahr, dass der peritoneale Abscess mit einem Abscess communicirt, welcher unterhalb der Capsula Glissoni im rechten Leberlappen ganz oberflächlich gelagert ist. In seiner Nähe findet man einen zweiten, welcher von der Grösse einer Mandarine ist und im Zustande der Erweichung sich befindet. Die Abscesse sind von einer Zone röthlichen Gewebes eingefasst, welche das Zeichen einer beginnenden Suppuration in der Leber zu sein pflegt. Auch ein Paar miliare Abscesse nimmt man im Lebergewebe wahr. Auch in den Verzweigungen der Vena portæ sieht man Eiter. Der rechte Leberlappen ist vergrössert. Im Dickdarm findet man Zeichen einer alten Dysenterie, nämlich zahlreiche Ulcerationen. Das Cöcum ist schwärzlich, zumeist vereitert. Die rechte Lunge zurückgedrängt, oberflächlich Hyperämie der Basis, welche durch frische Pseudomembranen an das Diaphragma adhärirt. Die Pleurahöhle ist sehr verkleinert, das Diaphragma steigt bis zur dritten Rippe auf und adhärirt stark an die Brusthöhle.

11. Nowack.

Fall 1. H....l Bernhard, 30 J., Goldschmied. Vater starb im Felde 1866 an Lungentyphus. Mutter und Geschwister leben gesund. Pat. hatte als Kind Masern, Nervenfieber, später Lungenentzündung. Immer zu Kolikanfällen geneigt, namentlich nach Obstgenuss, nie Gelbsucht. Seit langer Zeit magenleidend. Keine Luës, kein Potatorium. Am 11. August 1888 erkrankte Pat. auf der Fahrt nach Teplitz plötzlich mit heftigsten Leibschmerzen, die ihn dort wegen Erbrechens und grosser Mattigkeit 5 Tage zu Bett zwangen. Darnach erklärte ihn der Arzt wieder für reisefähig. Nach seiner Rückkehr brachen die Schmerzen aufs neue aus. Pat. kam am 19. August ins Haus.

Stat. præs.: Kleiner, schlecht genährter Mann mit schwerem Krankheitseindruck, klagte über anhaltende dumpfe Schmerzen in der Magengegend, grosse Abgeschlagenheit, brennenden Durst und hartnäckige Stuhlverstopfung. Temp. 39·0, Puls 120, Resp. 36. Kopf: Facies Hippocratica. Zunge dicht belegt. Im Gesicht kein Ausschlag. Keine Drüsenschwellung. Thorax: Lang, flach, schleppte rechts nach. Excursionen oberflächlich, wenig schmerzhaft. Percussion: Rechts vorn bis zur 7. Rippe heller Schall, ebenso rechts hinten bis zur Mitte der Scapula. Von da bis zum unteren Scapularwinkel gedämpfter, dann völlig leerer Schall. Entsprechend der linken Lungengrenze war rechts hinten, dicht neben der Wirbelsäule, über einer etwa fünfmarkstückgrossen Stelle deutlich tympanitischer Schall vorhanden. An der symmetrischen Stelle links hinten unten, wie über der übrigen linken Lunge überall

in normalen Grenzen heller Schall. Auscultation: Rechts vorn und rechts hinten oben reines vesiculäres Athmen; von der Mitte der Scapula an schwächer werdend, verstummte es vom unteren Scapularwinkel an ganz. Hier kein Stimmfremitus, keine Succussio Hippocratis, kein Baccelli'sches Phänomen. Die linke Lunge ohne Veränderungen. Sputum und Husten fehlten vollkommen. Herzspitzenstoss mässig hebend, im 8. Intercostalraum, einwärts der Mammillarlinie, Dämpfung nicht verbreitet. Action kräftig, Töne rein. Puls: Regelmässig, stark gespannt, mittelvoll, stark beschleunigt. Abdomen: Voll, erheblich gespannt. Die Blasengegend deutlich vorgewölbt. Überall Druckempfindlichkeit, besonders in der Lebergegend. Die Leber reichte bis zur Nabelhöhe, ihr unterer Rand war nicht palpabel. Milzvergrösserung nicht nachzuweisen. Harn: Gering an Menge, sehr concentrirt, ohne Sediment und Eiweiss. Die Vorwölbung in der Blasengegend blieb auch nach Katheterismus bestehen.

Verlauf: 23. August: Unverändert schwerer Krankheitseindruck. Anhaltendes Erbrechen uncharakteristischer Massen. Die Stuhlverstopfung dauerte fort. Auf Einlauf dann ein spärlicher, dünner, brauner Stuhl mit heftigen Schmerzen entleert. Kein Husten, kein Auswurf. Der tympanitische Schall des kleinen Feldes rechts hinten unten war in den letzten Tagen durch leeren Schall ersetzt worden. Die Intercostalräume, sonst deutlich ausgeprägt, waren hier und in der rechten Seite etwas verstrichen. Harn eiweissfrei, Puls noch immer stark gespannt, Temperatur zwischen 38·0° und 39·6°. 27. August: Heftigere Schmerzen, besonders in der Lebergegend. Erbrechen wenig geändert. Schlechtes Allgemeinbefinden. Percussion. Über der rechten Lunge vorn oben heller Schall, genau von der 4. Rippe an bekam er bis hinab zum Rippenrand leicht tympanitischen Beiklang. Rechts hinten oben normaler Schall bis zum unteren Scapularwinkel, von da an leerer Schall. Die linke Lunge normal. Auscultation: Rechts vorn bis zur 4. Rippe reines vesiculäres Athmen ohne Rasselgeräusche oder pleuritisches Reiben, dann hörte jedes Athemgeräusch plötzlich auf, ebenso hinten rechts über den gedämpften Partien. Dagegen hörte man rechts vorn unten deutliches Stäbchenphänomen und Succussionsgeräusch beim Schütteln. Der Stimmfremitus fehlte. 2. September: Besseres Allgemeinbefinden. Wenig Schmerzen. Etwas Appetit. Auf Einlauf reichlicher Stuhl mit Eiter gemischt. Die Leber war weder zu palpiren, noch zu percutiren wegen des starken Meteorismus. Die Temperaturen blieben fast normal an den Tagen, an welchen Pat. nicht aufgerichtet und geschüttelt wurde. 3. September: Rechts hinten unten hatte sich zwischen der Zone des reinen vesiculären und der des fehlenden Athmens eine solche mit Bronchialathmen und vermindertem Stimmfremitus entwickelt. Pat. wurde zur Operation des hypophrenischen Abscesses auf die chirurgische Abtheilung verlegt. 4. September: Auf 0·005 *g* Morphium hin schlief Pat. leidlich bis 3 Uhr morgens, erwachte dann mit quälendster Dyspnoë, die noch mehreremale am Tage wiederkehrte. Neben dem Herzen hörte man links, später auch rechts feines Rasseln. Aufsetzen wurde vermieden. Cyanose, kalte Schweisse. Abends 11 Uhr Collaps. Tod.

Autopsie: Ältere, diffuse, adhäsive Peritonitis. Abgesackte, jauchig-eitrige Peritonitis im Douglas'schen Raume mit Perforation in das untere Ende des Ileum. Über 2 Liter Eiter und Luft haltende Höhle zwischen dem bis zur 3. Rippe nach oben gedrängten Zwerchfell und der nach hinten und unten gedrängten Leber. Nach vorn und unten war die Höhle vom Colon abgeschlossen. Keine Verwachsungen mit dem Duodenum. In diesem dicht am Pylorus eine strahlige Narbe. Keine Leberabscesse. Ödem beider Oberlappen. Abscedirende Pneumonie beider Unterlappen. Frische rechtsseitige, seröse Pleuritis. Herz schlaff. Kein Milztumor. Stauungsnieren.

12. Pusinelli.

Ein 33jähriger Arbeiter stürzte von einer Leiter rücklings herab, und zwar von einer Höhe von ungefähr $1^1/_2$ *m*, hiebei überstürzte er sich derart, dass er auf den platten Bauch zu liegen kam. Er war etwas betäubt, konnte aber trotz der

Schmerzen, welche sich bald nach dem Sturz einstellten, noch zwei Tage seinem Berufe nachgehen. Nach dieser Zeit musste der Kranke das Bett hüten und es stellten sich jetzt und eine weitere Woche hindurch nach jeder Nahrungsaufnahme heftige Schmerzen mit Erbrechen gallig gefärbter Massen, mit Speiseresten untermischt, ein. Kein Blut war darin enthalten. Dagegen fiel dem Kranken eine auffallend schwarze Farbe des Stuhls auf. Nach weiteren einigen Tagen, während welcher Schmerzen am Rippenbogen besonders in den Vordergrund traten, bemerkte der Kranke eine Auftreibung der rechten Oberbauchgegend. Die Nahrungsaufnahme wurde immer schwieriger, da nach einer jeden solchen ein quälendes Erbrechen aufzutreten pflegte, wobei grosse Mengen von Luft aus dem Munde zu entweichen pflegten.

Status præs.: Der Mann ist abgemagert, von gelblicher Hautfarbe. Puls 108, Temperatur 38·4°, R. 86 in der Minute. Die rechte Seite steht bei der Respiration fast vollkommen still und zeigt nach unten eine stets zunehmende Hervorwölbung. Physikalische Verhältnisse links normal. Rechts, von der Spitze an, voller Lungenschall. Von der 3. Rippe an beginnt mit scharfer Grenze ein auffallend dumpfer tympanitischer Percussionsschall, welcher, den Rippenrand überschreitend, bis 2 *cm* unter das Nabelniveau reicht. Am dritten Rippenknorpel überschreitet der Schall die Mittellinie und reicht bis zum linken Sternalrande. Herz wenig verschoben. Auf dem Rücken oben wieder normaler Lungenschall, von der 6. Rippe aber tympanitischer Schall mit nur undeutlich bestimmbarer Grenze. Athmungsgeräusche links über der ganzen Lunge normal, rechts vesiculär in der Spitze, weiter unten ein leise hauchendes Athmen mit metallischen Geräuschen, deutlichem Stäbchenphänomen, geringer Succussio Hippocratis beim Schütteln, aufgehobenem Stimmfremitus. Übergang des vesiculären Athmens in das amphorische Hauchen plötzlich. Ein Herabrücken der Grenze des vesiculären Schalles ist nicht wahrzunehmen. Unterhalb des rechten Hypochondriums beginnt eine querverlaufende, nach links sich bis zur Mamillarlinie zuspitzende Hervorwölbung. Die Palpation weich elastisch, aber sehr schmerzhaft. Dicht unter dem Nabel, an der unteren Grenze jener Hervortreibung tastet man die Leber als einen queren Wulst. Dieselbe springt mit scharfem Rande hervor und verliert sich nach oben in die Tiefe. Durch Eingiessung in den Magen ändert sich nichts an dem Befunde. Am dritten Tage nach der Aufnahme ist bei Druck auf den linken Theil des Tumors ein lautes Gurren zu hören. Das Geräusch ist dasselbe, als ob Luft von einem hohlen Raume in den anderen durch eine enge Communication durchströmte. Eine Verkleinerung der Anschwellung oder ein Entweichen von Luft durch die Speiseröhre ist nicht zu bemerken. Am 5. Tage Erbrechen von graubraunen Massen, welche keine Lungenelemente enthalten. Am 10. Tage des Hospitalaufenthaltes trat der Tod ein.

Section: Rechte Pleurahöhle: Das Zwerchfell ist nach oben bis zur Höhe der dritten Rippe emporgedrängt und mit der Pleura parietalis und mit jener der Lungenbasis verklebt. Im hinteren unteren Theil des rechten Oberlappens, sowie in der linken Lunge im Unterlappen ein Verdichtungsherd. Nach der Eröffnung der Bauchhöhle findet sich zwischen Leberkapsel und Zwerchfell ein sehr umfänglicher, durch die Empordrängung des Zwerchfells vorn bis zur zweiten, seitlich bis zur vierten Rippe reichender, nach links bis zum linken Sternalrande sich erstreckender Sack, welcher mit Luft gefüllt ist, dessen Innenwand also die abdominale Fläche des Zwerchfells, dann die Leberkapsel, welche am Leberrande mit dem Zwerchfell verwachsen ist, und das Lig. susp. bilden. Sie ist mit gelblichgrünen Massen und dann mit lockeren Massen, die wie Mageninhalt aussehen, belegt. Am unteren inneren Rande des Sackes, 2 *cm* nach aussen vom Lig. susp., nach oben genau dem unteren Rande des rechten Leberlappens entsprechend und nach aussen dicht an die Gallenblase heranreichend, findet sich eine 5 *cm* lange, bis 1 *cm* breite, von platten.

aber infiltrirten Rändern begrenzte Spalte. Dieselbe führt von unten her in einen apfelgrossen Hohlraum, welcher nach vorn von der missfarbigen, mit galligen Massen bedeckten Kapsel, der hinteren Fläche des rechten Leberlappens begrenzt ist, nach vorn aber durch eine 6 *cm* breite, 2—4 *cm* lange Öffnung mit dem Duodenum, knapp unter dem Pylorus communicirt. Diese Öffnung hat deutlich geschwollene, nicht narbige, rundliche, platte, theilweise unterminirte Ränder, welche nach dem Magen hin die Submucosa entblössen. In der Umgebung finden sich Adhäsionen zwischen Duodenum und unterer Leberfläche, welche sich mit nicht zu grosser Kraft trennen lassen.

13. Falkenhain, Charité-Annalen 1889, citirt nach Ramadan und dieser angeblich nach Schurlen, wo aber dieser Fall nicht ausführlich mitgetheilt erscheint. Ursprünglich in Naunin, Mittheilungen aus der medicinischen Klinik in Königsberg, pag. 211, 1888.

Ein 28jähriger Beamter tritt am 18. Mai 1885 in die Klinik ein. Zeichen einer schweren Erkrankung, subcutane multiple Ekchymosen. T. 39·2, P. 130, R. 40. Cyanose. Schmerzen in der Nierenregion und in der linken Hälfte der Brust, besonders bei Schlingbewegungen und tiefen Athemzügen. Kein Ödem. Thorax unten links ausgedehnt und stillstehend. Rechts alles normal. Von dem unteren Scapularwinkel nach abwärts eine Dämpfung, welche sich nach vorn verlängert, im Traube'schen Raume Dämpfung. Die oberen Grenzen befinden sich ungefähr im 4. Intercostalraum. Fremitus vorhanden. Athemgeräusche etwas lauter. Herz ein wenig nach rechts verlagert. Die Leber ragt etwas unter dem Rippenrand hervor und ist bei Druck empfindlich. Leichte Schmerzen im linken Hypochondrium. Der Kranke war Trinker und hatte am Morgen Erbrechen. Zwei Tage vor dem Eintritt hatte er einen Schüttelfrost und Fieber. Eine Punction im 9. Intercostalraum ergibt ein stinkendes eitriges Fluidum. Man lässt ungefähr 800 *g* von demselben ausfliessen. Der Strom wurde bei der Exspiration stärker, bei Inspiration schwächer. Der Kranke verspürte eine Erleichterung. Am 19. Mai eine neue Punction. Hierauf Resection der 8. Rippe. Man eröffnete die Pleura, welche gar kein Exsudat enthielt. Dieselbe wird mittelst eines Tampons so sorgfältig als möglich tamponirt. Resection der 9. Rippe, man incidirt das Diaphragma, welches in der Wunde erscheint, und eröffnet hiemit den subdiaphragmatischen Abscess. Drainage, Verband. Der Kranke vertrug die Operation sehr gut, kein Collaps. Gegen Abend starb der Kranke.

Section: 1 *cm* hinter der Valvula pylorica sass ein Duodenalgeschwür, welches perforirt war und mit der Höhle communicirte, welche hinter dem Magen lag. Hiedurch war ein fötider Abscess entstanden, welcher Verwachsungen eingegangen war mit der Leber, dem Magen, der Milz und dem Colon transversum. Im Bauche eine kleine Quantität von sanguinolenter Flüssigkeit, welche zwischen den Dünndarmschlingen enthalten war. Dieselben selbst wenig alterirt. Im Douglas ungefähr 100 *g* Flüssigkeit. Die linke Pleura ist von einer dünnen Schichte eines eitrig-fibrinösen Exsudates bedeckt. Zwischen dem Pericard und der inneren Lungenfläche findet sich eine kleine, begrenzte, seropurulente Ansammlung intrapleural. Die linke Lunge war durch Druck atelektatisch geworden.

Subphrenische Abscesse nach Perforationen des Darmes.

Wenn wir a priori die Bedingungen feststellen sollten, unter denen nach Perforationen des Darmes — vom Pylorus bis zum Sphincter ani gerechnet — subphrenische Abscesse entstehen dürften, so müssten wir folgendermaßen argumentiren: Eine Entstehung derselben unter der

erwähnten Bedingung ist nicht auf dieselbe Weise möglich, wie jene, die wir nach Affectionen solcher Organe beobachten, welche dem Zwerchfell direct anliegen. Fast kein Theil des Darmes liegt eben dem Diaphragma unmittelbar an. Solche Abscesse dürften aber wohl nach Perforationen solcher Darmabschnitte erfolgen, von denen aus dem eventuell austretenden Darminhalte der Weg zum Zwerchfell freisteht. Falls um die Perforationsstelle erst ein Abscess entsteht, so müsste statt dem frischen Darminhalt dem durch denselben verursachten Eiter die Bahn gegen das Diaphragma anatomisch gewissermaßen vorgezeichnet sein. Diese Voraussetzung im Auge behaltend, würde gewiss jedermann in erster Reihe an die Abschnitte des Darmes denken, welche, wenn sie auch dem Zwerchfell nicht direct anliegen, doch insofern mit demselben in Beziehung stehen, als die lockere Bindegewebsschichte, in welche sie eingebettet sind, sich auch bis hinauf ans Zwerchfell erstreckt. Man müsste sich der Schilderung eines Experimentes von Sänger erinnern, welches er nach dem Beispiele von König angestellt hat: Treibt man nämlich eine Injectionsflüssigkeit, z. B. Berlinerblaulösung, in das retrocöcale Gewebe ein, so sieht man nur wenig davon ums Cöcum herum und eine Strecke entlang der Linea innominata pelvis bis zum Leistencanal vordringen. Dann steigt sie aufwärts hinter das Colon ascendens in die Höhe, wo sie ober der rechten Niere einen grösseren See bildet, endlich steigt sie in einer geringeren Quantität an der Pars horizontalis inf. duodeni vorbei bis zum stumpfen Leberrand ans Zwerchfell. Die Injectionsflüssigkeit dringt nur wenig in das Mesocolon transversum, gar nicht in das Mesenterium des Dünndarms. Aus diesem Experiment würde für unsere Frage folgen, dass am leichtesten eine Perforation des Darmes dann zum subphrenischen Abscess führen wird, wenn sie am Cöcum, am Colon asc. und am Duodenum vorgefallen ist. Weiter ergibt sich daraus, dass die Perforationen des Dünndarms und des Colon transversum nur bedingungsweise zu subphrenischen Abscessen Veranlassung geben werden. Wenn wir damit nun die Sectionsergebnisse in den von uns gesammelten Fällen vergleichen, so sehen wir eine erfreuliche Übereinstimmung zwischen der theoretischen Annahme und der Wirklichkeit. Unter unseren 13 Fällen finden sich thatsächlich 8 Perforationen des Duodenums und 4 Perforationen des Colon und nur 1 Perforation des Ileums; und sogar diese letztere ist am Ende des Ileum, also wieder in der Nähe des Cöcums, geschehen. Wie in dem Capitel von den subdiaphragmatischen Abscessen nach pericöcalen Eiterungen angeführt wird, lag auch dort in einer bedeutenden Anzahl der Fälle der Entwicklung des subphrenischen Abscesses eine Perforation entweder des Cöcums oder des Processus vermiformis zugrunde.

Auf eine zweite Thatsache möchten wir sodann gleich eingangs hinweisen. Wenn wir die Ätiologie der Darmperforationen in unseren 13 Fällen durchmustern, so fällt uns auf, dass ausser in einem Falle,

in dem das Duodenum durch einen Fremdkörper perforirt worden war, in allen anderen ulcerative Processe und nie traumatische Continuitätstrennungen Ursache der Durchlöcherung waren, mit anderen Worten: Es ist uns fast kein einziger Fall von subphrenischem Abscess zur Kenntnis gekommen, wo ein Trauma des Darmes allein Ursache des subphrenischen Abscesses gewesen wäre. Vor allem haben wir hier die Zerreissungen des Darmes im Auge. Suchen wir uns diese auffällige Thatsache zu erklären. Es ist klar, dass es sich in dieser Richtung weniger um Wunden, als um Rupturen, und zwar subcutane des Darmes handeln werde. Da diese Art der Verletzungen meist tödtlich verläuft, so dürften uns darüber weniger die Chirurgen, als die pathologischen Anatomen und unter diesen am meisten die gerichtlichen Auskunft geben. Prof. von Hofmann[1]) äussert sich über diesen Gegenstand (pag. 466) wie folgt: „Verhältnismässig am häufigsten sind Rupturen des Duodenums und des Anfangsstückes des Jejunums, und wir haben schon wiederholt eine vollständige Abreissung des letzteren vom ersteren, einmal sogar combinirt mit einem Querriss des Duodenums, gefunden. Die Fixirung dieser Darmschlingen einerseits und die harte Unterlage der Wirbelsäule andererseits spielen dabei offenbar eine wesentliche Rolle."

Wenn wir nun untersuchen, wo die Geschwüre des Duodenums sassen, nach welchen subphrenische Abscesse sich entwickelt haben, so sehen wir, dass als Sitz derselben durchgehends der unmittelbar an den Pylorus anstossende Theil desselben angegeben wird. Als weiteste Entfernung werden 3 *cm* vom Pylorus gemeldet. Sollte es vielleicht gerade der Umstand sein, dass die Geschwüre, die am Anfang des Duodenums sassen, zu subphrenischen Abscessen Veranlassung gaben, während die am Ende oder Übergang des Duodenums ins Jejunum — und in der ersten Hälfte des letzteren — mit Vorliebe sich ereignenden Rupturen weniger oder vielleicht gar nicht dazu neigen? Wir müssten uns vorstellen, dass Affectionen des Anfangsstückes des Duodenums, wenn sie nicht allzu rasch verlaufende septische Processe bedingen, zu subphrenischen Abscessen disponiren, wohingegen die Verletzungen des unteren horizontalen Stückes wahrscheinlich eher zu Senkungen nach abwärts neigen. Für diese Auffassung würden erstens unsere gesammelten Fälle sprechen, andererseits auch die folgenden zwei Beobachtungen: In einem Falle von incompleter Ruptur des Duodenums — von Rivington — sass die Rissstelle $5^1/_2$ engl. Zoll vom Pylorus. Der Mann hatte mit dem Abscess 9 Monate gelebt. In einer anderen Beobachtung — von George Pollock — erlitt ein junger Mann eine Duodenalruptur und starb nach 12 Tagen. Man fand den hinter dem Peritoneum gelegenen Theil des Duodenums lacerirt. Ein Abscess hatte seinen Weg vor der rechten Niere bis in die Fossa iliaca genommen.

[1]) Handbuch der gerichtlichen Medicin. Wien, Schwarzenberg.

Man könnte also das Resultat dieser Erwägungen dahin zusammenfassen, dass subphrenische Abscesse nach Traumen des Duodenums deswegen kaum beobachtet worden sind, weil Traumen des Anfangsstückes desselben offenbar nur Ausnahmen sind.

Ob auch der Umstand hiebei eine Rolle spielt, dass die Traumen des Duodenums wahrscheinlich meist ausgiebige Lacerationen, ja Querrisse sind, also meist unmittelbar tödtliche Verletzungen, könnte man nur nach Durchsicht der hergehörigen Fälle entscheiden.

Da sich die Fälle dieser Kategorie hauptsächlich in drei Gruppen theilen, nämlich in Perforationen des Duodenums, des Ileums und des Colons, so werden auch die anamnestischen Angaben je nach der Zugehörigkeit zu einer oder zur anderen Kategorie wesentlich differiren. Greifen wir die ätiologisch etwas vereinzelten Fälle zuerst heraus, um dieselben kurz zu absolviren.

Entsprechend dem Umstande, dass sich die Überzahl der Typhusfälle im Dünndarm localisirt, kann man auch im voraus es als unwahrscheinlich bezeichnen, dass Typhuserkrankungen durch Geschwürsperforation häufig subphrenische Abscesse im Gefolge haben werden, wobei wir uns abermals auf die Injectionsexperimente Sänger's berufen. Genau der Disposition der Schichten folgend, würden nur die Geschwüre des Dünndarms, welche in der unmittelbaren Nachbarschaft des Mesocöcums sich localisiren und perforiren, die Möglichkeit in sich schliessen, einen subphrenischen Abscess zu erzeugen. So lagen auch die Verhältnisse im Falle 6, in welchem die Perforation im Grunde eines Typhusgeschwüres am Ende des Ileums lag. Seit vierzehn Tagen bestand bereits in diesem Falle die Typhuserkrankung, die Temperatur war auch bereits abgefallen, als unter einem Fieberanstieg auf 41·2° Zeichen einer Perforationsperitonitis sich entwickelten, welche auch am selben Tage noch den Patienten dahinraffte.

Bemerken wir an dieser Stelle, dass wir in der Kategorie der subphrenischen Abscesse nach Gallenblasenprocessen die Gelegenheit haben werden, zweier subphrenischer Abscesse Erwähnung zu thun, welche allerdings nicht nach Perforationen des Darmes, sondern der Gallenblase aber ebenfalls im Gefolge von Typhus abd. sich gebildet hatten.

An zweiter Stelle hätten wir uns mit den Perforationen des Duodenums als Ursachen der subphrenischen Abscesse zu beschäftigen, deren wir acht Fälle zählen. Doch auch aus diesen müssen wir einen ausscheiden, als mit den anderen ungleichartig, da in diesem (dem fünften Falle) die Perforation, abweichend von dem Befunde bei den anderen Geschwüren, nicht in einem Ulcus, sondern durch einen Fremdkörper bedingt war. Ein Geistesgestörter hatte eine geradegebogene Haarnadel geschluckt und diese war vom Duodenum in die umliegenden Schichten perforirt. Diese Deutung ist nicht absolut sicher, jedoch als sehr

wahrscheinlich aus dem pathologisch-anatomischen Befunde zu entnehmen, welcher eine an die Leber innig adhärente Ausstülpung des Duodenums enthüllte. Seit der Perforation mögen bis zum Tode viele Wochen vergangen sein, da die Anlöthungsstelle in gar keinem Zusammenhange mit dem Abscesse stand. Die inficirte Nadel hatte die ihr anhaftenden Stoffe schon längst weiter getragen. Der Ursprung des subphrenischen Abscesses wird mit einiger Wahrscheinlichkeit auch durch die Eigenschaften des Abscessinhaltes documentirt. Derselbe enthielt nämlich einen halben Liter stinkenden Eiters.

Gedenken wir anschliessend an diesen jenes eigentlich auch hergehörigen Falles, in welchem das Cöcum von einer Fischgräte perforirt war (Fall 2 der subphrenischen Abscesse nach pericöcalen Eiterungen). Auch in diesem Falle war der Inhalt ein mit fötid riechenden Gasen untermischter Eiter, welcher auch schon das Diaphragma, aber noch nicht die Pleura parietalis perforirt hatte. Leider stammen diese beiden Fälle aus einer früheren Zeit, wo die bacteriologische Forschung noch nicht betrieben wurde, sonst hätten wir in diesen beiden Fällen die Angaben über den etwaigen Gehalt des Eiters an aus dem Darme stammenden Mikroorganismen verlangen können, um unsere Annahmen noch weiter stützen zu können.

Es folgen nun sieben Fälle von Duodenalgeschwüren, deren Lage im Vorigen bereits des näheren erwähnt wurde. In Übereinstimmung mit der Qualität der Geschwüre, finden wir in der Anamnese längerdauernde Verdauungsbeschwerden, deren Art und Weise uns von den Krankheitsverläufen bei Ulcus pepticum duodeni hinlänglich vertraut sind. Fast in allen unseren Fällen gesellen sich zu den chronischen Beschwerden in einem bestimmten Momente neue Symptome, welche offenbar auf die erfolgte Perforation bezogen werden müssen. Es sind dies plötzliche Schmerzen im rechten Hypochondrium, welche in einzelnen Fällen so heftig angegeben werden, dass sie den Kranken zu Boden warfen und eine Synkope im nächsten Augenblicke zu erwarten stand. Der Schmerz steigerte sich rasch, und zwar mit jedem Athemzuge, wodurch eine hochgradige Athemnoth erzeugt wurde. Hiezu gesellten sich in rascher Aufeinanderfolge Üblichkeiten und Erbrechen von gewöhnlich kurz vorher genossenen Nahrungsbestandtheilen, manchmal mit etwas Blut oder Galle gemengt. Der Allgemeinzustand zeugt von einer tiefen Erkrankung, Blässe des Gesichts, Kühle der Extremitäten, face grippée der Franzosen, Unmöglichkeit eine Lage zu finden, welche halbwegs erträglich wäre, bei einiger Dauer Obstipation. Bei allem dem gewöhnlich nichts Abnormes am Respirationstractus zu constatiren, was uns die hochgradige Dyspnoë erklären könnte. Unter Nachlass der Erscheinungen, welche allerdings durch einige Exacerbationen unterbrochen und gesteigert werden können, kommt es allmählich zur Entwicklung der anfangs natürlich fehlenden objectiven Symptome eines

subphrenischen Abscesses, zu welchem sich später unter abermaliger plötzlicher Verschlimmerung Zeichen einer beginnenden und gewöhnlich rasch fortschreitenden Affection der Respirationsorgane hinzugesellen, verschieden, je nachdem der Abscess in die Lunge oder in die Pleura perforirt ist. Als solche dürfen selbstverständlich nicht die Symptome des lufthaltigen Abscesses selbst gedeutet werden, wie es in manchen Fällen geschehen ist und wo erst die Section hierüber eine Aufklärung gab. Da die Entwicklung eines subphrenischen Abscesses einige Zeit für sich in Anspruch nimmt, so vergieng vom Momente der Perforation bis zum — in allen von uns gesammelten Fällen ausnahmslos eingetretenen — Exitus letalis ein längerer Zeitraum. Dieser Zeitraum ist wechselnd, und zwar dauerte er im Falle 5 nur 4 Tage, im Falle 2 7 Tage, im Falle 1 21 Tage, im Falle 2 23 Tage, im Falle 12 10 Tage, endlich im Falle 3 8 Wochen. Rechnen wir auch die Fremdkörperperforation hinzu, so dauerte die Zeit von Eintritt des Fiebers bis zum Exitus 5 Monate und 10 Tage. Sonach würde es scheinen, dass dieser Zeitraum einer ziemlich bedeutenden Schwankung unterliege. Dem ist aber nicht so. Vielmehr scheinen wenige Wochen, 3 bis 4, das äusserste für den Verlauf eines nicht chirurgisch behandelten Falles zu sein.

Die zwei Fälle, welche wir soeben erwähnten und welche mehr als die angegebene Zeit bis zum tödtlichen Ausgange brauchten, sind radical behandelt worden und würden höchstwahrscheinlich, trotzdem sie in der allerersten Periode der antiseptischen Wundbehandlung vorkamen, auch zu einem gedeihlichen Ende geführt worden sein, wenn in beiden Fällen nicht noch weitere Eiterherde vorhanden gewesen wären. Im Falle 3 war die operirte Höhle fast ausgeheilt. Daneben bestand eine Eiterhöhle zwischen Duodenum und Colon in den Mesenterialfalten, ein dritter Herd lag neben der Gallenblase, wo vom rechten Leberlappen Eiter hervorquoll. So auch im Falle 4: In diesem Falle wurden zwar beide bestehenden Eiterhöhlen eröffnet, aber erstens wurde aus einer derselben die eigentliche veranlassende Ursache, nämlich die Nadel von 10 *cm* Länge, nicht entfernt, und zweitens geschah es, dass bei Punction der vermeintlich in der Pleura liegenden Höhle der Troikar die unverlöthete Pleura durchquerte. Hiedurch strömte Luft in dieselbe ein und, wie der Sectionsbericht lehrt, wurde durch denselben Umstand ein Überfliessen des Eiters aus dem Abscess in die Pleura veranlasst, denn nach dem Tode wurde der Unterlappen der Lunge mit der Brustwand und dem Zwerchfell mittelst eines eitrigen Fibringerinsels verwachsen gefunden. Der übelriechende Eiter mag auch von einer besonderen Infectiosität gewesen sein. Wir begegnen daher auch hier der Thatsache, dass die radicale chirurgische Therapie nur unter der Voraussetzung einen Erfolg zu erwarten hat, wenn sie wirklich radical sein kann, d. h. wenn sie alle vorhandenen Eiterherde eröffnen und entleeren kann. Es liegt, wie wir glauben, darin eine Mahnung, mit der chirurgischen

Therapie nicht zu säumen, selbe so radical als möglich zu gestalten, hiebei aber auch alle technischen Vorsichtsmaßregeln zu beobachten, welche uns von unserer Kunst an die Hand gegeben werden.

Den bereits erörterten zwei Gruppen schliesst sich eine dritte, wiewohl auch nur vier Fälle umfassende Gruppe an, in welcher die Darmperforation stets das Colon betraf. Doch auch diese vier Fälle sind durchaus nicht gleichartig, sondern abermals in zwei Unterabtheilungen zu scheiden. Die eine Abtheilung umfasst den Fall 7 und 8, bei welchen die Ursache der Perforation nicht ganz sicher steht, und die andere umfasst den Fall 9 und 10, in denen die gleiche Grundursache, nämlich dysenterische Ulceration des Dickdarms, vorlag. Bei den beiden letzteren Fällen ist anamnestisch der Aufenthalt in den Tropen und eine dysenterische Erkrankung daselbst constatirt. Auch der Sectionsbericht erwähnt in beiden Fällen zahlreiche Ulcerationen alten Datums, deren eine eben die Wände des Colons perforirt hat.

Einmal lag die Perforation höchstwahrscheinlich im Colon transversum, welches zu Bildung der Abscessbegrenzungen herangezogen war und mit welchem der Abscess auch communicirte. Im anderen Falle lag die Perforation der Valvula Bauhini gegenüber und auch da communicirte der unterste Abschnitt des Abscesses mit dem Darme. Wenn wir die beiden Fälle genau durchstudiren, so kommen wir zu der Ansicht, dass es auch ohne Darmperforation zur Bildung von subphrenischen Abscessen gekommen wäre. Im Falle 9 waren nämlich an der convexen Leberoberfläche zwei Vertiefungen vorhanden, in deren einer ein Ast der Art. hep. endet, welche ein vereitertes Gerinsel enthält. Ebenso finden wir im Falle 10 ausser dem Abscess zwischen Diaphragma und Leber einen oberflächlichen Abscess nebst einem kleineren und sonst vielen miliaren in der Leber verzeichnet, weiter in den Portalästen Eiter. Wäre es also nicht zu einer Darmperforation gekommen, so hätten wir diese beiden Fälle in jenem Capitel wiedergefunden, welches wir der Besprechung der subphrenischen Abscesse nach Dysenterie der Tropen ohne Perforation des Darmes gewidmet haben.

Schwierig ist die Deutung des Falles 8, weil der Sectionsbericht in mancher Richtung zu wünschen übrig lässt. Der 6jährige Knabe erkrankt 6 Tage vor Eintritt ins Spital. Sein Aussehen ist typhös, einige Flecke von linsenförmiger Gestalt. Nach 14 Tagen Verdoppelung des Fiebers mit Schmerzen im Hypochondrium. Die subdiaphragmatische Höhle communicirt durch eine Fistelöffnung mit kleinen Abscessen im rechten Leberlappen, während sie andererseits wieder mit dem Colon transversum mittelst eines schmalen Ganges in Verbindung steht. Auch im Falle 7 ist eine selbst allgemeine Classificirung des Krankheitsprocesses unmöglich. Der Kranke litt seit 15 Jahren an Schmerzen in der Lebergegend im Herbst, dann December 1866, sodann Februar 1867 an Diarrhöe, das Cöcum war sehr schmerzhaft. Bei der Section fand man

eigentlich weder das Cöcum, noch die Leber irgendwie erheblich erkrankt. Denn die Abscesshöhle hatte weder mit der Leber was zu thun, da sie sich ganz ausserhalb des Peritoneums subdiaphragmatisch befand, und nur in dem Umfange, als das Peritoneum von der Bauchwand abgedrängt erschien, war es an die Leber angewachsen und diese missfärbig. Auch das Cöcum erschien nicht direct betheiligt, wenn es auch an die vordere Bauchwand angeheftet war, denn die Darmperforation war in der Flex. coli hep. 15 *cm* vom Blinddarm entfernt. Wie im allgemeinen Theile bereits angeführt wurde, gehört dieser Fall zu denen, wo der Abscess extraperitoneal gelagert war und zwischen den Lenden- und Rippenursprüngen des Zwerchfells eine Communicationsöffnung mit der Brusthöhle besass. Denn auf der rechten Seite der rechten Lunge, zwischen ihr und der Costalwand war ein Abscess und in seiner Wand ein Einriss der Pleura vorhanden, durch welchen die eben erwähnte Höhle mit der Brusthöhle in Verbindung stand, daselbst auch eine Ansammlung von circa ein Liter eitriger Flüssigkeit verursachend.

Die Prognose unserer vier Fälle von Darmperforation in der Colonstrecke ist um nichts besser als die der Duodenalperforationen. Und zwar starben alle vier Fälle, gleichgiltig, ob eine chirurgische Therapie eingeleitet worden war oder nicht. Fall 7 und 8 gieng zugrunde, ohne dass ein Versuch, den Eiter zu entleeren, gemacht worden wäre. Fall 8 war nahe daran spontan auszuheilen, insofern, als sieben Tage vor dem letalen Ende eine Verkleinerung der Schwellung eintrat, welche auf eine Entleerung des Abscesses in das ohnehin mit demselben in Verbindung stehende Colon bezogen werden muss. Auch im Falle 8 waren — ohne Dysenterie — Leberabscesse vorhanden. Im Falle 7 complicirte eine eitrige Pleuritis nach Perforation den Verlauf. In den Fällen 9 und 10 wurde eine ziemlich ausreichende Therapie mittelst Incision in Anwendung gebracht. Im Falle 9 wird nichts von vorhergehenden Punctionen gemeldet, sondern es wurde offenbar auf Grund des Auscultations- und Percussionsbefundes der Eingriff unternommen und ein bräunlicher Eiter entleert. 6 Tage später starb das Individuum. Im Falle 10 hatte man drei resultatlose Punctionen vorausgeschickt, welche später und da mit besserem Erfolge wiederholt wurden, so dass man 2 Tage später zum Einschnitt in den Abscess schritt. Doch auch da gieng der Kranke 5 Tage darauf zugrunde. Bei den Punctionen wurden ein Liter, bei dem Einschnitt zwei Liter eines übelriechenden Eiters entleert. Dass der schliessliche Verlauf beider Fälle ein ungünstiger war, ist nicht zu verwundern, da die Veränderungen der Organe schon zu weit vorgeschritten waren, als dass eine Entleerung des Eiters den Kranken schon von allen Gefahren hätte bewahren können. In beiden Fällen bestand eine ausgedehnte ulcerative Enteritis im Dickdarm, in beiden Fällen bestand bereits eine ausgebreitete Pylephlebitis suppurativa, welche in einem der Fälle schon einen grossen oberflächlichen, einen kleineren

mandarinengrossen und viele miliare Abscesse im Leberparenchym verursacht hatte. Immerhin fordern uns diese zwei Fälle auf, mit der Prognose bei den Fällen dieser Kategorie recht vorsichtig zu sein.

Wiewohl in unseren Fällen die Darmperforationen an verschiedenen Stellen des Tractus intestinalis erfolgt sind, so finden wir den subphrenischen Abscess, bis auf eine Ausnahme (F. 13), stets auf der rechten Seite. Dies lässt sich wohl zum Theile leicht erklären, theils ist es offenbar nur Spiel des Zufalls. Dass nach Perforationen des Duodenums der eventuell zur Entwicklung kommende Abscess meist rechts lagern wird, kann uns umso weniger Wunder nehmen, als wir ja gesehen haben, dass die subphrenischen Abscesse, die nach Magenaffectionen sich bilden, dann rechts gelegen sind, wenn der Pylorustheil des Magens erkrankt war. Folgerichtig werden wir also bei Ergriffensein des Pylorusantheiles des Duodenums umsomehr eine Rechtslagerung des Abscesses erwarten, da dieser Theil noch weiter über die Mittellinie nach rechts gerückt erscheint. Wie erwähnt, unterbricht auch hier ein Fall die aufgestellte Regel; ob hier durch abnorme Fixation das Duodenum nach links verzogen war, lässt sich schwer entscheiden.

Weiter ist wohl die Rechtslage der Abscesse in den übrigen Fällen nur ein Zufall zu nennen, da nicht einzusehen ist, warum einerseits gerade nur die am Ende des Dünndarmes gelegenen Typhusgeschwüre perforiren sollten, andererseits auch ein vernünftiger Grund nicht aufzufinden ist, warum Perforationen des Colon nur im Colon ascendens, der Flex. hep. und dem rechten Antheil des Colon transversum entstehen dürften, und nicht ebenso leicht in der anderen Hälfte des Colon. Handelt es sich ja in der Hälfte der Fälle um Dysenterie der Tropen, welche bekanntlich das ganze Colon ziemlich gleichmässig zu befallen pflegt. Hätten wir die pericöcalen Processe nicht ausgeschieden und auf einer anderen Stelle abgehandelt, so würde sich eher eine Regel in dem rechtsseitigen Vorkommen der Abscesse ableiten lassen. Doch in den zwei Fällen, in denen Dysenterie keine Rolle spielte, handelte es sich nicht etwa um ähnliche pericöcale Vorgänge, sondern in dem einen Falle entsprach die Perforation der Flexura hepatica coli und im anderen dem Colon transversum. Welchen Ursprunges diese beiden Geschwürsperforationen waren, ist weder dem Sectionsberichte, noch der Krankengeschichte mit Bestimmtheit zu entnehmen.

Dem Gesagten entsprechend, theilen die nach den meisten Darmperforationen auftretenden Abscesse die Eigenschaft, rechts gelagert zu sein, mit denen nach pericöcalen Processen und nach Gallenblasenkrankheiten sich bildenden subphrenischen Eiteransammlungen.

Bei der meist erwähnten offenen Communication des Abscesses mit dem Darme würde man einen Gasgehalt derselben sehr natürlich finden. Ebenso würde man einen üblen, ja föcaloiden Geruch des Abscessinhaltes für natürlich halten. Eine Ausnahme würde man nur für

den Fall 5 zugeben, da in dieser Beobachtung keine offene Communication mit dem Darme mehr nachweisbar war, allerdings eine solche für frühere Zeiten mit grosser Wahrscheinlichkeit angenommen werden muss. Aber gerade in diesem Falle war der mittelst einer Incision entleerte Eiter übelriechend, ein Zeichen seiner Provenienz! Im Ganzen finden wir aber den Gasgehalt der Abscesse nur unter 13 in 8 erwähnt.

Unter diesen Fällen finden sich einige für die Geschichte der subphrenischen Abscesse bedeutsame Beobachtungen. So ist, wie bereits in der historischen Übersicht angeführt wurde, der Fall 9 überhaupt einer der ersten gewesen, in dem die Möglichkeit der Verwechslung mit einem wahren Pneumothorax betont wurde. Er wurde vollständig vergessen, da seine Beobachtung bereits in das Jahr 1845 fällt. Ähnlich ergieng es dem Falle 1, welcher 1862 beobachtet, nicht zwar den französischen, aber dafür den deutschen Forschern unbekannt blieb.

Wenn wir den Complicationen der subphrenischen Abscesse unsere Aufmerksamkeit schenken wollen, so haben wir an erster Stelle die Affectionen der Brustorgane zu erörtern: In sechs Fällen kamen solche überhaupt nicht vor (Fall 5, 6, 7, 8, 11 und 12). Der geringste Grad einer Complication bestand einerseits in Anwachsung des Unterlappens der Lunge, nach dem Vorhergehenden also stets der rechten, ans Diaphragma. Andererseits konnte der Sectionsbericht nur in einem Falle eine geringgradige Complication seitens der Pleura constatiren, nämlich eine Ansammlung von seröser Flüssigkeit in der Pleura. Ersteres geschah im Falle 1, 2, 3, 4 und 10. Letzere Complication wurde im Falle 3 beobachtet. Im Falle 3 war auch beides vorhanden. Doch in den seltensten Fällen blieb es bei der einfachen Verwachsung, sondern es werden ausserdem auch anderweitige Veränderungen gemeldet. So verbanden sich im Fall 1 und 4 damit bereits kleine Ansammlungen von Eiter in den Pseudomembranen, mittelst welcher die Lunge mit dem Zwerchfell verwachsen war. Zu einem grösseren eitrigen Erguss kam es im Falle 7, in welchem in der Pleura 1 Liter dünner eitriger Flüssigkeit angesammelt war, und Fall 13, in welchem die Pleura mit Eiter dünn belegt war. In einem einzigen Falle kam es zu einer Perforation des Diaphragmas; in diesem Falle war aber durchaus keine eitrige Infiltration des Unterlappens der Lunge eingetreten, daher auch keine Anbahnung einer spontanen Ausheilung auf dem Wege der Perforation in die Bronchien gemeldet werden kann. (Fall 7.)

Zweimal wird über einen Erguss in der Bauchhöhle berichtet. Verklebungen der Darmschlingen kamen natürlich in den meisten Fällen vor.

Bezüglich der pathologischen Anatomie ist von unseren Fällen Folgendes zu melden: In der Überzahl der Fälle kam es auch in den Fällen dieser Kategorie zu einer Ansammlung von Eiter zwischen Leber und Diaphragma, und zwar bildete da ein mehr oder weniger ausge-

dehnter Theil der Leber die Basis des Abscesses, je nach dieser Ausdehnung nach vorn richtete sich auch die vordere Begrenzung des Abscesses, d. h. entweder bildete den Abschluss nach vorn eine Verwachsung des vorderen Leberrandes mit der vorderen Bauchwand, oder es bildeten Verlöthungen zwischen der Leber, dem Colon transversum und dem Netze und der vorderen Bauchwand den Abschluss gegen die freie Peritonealhöhle. In vielen Fällen überschritt auch der Abscess, was seine untere Wand betrifft, nicht die Grenzen der Leber. So geschah es in sieben Fällen: Fall 1, 2, 3, 4, 5, 8, 9. — Nur in zwei Fällen werden als Begrenzungen der Quere nach ausdrücklich natürliche Gebilde gemeldet: Im Falle 1, Leber und Diaphragma, Lig. susp. und Thorax, Lig. coronarium und adhärentes Colon; auch im Falle 2 war das Lig. susp. die linksseitige Grenze des Abscesses. Nicht so deutlich sind die Grenzen in den übrigen Fällen angegeben, möglicherweise kann daran der Umstand die Schuld tragen, dass uns einzelne Krankengeschichten nur im Auszuge zugänglich waren. Ausnahmen von der in den erwähnten sieben Fällen beschriebenen Situation werden in den folgenden Fällen berichtet: Im Falle 5 befand sich die Ansammlung von Eiter zwischen den untereinander verklebten Darmschlingen und dem Diaphragma. In dem Abscessinhalte schwamm die perforirte Schlinge.

Complicirt waren die Verhältnisse in den folgenden zwei Beobachtungen: Im Falle 7 lag die Eiterhöhle hinter dem mit dem Anfange des Dickdarms und der Leber fest verbundenen Bauchfell, nach aussen von der Musculatur der Bauchwand begrenzt. Diese ungefähr 8 *cm* im Durchmesser betragende Höhle stand mittelst einer Öffnung, welche sich genau zwischen den rechten Rippen- und Lendenursprüngen des Zwerchfells befand, mit der Brusthöhle in Verbindung, insofern, als über der erwähnten Muskellücke das Brustfell eingerissen erscheint. In der Brusthöhle etwas über 1 Liter einer übelriechenden Flüssigkeit und ebenso übelriechender Gase. Die Lunge selbst erscheint gar nicht adhärent. Von den gewöhnlichen etwas abweichende Verhältnisse bot weiter der Fall 10: Links vom Lig. susp. waren die Verhältnisse ganz normal. Rechts dagegen steigt, aussen vom rechten Leberrande bis zum Diaphragma, eine Höhle empor, welche aber ebenso nach abwärts steigt, und zwar vor der rechten Niere, nach aussen und rückwärts vom Colon asc. und Cöcum bis nach den obersten Partien der Fossa iliaca. Wiewohl also die Lage dieses Abscesses eine ähnliche ist, wie im Falle 7, so ist sie wieder insofern verschieden, als sie nach aussen vom Peritoneum, und nach innen von Adhärenzen, welche sich zwischen Cöcum, Colon asc., der Leber und dem rechten Rande des grossen Netzes gebildet hatten, begrenzt ist. Diese Höhle communicirte einerseits mit dem Darme, andererseits mit einem Leberabscess. Die Verhältnisse werden hiedurch auffallend ähnlich jenen, welche wir bei subphrenischen Abscessen nach pericöcalen Processen kennen gelernt haben.

Im Falle 13 war ausser dem subphrenischen auch noch ein kleiner Abscess zwischen Lunge und Pericard vorhanden, weiter eine eitrig-fibrinöse Pleuritis, welche Complicationen also offenbar den sonst richtig eingeschlagenen therapeutischen Weg zu keinem günstigen Ziel führen liessen.

III. Gruppe.

Ursprung: Perityphlitisch.

1. Herrlich, Deutsche med. Zeitg. 1886, Nr. 13, und Deutsche med. Wochenschrift 1886, pag. 9 und 10.
2. Cossy, Bullet. de la soc. anat. 1876.
3. Idem. Arch. gén. de méd. 1879. Nov.
4. Duchek, Prager Vierteljahrsschrift. X., 1. 1853.
5. Bruzelius & Key, Virchow-Hirsch Jahresberichte II., 1876, pag. 225.
6. Bernheim, Revue méd. de l'Est 1874, 15 févr.
7. Jaffé, Deutsche med. Wochenschrift 1881. Nr. 16 und 17.
8. Lee und Murphy, On early operation in perityphlitis, case XIII., b. Cameron, Amberg & Co. Chicago 1890.
9. 10. 11. 12. 13. 14. Körte, Über die Chirurgie der Gallenwege und der Leber. Volkmann's Sammlung klin. Vorträge. Neue Folge. Nr. 40.
15. Eisenlohr, Berl. klin. Wochenschrift 1877. Nr. 39, pag. 539.
16. Bamberger, Verhandlungen der phys.-med. Ges. Würzburg. IX. 1858, pag. 123.
17. Idem. Ibidem. Fall 9.
18. Lannelongue, Congrès français de chirurgie in Revue de chirurgie. VIII. 1888, pag. 309.
19. Starcke, Charité-Annalen. 1882, pag. 623.
20. Pätsch, Charité-Annalen. 1882, pag. 300.
21. Audouard, Progrès méd. 1876.
22. Lauenstein, Deutsche med. Wochenschrift 1887. Nr. 29, pag. 654.
23. Grünbaum, Wiener med. Wochenschrift. Nr. 11, 1893.
24. Nowack, Schmidt's Jahrb. Nr. 9 und 10. 1891, F. 10.
25. Körte, s. 9.

1. Herrlich.

Fall 3. Ein 23jähriger Patient machte eine Typhlitis und Paratyphlitis ausser der Anstalt durch, und litt zur Zeit an rechtsseitiger Pleuritis. Zweimalige Punction blieb erfolglos. Eine 3. Punction ober der 6. Rippe förderte stinkenden Eiter nach aussen; man resecirte die 5. Rippe, kam auf das hinaufgedrängte Zwerchfell; bei Incision desselben entleerte sich ca. 1 Liter Eiter; bei Erweiterung der Incision gieng man mit dem Schnitt über die Grenzen der nach abwärts thatsächlich vorhandenen Verwachsungen hinaus und öffnete die Pleura, wobei Pneumothorax entstand. Basalfläche der Lunge angewachsen, genau dem Abscess entsprechend. Zwerchfell reichte bis zum 3. Rippenknorpel, war an Stelle der grössten Ausdehnung macerirt und verdünnt. Im Grunde der mit grossen Eitermembranen austapezirten Wundhöhle lag die convexe Oberfläche der unbeweglichen Leber. Tod nach 24 Stunden an beginnender Peritonitis und Collaps.

Bei der Section fand man einen abgekapselten peritonitischen Herd auf der linken Darmbeinschaufel; der Proc. vermiformis fehlte, an Stelle desselben ein rundes Loch im Cöcum, daneben frische diffuse Peritonitis.

Es handelte sich also höchstwahrscheinlich um Perforationsperitonitis durch Perforation des Cöcums, Entstehen eines subphrenischen Abscesses mit Resorption der Luft.

2. Cossy.

Auf der Abtheilung Chauffard's (Hôpital Necker) beobachtete Cossy folgenden Fall:

Ein junger Mann, bis dahin vom besten Wohlsein und von sehr robustem Aussehen, hat vier Tage zuvor (am 20. Juni 1877) einen lebhaften Schmerz in der rechten Fossa iliaca empfunden. Bei seinem Eintritt wurde derselbe noch constatirt, mit geringerer Weichheit der Bauchwand an dieser Stelle. Weitere schmerzhafte Punkte in der rechten Lumbalgegend und an der Basis des rechten Thorax mit den Zeichen eines pleuritischen Ergusses. Diagnose: Perityphlitis und rechtsseitige Pleuritis. 29. Juni: Heftiger Schüttelfrost und Schwellung der Fossa iliaca dext., bedeutender Meteorismus. Man diagnosticirt eine Cöcalperforation und evidente Zeichen eines pleuralen Ergusses an den beiden Bases. 2. Juli: Schwellung des rechten Beines, Zeichen von Hydroaërismus. Incision. Es gehen Blutgerinsel ab, Gase mit stercoralem Geruch, nächsten Tag Fäces; Anus contra naturam.

In den nächsten Tagen Abnahme des Meteorismus, der Dämpfung und der Schwellung der Fossa iliaca. Zu gleicher Zeit erscheint eine „sonorité tympanique“ rückwärts an der Basis des rechten Thorax. Später deutlicher Tympanismus im Niveau der ganzen vorderen Partie der Brust, besonders links. Links rückwärts leichter metallischer Beiklang der Stimme und des Hustens. Herz nach rechts verdrängt. Diagnose: Pneumothorax als Folge einer Perforation des Cöcums. 24. Juli Tod.

Section: Peritoneum ganz gesund. Man entfernt den Magen, den Dünndarm und das Colon; diese bieten keine Abnormität.

Das Cöcum adhärirt fest an die Fossa iliaca mit seiner hinteren Oberfläche. Der Appendix flottirt frei an seiner inneren Seite und bietet keine Veränderung. Die Leber, von mittlerer Grösse, ist nach rückwärts, unten und rechts gedrängt. Nun wird der Fistelgang, der am rechten Oberschenkel endet, gespalten. Derselbe verläuft in der Scheide des Psoas und communicirt mit einer Öffnung mit gerissenen und verdünnten Rändern, welche der mittleren Partie der hinteren Oberfläche des Cöcums entspricht.

Kleine Kothpartikel verstopfen diese Öffnung. Das Cöcum ist von Gasen dilatirt. Auf seiner inneren Oberfläche keine Geschwürsbildung. Weder im Darme noch im Eiterherde findet man einen Fremdkörper, der die Ursache der Perforation sein könnte.

Der Fistelgang in der Psoasscheide zeigt im Niveau des Cöcums eine Dilatation und setzt sich nach oben fort. Man spaltet diese Fortsetzung und gelangt ans Ende eines Blindsackes, der hinter der Niere endet. Von da kann man mittels der Sonde einen zweiten Fistelgang entdecken etwas weiter nach innen, welcher hinter der Niere aufsteigt und das Diaphragma ungefähr 3 *cm* rechts vom Centrum tendineum perforirt und mit einer Tasche in Verbindung steht, welche, gross wie eine Orange, die Basis der rechten Pleura einnimmt.

Nieren, Leber, Milz, Pankreas ohne Veränderung. Das retrosternale Zellgewebe ist emphysematös. Die beiden Lungen gegen die Vorderwand des Thorax angelegt. Das Pericard ist ausgedehnt und resonirt bei der Percussion wie eine Höhle, die Flüssigkeit und Gas einschliessen würde. Es scheint mit einem voluminösen Tumor eine Masse zu bilden, welcher die linke Seite des Thorax einnimmt. Dieser Tumor drückt das Centrum tendineum des Diaphragmas gegen den Bauch herab, wo dieses einen Vorsprung von 2 Faustgrösse bildet. Er scheint sehr gespannt zu sein und resonirt bei der Percussion wie eine wahre Trommel. Es scheint, als ob man Undulation spüren würde, wenn man einerseits eine Hand auf das Pericard, andererseits die zweite auf die abdominale Oberfläche des Tumors auflegt. Der Herzbeutel enthält ca. 160 *g* einer citronengelben Flüssigkeit, kein Gas und weist keine Communication mit dem Tumor auf. Innere Oberfläche des Pericards ist gesund, das Herz weist keine Veränderung auf. Die tympanitische Percussion rührte also von der Nähe des Tumors her.

Nun eröffnet man den fraglichen Sack, sofort entleert sich stark stercoral riechendes Gas und eine Welle serösen Eiters. Die Höhle reichte bis zum 3. Intercostalraum. Vorne war sie, und zwar nach aussen, in Berührung mit der stark ausgehöhlten linken Lunge und mehr nach innen mit der hinteren Oberfläche des Pericards. Ihre Wand ist gebildet offenbar von der linken Pleura, welche abgehoben ist und von unten nach aufwärts verdrängt ist. Die Innenoberfläche ist von einer Pseudomembran bekleidet, welche dick und mit fibrino-purulentem Detritus bedeckt ist. Auf der Innenseite dieser Tasche, im Niveau des 6. Intercostalraumes nahe dem linken Rande der Aorta thoracica, findet man eine kleine rundliche Öffnung, mit einer klappenartigen Falte umsäumt; die Sonde kann nicht mehr als 2 *cm* vordringen. An der Basis der rechten Lunge findet man einen gespannten orangengrossen Sack, mit Flüssigkeit und Gas gefüllt. Mittels einer 20 *cm* grossen Öffnung steht dieser Sack mit dem das Diaphragma perforirenden Fistelgang in Verbindung. Auch die Wandungen dieses Sackes sind von der rechten Pleura, welche ebenfalls abgehoben, von unten nach anfwärts verdrängt ist, gebildet. Die Innenoberfläche ist villös, mit Divertikeln versehen, gelblich, von einem Diverticulum führt ein Gang in die linke Tasche. Dieser Verbindungsgang zwischen beiden Säcken ist nach vorn in Beziehung zum Pericard und dem linken Bronchus, nach rückwärts mit der Aorta, dem Oesophagus und dem Ductus thoracicus.

Die Lungen bieten keine Anomalie.

3. Idem.

Ein Kranker, 32 J. alt, trat auf die Abtheilung von Bernatz in der Charité ein mit bedeutenden Beklemmungen und den Zeichen einer Pleuropneumonie, welche sich im Laufe einiger Tage mit einem partiellen und variablen Pneumothorax complicirte. Die Intensität der thoracalen Symptome wendete die Aufmerksamkeit vom Unterleibe ab und verursachte, dass die Zeichen, welche auf eine Darmperforation hinweisen konnten, unbeachtet blieben. Man machte bei diesem Kranken eine Thoraxpunction, welche ein sehr fötid riechendes Gas entleerte. Aber die Idee einer solchen Perforation lag unserem Geiste so ferne, dass wir diesem Zeichen keine genügende Bedeutung beimassen. Bei der Autopsie fand man folgende Läsionen: Perforation des Cöcums durch eine Fischgräte, Erguss von Darminhalt ins Ab-

domen, partielle Peritonitis und ein abdominaler Eiterherd; Perforation des Diaphragmas und Ablösung der Pleura parietalis durch den Eiter, Pneumothorax; einfache Congestion der Lunge ohne Spur einer Perforation.

4. Duchek. Der Bericht stammt aus Prof. Hamernik's Abtheilung.

M. A., 57jährige Patientin, früher immer gesund, 4mal Geburten überstanden. Seit 8 Tagen Schmerz oberhalb der rechten Lendengegend; 2 Tage darauf Hitze und Kälte, Mattigkeit, weshalb die Kranke bettlägerig wurde; seit mehreren Tagen Stuhlverstopfung, nach einem Purgans einige Stuhlentleerungen und vorübergehende Besserung der allgemeinen Erscheinungen, ohne dass jedoch der Schmerz im Unterleib aufgehört hätte. Am 31. October: Die Haut heiss und leicht ikterisch, die Zunge trocken. Der Stand des Zwerchfells rechts an der 5. Rippe, der Herzstoss links über der 5. Rippe fühlbar. Normaler Percussionsschall über dem Thorax und vesiculäres Athmen mit wenig Rasseln. Herztöne normal, Arterien mässig weit, Puls 84. Der Unterleib mässig ausgedehnt, die Percussion über der rechten Inguinalgegend bis auf 3 Zoll nach aufwärts kurz, die Berührung dieser Gegend schmerzhaft. Die Stuhlentleerungen immer unregelmässig, im späteren Verlaufe einigemale Diarrhöe. Der Schmerz blieb während des ganzen Verlaufes nahezu unverändert, dagegen aber an der obenerwähnten Stelle, 1 Zoll ober dem Mittelpunkte des Poupart'schen Bandes, eine deutlich vermehrte Resistenz. Am 11. Nov. heftiger Schmerz in der rechten Thoraxhälfte, der Percussionsschall von der 4. Rippe bis nach abwärts gedämpft, die Leber mit ihrem Rande unter dem Rippenbogen, heftige Dyspnoë, die Haut sehr heiss und trocken. Die Arterien sehr eng, mit 108 Puls. Mehrere flüssige Stühle. (Decoctum salep mit Extractum opii aqu.) Das pleuritische Exsudat höher gestiegen, fortwährende Diarrhöe. Einigemale Erbrechen einer grünlichen, nicht übelriechenden Masse. Tod am 20. November.

Section: Chronische Geschwüre des wurmförmigen Fortsatzes mit Perforation nach aussen. Abscess hinter dem Colon bis zur Leber nach aufwärts. Abgesacktes Exsudat zwischen der Leber und dem Zwerchfell mit Perforation des letzteren, Empyem rechterseits; Compression der Lungen.

5. Bruzelius & Key.

Ein 20jähriger Mann erkrankte mit heftigen Schmerzen im Unterleib und Fieber, es wurde Schmerzhaftigkeit und eine kleine Anschwellung der Ileocöcalgegend gefunden. Kein Erbrechen, nach 3 Tagen rechtsseitige Pleuritis. Nach 14tägigem Kranksein sehr heftige Schmerzen, Diarrhöe, blutiger Stuhl, ja zuletzt scheinbarer Abgang von reinem Blut. Collaps. Tod.

Section: In der hinteren Umgebung der Leber und im kleinen Becken blutige Flüssigkeit, keine allgemeine Peritonitis. Colon ascendens war mit dem unteren Rande der Leber, mit dem Omentum und mit der Bauchwand mittelst einer leicht löslichen, grauen Adhärenz verbunden. Es fand sich eine von diesen Organen begrenzte, hauptsächlich retroperitoneale Höhle, welche, die rechte Niere und den rechten Leberlappen nach hinten umgebend, sich bis an das Zwerchfell erstreckte. In der Höhle 300 *g* Coagula. Im Anfang des Colon ascendens an 3 Stellen Ruptur der Schleimhaut, der Substanzverlust in der Muscularis bedeutend grösser, als in der Mucosa. Proc. verm. erstreckt sich hinter dem Cöcum in einer Länge von $2^1/_2$ *cm* und mündet dann mit einer Öffnung in eine retroperitoneale Höhle ein. An der Öffnung finden sich einige lose blaurothe Fetzen und zwischen diesen ein braunes Fäcalconcrement von der Grösse und Form einer Bohne; dieser Körper enthält eine harte, grosse Centralpartie; die die Höhle umgebenden Gewebe waren schwarzbraun, in oberflächlichem Zerfall begriffen; an dem Zwerchfell setzt sich dieser Zerfall sogar so weit fort, dass eine Perforation in die rechte Pleurahöhle stattgefunden hat; in der rechten Pleura 100 *g* blutiggefärbter Flüssigkeit, in der linken geringe Mengen einer

ähnlichen Flüssigkeit; auch im Pericardium ein paar Esslöffel voll blutiggefärbter seröser Flüssigkeit, wie auch stellenweise ein feiner fibrinöser Belag.

6. Bernheim.

Bei einer 22jährigen Cigarrenarbeiterin waren die Erscheinungen einer Pleuritis dextra und einer Abscessbildung in der rechten Fossa iliaca nacheinander aufgetreten. Tod nach 4wöchentlicher Krankheit.

Section: Ausgedehnte Eiterung der Bauchwandungen ausserhalb des Peritoneums, welche von der rechten Fossa iliaca hinter die rechte Niere und Leber gieng und schliesslich in die rechte Niere und in die rechte Lunge durchgebrochen war. Im Referat wird nicht gesagt, ob eine Perforation des Cöcums oder des Proc. vermiformis nachgewiesen wurde oder woher sonst die Eiterung stammte.

7. K. Jaffé.

Ein Mann von 30 Jahren wurde am 21. September 1880 zu Curschmann aufgenommen. Er ist 3 Wochen früher an Leibschmerz in der rechten Seite erkrankt und plötzlich bettlägerig geworden. In den letzten 8 Tagen hatte sich eine langsam wachsende, schmerzhafte Geschwulst in der rechten Seite ausgebildet. Am 23. Sept. wurde er zur Eröffnung eines perityphlitischen Abscesses auf die chirurgische Abtheilung transferirt. Der Kranke war blass, herabgekommen, mit leicht erhöhter Temperatur und kleinem, frequentem Puls. In der Ileocöcalgegend war die Haut geröthet und gespannt. Der Fingereindruck blieb stehen. Das Hautödem setzte sich nach oben fast bis zum Rippenrande hin fort. In der Tiefe der rechten Seite fühlte man eine teigige, schwach fluctuirende Stelle, welche als perityphlitischer Abscess diagnosticirt wurde. Die physikalische Untersuchung des Thorax ergab normale Verhältnisse auf der linken Seite. Rechts fand sich hinten unten eine Dämpfung bis zur Mitte der Scapula, und an der oberen Grenze bronchiales Athmen und mittelgrossblasiges Rasseln. Vorn rechts ein lauter, voller Schall bis zur 5. Rippe, von da ab gedämpft tympanitischer Schall. Bei percutorischer Auscultation entstanden deutliche metallische Phänomene der Athmungsgeräusche; bis zur 5. Rippe rein vesiculäres Athmen, schnitt hier ab, um im Bereiche der Dämpfung ganz zu verschwinden. In der Seitenwand gieng letzteres bis zur 6. Rippe; auch hier fehlte das Athmungsgeräusch von der 7. Rippe ab. Zeitweise hörte man amphorisches Hauchen. Dislocation des Herzens wurde nicht beobachtet. Diagnose: Pleura-Empyem, entstanden durch Perforation des Bauchabscesses in die Brusthöhle. Zuerst wurde der Bauchabscess durch eine 12 *cm* lange Incision breit eröffnet, 1000 *g* einer fäculent riechenden Flüssigkeit entleert, nebst grossen Mengen nekrotischer Gewebsfetzen. Der Schnitt führte in eine grosse, augenscheinlich extraperitoneale, bis zum Leberrande reichende Höhle. Ein Einfluss auf das Thoraxempyem konnte durch die Entleerung des Bauchempyems nicht constatirt werden. Die Wunde wurde dann ausgiebig drainirt und Patient in ein permanentes Wasserbad (5 *kg* Natrium subsulphurosum auf ein Vollbad) gesetzt. Die Eröffnung des Leberabscesses geschah erst 2 Tage später und wurde in der Weise ausgeführt, dass eine breite Incision im 7. Intercostalraum in der Axillarlinie gemacht wurde, wodurch wieder fast ein Liter putriden Eiters entleert wurde. Drainage, permanentes Wasserbad. Die Bauchwunde schickte sich an zur Reinigung, doch verfiel der Kräftezustand des Patienten immer mehr und mehr und er starb 9 Tage nach der Operation.

Die Section ergab einen lateral vom Cöcum gelegenen Kothabscess, ausgegangen von einer Perforation des Wurmfortsatzes, der in toto in einen nekrotischen Strang verwandelt war. Oberhalb der Leber findet sich eine mit dem Kothabscess nicht communicirende, fast kindskopfgrosse Höhle, theilweise mit stinkender Jauche gefüllt. Diese Höhle war nach oben vom Zwerchfell, nach links vom Ligamentum suspensorium hepatis, nach unten vom rechten Leberlappen begrenzt. Sie reicht nach oben bis zum oberen Rande der 4. Rippe hin. In sie

hinein führt die Schnittwunde in der Achselhöhlenlinie. Der Mittel- und Unterlappen der rechten Lunge atelektatisch, sonst beide Lungen normal. In der Bauchhöhle keine Spur freien Exsudats, wohl aber ein frischer peritonitischer Belag auf den dem Kothabscesse zunächst gelegenen Darmschlingen.

8. Lee und Murphy.

Fall 13. Der Patient wurde in einem Zustande von Collaps am 29. August ins Hospital (Cook County) in Chicago aufgenommen. Die Haut feucht und kalt, die Extremitäten kalt, die Pupillen dilatirt, die Athmung beschleunigt, der Radialpuls kaum tastbar. Der Kranke gab an, dass er seit 6 Wochen krank sei und seit paar Tagen Diarrhöe habe, und zwar bis zu 58 an einem Tage. Am selben Tage verstarb der Patient.

Aus dem Sectionsbefunde wird nur das wichtigste angeführt: Die rechte Pleura enthält eine Pinte Flüssigkeit von sero-purulenter Beschaffenheit, und adhärirt fest ans Diaphragma. Die rechte Lunge etwas collabirt, der Unterlappen etwas ödematös. Im Bauche eitrige Peritonitis und Ansammlung von Eiter in der rechten Darmbeinregion. Das Cöcum hochgradig ausgedehnt, unregelmässig in Gestalt, die Därme sind in dieser Region miteinander fest verbacken und können nur mit Schwierigkeit auseinandergebracht werden. Das Cöcum und der Processus vermiformis von einer „Mass of ulceration" umgeben. Die Wand wird eröffnet und man findet zahlreiche kleine Höhlen, mit dickem Eiter gefüllt; die Perforation in der Abscesswand war in Verbindung mit der Peritonealhöhle. Auch eine kleine Perforation im Appendix wurde vorgefunden, aber kein Kothstein. Die Leber mit dem Diaphragma fest verwachsen und vergrössert. In dem oberen Theile des rechten Leberlappens ein grosser Abscess, welcher eine Pinte Eiter enthält. Eine Perforation des Diaphragmas wurde ebenfalls vorgefunden, dieselbe führte in die rechte Pleurahöhle.

Der Leberabscess war in die rechte Pleurahöhle und der Abscess in der Darmbeinregion in die Bauchhöhle durchgebrochen. Der Leberabscess war durch einen septischen Embolus verursacht.

9. Körte.

Ein 16jähriger Lehrling erkrankte nach einem Stosse gegen die rechte Unterbauchgegend am 3. October 1890 mit schweren peritonitischen Erscheinungen und wurde am 14. October auf die chirurgische Abtheilung des Krankenhauses Urban in Berlin verlegt. Patient bot das Bild schwerster allgemeiner Peritonitis dar, war stark collabirt, bat selbst dringend um Operation zur Befreiung von seinen Leiden. Durch Einschnitt über der Blinddarmgegend und in der Mittellinie wurden grosse Eitermengen entleert, die Eitermengen zwischen den Därmen ausgespült und mit Jodoformgaze drainirt. Der Zustand besserte sich anfangs. Schmerz und Erbrechen liessen nach. Der Puls blieb aber klein und beschleunigt. Am 15. October mittags starb der Patient in Collaps. Die Section ergab, dass der Wurmfortsatz perforirt war; beide eröffnete Eiterhöhlen waren trocken; aber zwischen Magen und Zwerchfell, am Colon entlang nach abwärts reichend fand sich eine dritte, nicht eröffnete Eiteransammlung.

10. Idem.

Fall 2. Ein 18jähriger Friseur erkrankte am 18. März mit heftigen Schmerzen in der Cöcalgegend. Seit dem 25. März besteht starke Schmerzhaftigkeit des ganzen Leibes, Erbrechen, grosse Hinfälligkeit, am 28. März aufgenommen. Patient ist sehr collabirt, häufiges, galliges Erbrechen, kleiner Puls, Leib stark aufgetrieben, schmerzhaft. Leberdämpfung verschwunden, in der rechten Unterbauchgegend, sowie zwischen Nabel und Symphyse Dämpfung. Incision am Aussenrande des Musculus rectus reichlich übelriechender Eiter entleert (enthält Streptokokken, vereinzelt Staphylokokken), Därme mit Fibrin belegt. Ausspülung mit Lysollösung. Zweiter

Einschnitt in der Mittellinie ebenfalls reichlicher Eiter entleert, Austupfen allen erreichbaren Eiters, Jodoformgaze in die Drains eingelegt.

Nach der Operation grosse Erleichterung. Am 30. März: Darminhalt kommt aus der Mittelwunde. Am 4. bis 14. April permanentes Wasserbad, gutes Befinden. 1. bis 10. Mai Pneumonie im rechten Unterlappen. Am 18. Mai subphrenischer Abscess nach Resection der 7. Rippe hinter der Achsellinie eröffnet. Pleurablätter verklebt. Gegenöffnung in der linken Bauchseite. Patient ist von dem schweren Krankheitsverlaufe sehr mitgenommen. Nimmt jedoch Nahrung zu sich; die Wunden sind in Heilung begriffen, so dass seine Wiederherstellung erhofft werden kann.

11. Idem.

Fall 4. 29jähriger Restaurateur wurde am 12. September mit deutlicher Perityphlitis aufgenommen. Entwicklung eines Abscessus subphrenicus. Eröffnung desselben von einem lumbalen Querschnitt mit Resection der 12. Rippe (am 25. Sept.). Wegen andauernden Fiebers und Schmerzen in der rechten Darmbeingrube: am 13. October Verlängerung des Schnittes bis über die Spina anterior superior abwärts, Eiterhöhle hinter dem Cöcum freigelegt, bohnengrosser Kothstein enleert. Am 25. October rechtsseitiges Empyem gefunden, durch Rippenresection operirt. Am 29. November geheilt entlassen und am 3. Juni im besten Wohlsein vorgestellt.

12. Idem.

Fall 5. Bei einem 43jährigen Manne begann die Krankheit am 25. Jänner 1891 mit heftigen Schmerzen in der Blinddarmgegend und Schüttelfrost. Nach mehreren Tagen wurde er auf die interne Abtheilung aufgenommen und dort stellte sich unter lebhaftem Fieber das Bild eines subphrenischen Abscesses heraus. Am 28. Jänner wurde derselbe nach Resection der 8. Rippe durch die an Stelle obliterirte Pleura hindurch eröffnet. Die Heilung erfolgte bis zum 27. Februar. Vom Blinddarm traten keine weiteren Erscheinungen auf, bei der Entlassung war die Gegend desselben ganz schmerzlos.

13. Idem.

Fall 6. Ein 17jähriges Dienstmädchen, im Krankenhause beschäftigt, erkrankt plötzlich am 4. Februar unter den Erscheinungen von Schmerzen im Unterbauche, Hitze und Frost. Am 13. Februar wurde eine retrocöcale Phlegmone in der rechten Darmbeingrube incidirt durch einen der Crista ilei parallelen Schnitt. Am 17. Februar musste der Schnitt schräg nach aufwärts bis zur Nierengegend verlängert werden, weil die Phlegmone fortschritt. Auch jetzt war kein Stillstand erreicht, die Phlegmone gieng durch das Zwerchfell hindurch in das retropleurale Gewebe über und wurde am 26. Februar nach Resection der 8. und 9. Rippe entleert. Die seröse Pleuritis wurde darnach rückgängig. Es erfolgte unter dem günstigen Einfluss des permanenten Wasserbades vollkommene Heilung.

14. Idem.

Fall 7. 28jähriger Mann erkrankte Mitte März unter Frost, Fieber, Leibschmerz rechts und Durchfällen. Am 3. April 1891 wurde im Krankenhause eine grosse Jauchehöhle mittels Lendenschnittes incidirt, die von der Cöcalgrube bis zur Zwerchfellkuppe reichte. Es entstand ein seröser Erguss in der rechten Pleurahöhle, gieng indessen zurück. Am 4. Mai wurde durch Einspritzen von Methylenblaulösung in den nach dem Zwerchfell führenden Fistelgang Communication mit dem Bronchus nachgewiesen. Diese ist jetzt geschlossen und Patient in bester Heilung.

15. Eisenlohr.

Fall 2. Ein 18jähriger Schneidergeselle, aufg. 1. Februar 1877. Derselbe war am 24. Jänner unter Erbrechen eingetreten; 2 Tage darauf Wohlbefinden, dann Schmerzen im Abdomen, Hitze, Frost und Obstipation.

Stat. præs.: Herz- und Lungenbefund normal, Cöcalgegend mässig empfindlich, keine Dämpfung, noch Resistenz. Temp. 40. In der Nacht Schmerzen, welche sich vom Cöcum über den ganzen Unterleib verbreiteten. Aufstossen, Üblich-

keiten und Brechreiz. Am 2. Februar Druckempfindlichkeit und Spannung des Unterleibes ohne Auftreibung. Puls 104, Temp. 37·7; abends 39·8, Puls 116. Opiumbehandlung, kein Stuhl. Am 7. Februar Temp. 38·8—39·2; Puls 116—120; Leib normal. Man dachte an eine Perforationsperitonitis, ausgehend vom Cöcum, wobei sich die Perforationsöffnung bald schloss. Auch der Gedanke an einen ambulanten Typhus war nicht auszuschliessen, bei welchem sich schon vor der Aufnahme eine Perforation etablirt hätte. Am 8. Februar Schmerzen im Rücken und Hypochondrium. Leber unter dem Rippenbogen tastbar. Hinten rechts in der Angularregion gedämpfter Schall mit mässig lautem Bronchialathmen. Vom Angulus abwärts hochtympanitischer Schall bis zur 12. Rippe. Am 9. Februar in der Nacht zwei normale Stühle, Üblichkeiten, Brechneigung, Auftreibung im Epigastrium. Am 11. und 12. Februar relative Euphorie. Die tympanitische Zone begann etwas tiefer an der 9. Rippe und reichte bis zum Thoraxrand. Bisher schwankte die Temperatur am Abend zwischen 38 und 39. Am 15. Februar plötzlich Temp. 40·2, über Herzspitze, unterem Theil des Thorax und den Ostien der grossen Gefässe Reibegeräusche, welche bei der Inspiration die höchste Intensität erreichen. Am 16. Februar die Leberdämpfung etwas vergrössert. Seitwärts von der Mamillarlinie etwas gedämpfter Schall, weiter gegen die Achselhöhle aber bis zum Rippenbogen gedämpft und leer. Vorn vesiculäres Athmen, seitlich bronchiales. Rechts hinten Verhältnisse wie früher. Am 17. Februar erscheint auch vorn zwischen 5. und 7. Rippe tympanitischer, metallisch klingender Percussionsschall. Bei linker Seitenlage hellte sich der früher leere Schall zu lautem tympanitischen Schall auf. Ober- und unterhalb der rechten Clavicula vesiculäres Athmen, in der rechten Seitenwand hohes Bronchialathmen. Die Leber reicht bis 2 Querfinger unter den Rippenbogen und der grösste Theil der Oberfläche derselben ist zu fühlen. Linke Lunge frei, Herzlage normal. Man diagnosticirte eine Abscesshöhle, welche nach einer Perforationsperitonitis mit Absackung enstanden war. Am 17. Februar die ganze rechte Thoraxwand tympanitisch klingend, dieselbe stärker ausgedehnt, die Intercostalräume vorgetrieben. Bei linker Seitenlage erscheint der lauteste Schall mit deutlichster Tympanie an der 5., 6. und 7. Rippe rechts nach aussen von der Mamillarlinie, nach dem Sternum zu wird der Schall deutlich gedämpft. Der Leberrand rückt hiebei etwas in die Höhe. Unter der rechten Clavicula bis zur 3. Rippe amphorisches Bronchialathmen, von da kein Athmungsgeräusch. Succussionsgeräusch nicht hervorzubringen. Das Herz nicht nach oben oder unten verschoben. Unter subnormaler Temperatur Dyspnoë, Cyanose, Delirien, am 21. Februar Tod.

Section: Bei Eröffnung der rechten Thoraxhälfte zeigen sich zahlreiche Adhäsionen zwischen den in der rechten Hälfte gelegenen Eingeweiden und der vorderen Bauchwand. Das Colon asc., der Anfang des Colon transv., die rechte Hälfte des Netzes und der vordere Leberrand mit der vorderen Wand verlöthet. Die erwähnten Darmpartien von graugrünem Exsudat bedeckt. Solche auch an der hinteren Fläche des Cöcums, an einer kleinen Stelle des Proc. vermiformis, und einer Ileumschlinge in der Nähe des Cöcums. So auch von da auf der rechten Wand des kleinen Beckens. Zwischen Leberrand und dem Colon transvers. ein kleines Eiterdepôt. Nach Trennung der Adhäsionen zwischen vorderer Bauchwand und Leberrand kommt man in eine geräumige Höhle, welche mit Luft und stinkendem, graugrünem, flockigem Eiter gefüllt ist. Die Höhle hat ihren grössten Durchmesser auf der rechten Seite, wo die Leber ganz von der vorderen Thoraxwand abgedrängt erscheint; nach links zu verjüngt sie sich und bildet hier der linke Leberlappen die Begrenzung. Die rechte Pleurahöhle enthält Gas und Eiter von derselben Qualität. Das Diaphragma weist besonders auf der pleuralen Fläche zahlreiche Auflagerungen und ist an zahlreichen Stellen vereitert, so dass beim Auffallen des spülenden Wasserstrahls dasselbe an zahlreichen Stellen perforirt erscheint.

Die rechte Lunge geschrumpft, von Pseudomembranen eingehüllt, aber nirgends nekrotisch. Hinter dem linken Sternalrand ein kleiner Eiterherd. Das Pericard enthält fibrinöses Exsudat, kein flüssiges. Darmtractus normal, bis auf folgende Stelle: Schleimhaut des Cöcums hat keine Defecte, noch Narben. Im Endstück des Proc. vermiformis zwei übernarbte Schleimhautdefecte, im Inneren enthält der Processus nur zwei kleine Kothstückchen. Die Schleimhaut des Colon asc. an zahlreichen Stellen geröthet, eine Perforation konnte nirgends nachgewiesen werden. Das Bindegewebe um die Nieren frei.

Der Fall wurde so aufgefasst, dass eine Eiterung ausgieng vom Proc. verm., die ihrerseits zu einer Perforation des Colon asc. führte. welche sich aber bald durch peritonitische Exsudate deckte.

16. Bamberger.

28jähriges Weib. Beginn ohne Veranlassung mit Diarrhöe, die mehrere Tage anhielt, und Schmerzen im ganzen Unterleibe, besonders in der rechten Seitengegend. Nachher Stuhlverstopfung. Bei der Aufnahme Geschwulst in der rechten Seitengegend, mit flüssigem Exsudate in der Bauchhöhle; heftiger Schmerz, mässiges Fieber. Nach Blutegeln Erleichterung. Recidive durch zu frühes Aufstehen. Neuerdings Abnahme des Schmerzes und des Exsudats, scheinbare Reconvalescenz, obwohl mit bedeutender Abmagerung und luridem Aussehen. Plötzlich nachts ein heftiger Hustenanfall mit Expectoration reichlicher, eitriger, stinkender Sputa. Rechtsseitiger abgesackter Pneumothorax an der Basis nachweisbar. Ähnliche Hustenanfälle mit höchst stinkenden Sputis wiederholen sich noch mehrmals. Rasche Abmagerung und Collapsus. Tod 56 Tage nach Beginn der Krankheit.

Section: Taubeneigrosse, mit stinkendem Fluidum gefüllte Abscesshöhle nahe am vorderen Rand des rechten mittleren Lungenlappens, welche durch eine silbergroschengrosse Öffnung mit einem etwa walnussgrossen, durch die Pleura und das Zwerchfell abgesackten Raum communicirt, der eine ähnliche Jauche enthält. Die untere, vom Zwerchfell gebildete Wand dieser Absackung ist abermals perforirt und führt zu einem überfaustgrossen, zwischen Leber und Diaphragma gelegenen abgesackten Raum, der nebst Jauche eine grosse Menge Luft enthält. Die Erscheinungen des Pneumothorax waren somit durch diese infradiaphragmatische Gasansammlung, die allerdings aus dem Lungenabscesse stammte, bedingt. Sonst in beiden Lungen Ödem und zahlreiche lobuläre, stellenweise bereits eiterig zerfliessende Hepatisationen. Abgesackte eiterige Peritonitis in der Cöcalgegend. Perforation des Wurmfortsatzes nahe am Blinddarmende durch ein daneben liegendes $^1/_4$ Zoll langes festes, längliches Fäcalconcrement.

17. Idem.

Fall 9. 22jähriger Mann. Erkrankte plötzlich 3 Tage vor der Aufnahme bei einem Gartenfest, angeblich ohne dass ein Excess stattgefunden hätte, mit heftigem Schmerz in der rechten Ileocöcalgegend; am 2. Tage Üblichkeiten, doch kein Erbrechen, Fieberbewegungen, vom Anfang Stipsis. Bei der Aufnahme: Charakteristische, sehr schmerzhafte Geschwulst in der Ileocöcalgegend ohne wesentlichen Meteorismus. P. 100. Blutegel, Kataplasmen. Innerlich Ol. ricini und 4 Dosen Kalomel zu 5 *g*. Am folgenden Tage beträchtliche Abnahme des Schmerzes, ohne dass Stuhl erfolgt wäre. Erst am folgenden Tage erfolgten nach wiederholten Gaben Ricinusöl und Klystieren 8 flüssige Stühle. Bedeutende Besserung, der spontane Schmerz nahezu vollständig geschwunden. Empfindlichkeit gegen Druck bedeutend verringert. Geschwulst weniger prominent, gibt deutlicheren Schall, Puls fast normal. Dieser sehr günstige Zustand dauerte indes nur 2 Tage, am 6. Tage folgte eine eclatante Verschlimmerung, angeblich durch heftiges Drängen beim Stuhle. Fast unmittelbar darauf empfand der Kranke einen heftigen, stechenden Schmerz auf der rechten Brust mit bedeutender Dyspnoë (P. 130, R. 42), fortdauerndem stechenden Schmerz

an der rechten Brustwarze; physikalische Zeichen eines Flüssigkeitsergusses im rechten Pleurasack. Keine Sputa. Unter Anwendung von Belladonnasalbe, später Digitalis und Bepinselung mit Jodtinctur, zeigte sich nur insoferne eine Änderung, als Fieber, Brustschmerz und Dyspnoë sich mässigten, die Flüssigkeitsmenge im Thorax eher etwas zunahm. Die Unterleibserscheinungen waren ganz in den Hintergrund getreten, nur die kaum mehr schmerzhafte Geschwulst in der Cöcalgegend bestand fort; etwas Diarrhöe. Am 19. Krankheitstage trat Frostanfall nach dem Wechsel eines von Schweiss durchnässten Hemdes ein, darauf starke Hitze, heftiger Husten mit feinschaumigen, innig mit Blut gemengten Sputis ein, heftiges Fieber und Dyspnoë, starke Turgescenz. Die Untersuchung zeigt rechts hinten Infiltration des oberen, über dem Exsudat gelegenen Lungenlappens, an der Basis der linken Lunge dichtes, grobblasiges Rasseln, am folgenden Tage an dieser Stelle bereits starke Dämpfung mit lautem bronchialem Athmen. Unter Zunahme aller Erscheinungen erfolgte der Tod am 21. Tage der Krankheit.

Section: Magen und Darmcanal stark von Luft aufgetrieben, in der rechten Ileocöcalgegend sind die Darmschlingen mitsammen verklebt und umschliessen eine Absackung, die etwas Luft und gegen $1^1/_2$ Pfund einer schmutzigen, grauen, stinkenden, eiterigen Flüssigkeit enthält. Innerhalb derselben ist der stark geröthete und verdickte Wurmfortsatz an seinem Ursprung durch ein fast bohnengrosses Loch perforirt, die Schleimhaut desselben von einem eiterigen Secret bedeckt. Nahe der Perforationsstelle liegt in der Absackung ein bohnengrosser harter Kothstein, der aus concentrischen Schichten besteht und im Innern einige feine Kerne, wahrscheinlich von Erdbeeren, enthält. Das Cöcum ist an seiner hinteren Wand durch ein erbsengrosses Loch von aussen nach innen perforirt, die äussere Öffnung viel grösser als die innere. Die Schleimhaut derselben hyperämisch, an einzelnen Stellen schiefrig. Dünndarm normal mit viel gelblichem flüssigen Inhalt. Zwischen dem Zwerchfell und der Convexität des rechten Leberlappens befindet sich eine zweite grosse abgesackte Höhle mit ganz ähnlichem eiterigen Inhalt. Durch dieselbe ist die Leberoberfläche tellerförmig vertieft, ihr Überzug von einer adhärenten, graulichen Pseudomembran überzogen. Die darunter liegende Schichte des Leberparenchyms stark hyperämisch. Das Zwerchfell stark emporgedrängt und an der höchsten Convexität fingerweit perforirt. An dieser Stelle ist, bei nach hinten gedrängtem unteren rechten Lungenlappen, der mittlere angelöthet, dessen Pleura an der betreffenden Stelle ebenfalls perforirt und das nächste Lungengewebe im Umfange einer Haselnuss theils eitrig infiltrirt, theils bereits zu einem Abscesse zerfallen. Der untere Lappen ist durch einen im rechten Zwerchfellsack befindlichen, über $1^1/_2$ Pfund betragenden hämorrhagischen, grosse Faserstoffmengen enthaltenden Erguss vollständig comprimirt; der obere und mittlere in grösserer Ausdehnung von einer schlaffen Infiltration eingenommen. Die linke Lunge zeigt im unteren Lappen theils Hyperämie, theils anfängliche rothe Hepatisation, im oberen Lappen kleinere lobuläre Hepatisationen. Die Milz vergrössert, schlaff, weich.

18. Lannelongue berichtet über einen Fall, in welchem er ein neues Verfahren eingeschlagen hat, das nach seiner Meinung für gewisse Fälle von subphrenischen Abscessen anwendbar wäre. Derselbe wurde am 28. Februar 1888 zu einem Knaben von 12 Jahren gerufen, welcher von einem tuberculösen Vater abstammte, aber selbst bis dahin gesund gewesen war. Im November 1887 wurde er von einer subacuten Peritonitis besonders in der Fossa iliaca befallen, welche die Diagnose auf eine Perityphlitis tuberculosa stellen liessen. Nach 6 Wochen vergiengen die Erscheinungen und das Kind schien vollständig gesund zu sein, als plötzlich Schmerzen im rechten Hypochondrium auftraten, mit Hervortreten der Rippenregion und baldiger Fluctuation unter dem Rippenbogen, eigentlich unter dem Leberrande. Man dachte an eine Perihepatitis suppurativa, was bald auch durch

Bildung einer Vomica bestätigt wurde. Es wurde eine Resection des Thorax vorgeschlagen, aber da sich das Kind seit Bildung der Vomica etwas erholt hatte, so wartete man einige Tage zu. Bald traten wieder beunruhigende Erscheinungen auf, am 5. und 6. März stieg die Temperatur auf 40 an, so dass man am 7. zur Operation schritt. Um den Abscess zu constatiren, punctirte Lannelongue im 7. Zwischenrippenraum, schnitt auch in demselben Raume mit dem Bistouri ein, um mit dem Finger in die Tasche eingehen zu können. Dadurch erkannte er, dass der Abscess an den unteren Rand der Rippen adhärirte. Beim Zurückziehen des Fingers war man überrascht von dem bedeutenden Gurgeln, welches durch Eindringen der Luft in die Höhle entstand, wenn die Wände derselben bei der Inspiration voneinander sich entfernten. Man machte nun am unteren Rande des Rippenbogens mit dem Thermokauter eine Incision von 9 bis 10 *cm* Länge, um an die untere Grenze des Abscesses zu gelangen, und drang auch Schichte für Schichte bis in denselben vor. Durch eine Incision, welche senkrecht auf der vorigen lag, wurden zwei Lappen gebildet, indem dieselbe auch durch die Incision im 7. Intercostalraum durchgieng, dieselben wurden abpräparirt und nach aussen und innen umgelegt. Entsprechend der Abscesshöhle wurde der untere Rand des Thorax resecirt, und zwar wurde die 6. und 7. Rippe durch den Knorpel hindurch abgetragen, so dass vom unteren Rande des Thorax 8 *cm* und von den übrigen Rippen $5^1/_2$ *cm* entfernt wurden. Die Intercostales wurden durchgeschnitten und unterbunden. Nach Entfernung der Brustwand und nach Säuberung der Höhle suchte man darnach, ob die Leber ergriffen war. Man fand gar nichts, und war vielmehr überrascht, statt einer tiefen buchtigen Höhle eine oberflächliche, fast im Niveau der Brustwand liegende Wunde vor sich zu haben. Nach der Operation hält sich die Temperatur um 38 herum, die Lungenfistel ist obliterirt; von derselben wird früher jedoch keine Erwähnung gethan. Das Kind ist munter und isst.

19. Starcke.

Ein 19jähriger kräftiger Hausdiener fühlte am 2. September nach einem kalten Trunke heftige Leibschmerzen, in deren Verlaufe sich in der rechten Unterbauchgegend eine wurstförmige Geschwulst entwickelte. Am nächsten Tage lebhafte Seitenstiche am rechten Rippenrande, worauf man im Spitale ein handhohes pleuritisches Exsudat constatirte. In der Regio hypogastrica eine teigige, strangförmige, abgegrenzte Geschwulst, welche sich von der Inguinalgegend bis zur Nabelhöhe hinauf erstreckte, mässig schmerzte und gedämpft war. Perityphlitischer Abscess. In den nächsten Tagen stieg das Exsudat bis zur Spina scapulæ, Resp. 40 bis 48, Fieber 38·3—39·3. Am 13. Tage unter Schweiss Cyanose, profusem, diarrhöischem Stuhlgang. Entleerung von $1^1/_2$ Liter äusserst übelriechenden, dünnflüssigen, stellenweise schmutzigrothen, im allgemeinen graugelb gefärbten schaumigen Auswurfes. Rechte Seite bei der Inspiration gehemmt. Intercostalräume auch rechts eingezogen. Rechts vorn eine horizontal abschneidende Dämpfung, welche gegen den Rippenrand intensiver wird und dort in einen tiefen tympanitischen Klang übergeht. Die Grenze wird durch Aufrichten und tiefes Inspiriren nur undeutlich, etwa um 1—2 *cm* verschoben. Hinten rechts von der Mitte der Scapula lauter voller Schall nach oben, nach unten allmähliche Dämpfung, welche unterhalb des Angulus scapulæ einen entschiedenen tympanitichen Beiklang annimmt. Derselbe setzt sich bis in die Lebergegend hin fort und ist an der 12. Rippe noch nachweisbar. Fremitus oberhalb der Dämpfung nicht vorhanden, auf der tympanitischen Partie noch eben wahrnehmbar. Rechts vorn vesiculäres Athmen mit Knarren und undeutlichem Rasseln. Hinten rechts vesiculäres Athmen mit scharfem Reiben, dann helles bronchiales Athmen mit Pectoriloquie. In der Zone des tympanitischen Schalles amphorisches Athmen mit klingendem, grossblasigem, metallischem Geräusch. Die Geschwulst in der Regio hypogastrica kleiner. Lebergrenze palpatorisch nicht deutlich

nachweisbar. Die Dämpfung überschreitet den Rippenrand um 1 *cm*. Eine Probepunction an der hinteren und vorderen Brustwand lieferte klares seröses Fluidum. Mikroskopisch keine Eiterzellen nachweisbar, daher konnte es sich um kein geschichtetes Exsudat handeln. Da man fürchtete, dass man einerseits durch eine Incision oberhalb des Zwerchfelles einen Pneumothorax erzeugen würde, andererseits aber nicht sicher war, die Abscesswand von oben her zu erreichen, so unterliess man den operativen Eingriff. Geschah die Incision unterhalb des sehr hochstehenden Zwerchfelles, so musste man darauf gefasst sein, dass nach der Entlastung die Öffnung sich verlegen würde. Andererseits schien es fraglich, ob man den engen Zugang zu der Abscesshöhle treffen würde. Ausserdem fiel das Fieber ab und das Allgemeinbefinden hob sich. Es wurden Carbolsäure und Terpentin inhalirt, wobei das Sputum allmählich abnahm und der Geruch sich verlor. Oberhalb der Dämpfung erschienen allmählich Reibegeräusche. Das amphorische Athmen wurde nur leise und deutlich nur bei Flüstersprache des Patienten. Doch vom 15. Tage angefangen kam es unter Fiebersteigerung wieder zu reichlichem und übelriechendem Sputum. Dasselbe färbte sich aber auch braunroth, wohl zum Zeichen, dass eine Lungengangrän begonnen hatte. Man fand eine umschriebene Dämpfung unterhalb des Angulus scapulæ mit erhaltenem Fremitus. Jetzt wurde die Operation erwogen, da man jetzt eine Eröffnung der Pleura nicht mehr fürchtete. Aber die rückwärts im 7. und 8., vorn im 4. Intercostalraum eingesenkte Pravaz'sche Spritze konnte niemals frei bewegt werden und aspirirte immer nur schaumiges Blut. Da die amphorischen Phänomene unhörbar waren, die Höhle sich also von der Brustwand entfernt hatte, so stand man von einer Operation ab. Unter antiseptischen Inhalationen und guter Diät verminderte sich das Sputum bis auf 15 cm^3. Nach einigen Wochen abermals ein neuer Schub unter hoher Temperatur und Schweissen nebst Dyspnoë. Localzeichen einer putriden Bronchopneumonie, doch eine von Leyden selbst vorgenommene Punction ergab ein negatives Resultat. Der Anfall gieng wieder vorüber. Vier Monate nach der Erkrankung fand man auf der kranken Seite, bis zur 3. Rippe, schwach gedämpften Schall. Dann lauter, tiefer, knapp unter der Brustwarze tympanitischer Percussionsschall. Dämpfung beginnt an der 6. Rippe, überragt den Rippenrand um eine Plessimeterbreite. Hinten von oben nach unten zunehmende Dämpfung, in der Höhe der Brustwarze tympanitischer Klang. Auscultation ergibt hinten in der Fossa supraspinata unbestimmtes, weiter abwärts vesiculäres, nach unten mit grossblasigem Rasseln untermischtes Athmen. Die Geschwulst in der Weiche ist unterdessen nur zu einem resistenten Strang geschrumpft. Der Kranke klagte über Kurzathmigkeit und Unmöglichkeit auf der linken Seite zu liegen, da dann rein eitriger Auswurf sich einstellte. Zusammenziehen im Hypochondrium. Alle 2 Tage entleerte der Kranke unter einem Anfalle 50 bis 100 cm^3 eines schleimig-eitrigen Sputums. Das hörte nach einiger Zeit, 5 Monate nach Beginn der Krankheit, auf. Später Kranker wohlgenährt und arbeitsfähig.

20. Pätsch.

Ein 18jähriger Schuhmachergehilfe wuchs der Abtheilung am 8. April 1882 zu. Derselbe wurde mitten im besten Wohlbefinden vier Tage vor seiner Aufnahme von plötzlichen Schmerzen im Unterleib befallen, so dass er die Arbeit aufgeben musste, nach Hause gieng, wo er von Üblichkeiten und Erbrechen befallen wurde, durch welches reichliche, gelblich gefärbte, bitter schmeckende Massen entleert wurden; gleichzeitig trat heftiger Singultus auf. Man erschloss aus den Symptomen eine Perforation in die Bauchhöhle und eine circumscripte Peritonitis und als Ursache eine Perforation des Processus vermiformis mit mässig starkem Exsudat in der Umgebung. Die Druckschmerzhaftigkeit beschränkte sich auf die Cöcalgegend. Man fühlte dort einen prall-elastischen circumscripten Tumor. Percussion von Herz und Lungen vollkommen normal. Die Leberdämpfung schien etwas verkleinert, doch

war sie sowohl vorn als seitlich nachweisbar. Kein Husten oder Auswurf. Alle Symptome besserten sich allmählich, nur die Temperatur blieb etwas erhöht. Dieser günstige Zustand dauerte nicht lange, denn schon am 25. April begann Patient über Stiche in der rechten Seite zu klagen, vorn und seitlich zwischen der 6. und 7. Rippe. Das Fieber stieg an und es trat zu verschiedenen Zeiten Frösteln auf. Vorn war eine Dämpfung zu constatiren, welche sich von der 4. Rippe nach abwärts in die Leberdämpfung erstreckte. Auch in den seitlichen Partien war Dämpfung zu constatiren, welche sich rückwärts bis zur 8. Rippe nach aufwärts erstreckte. Auscultation über der beschriebenen Gegend liess den Stimmfremitus abgeschwächt vernehmen, keine Spur von Athmungsgeräusch. Die Intercostalräume waren nicht ausgewölbt, aber sehr schmerzhaft. Husten keiner, auch kein Auswurf. Bei tiefer Inspiration eigentlich keine Stiche, sondern Drücken an den afficirten Stellen. Keine metallischen Phänomene. Über den nicht gedämpften Partien rein vesiculäres Athmen, welches scharf abschnitt. Durch eine Probepunction wurde ein dünnflüssiger, äusserst übelriechender Eiter aspirirt. Wegen äusserer Umstände wurde die Operation aufgeschoben um 2 Tage, da man glaubte, dass die Möglichkeit der Perforation in die Brusthöhle noch weit entfernt ist. Doch nach einem starken Hustenreiz entleerte sich während eines Paroxysmus ein halber Liter Eiter, welcher absolut identisch mit dem durch Punction gewonnenen war. Die Dämpfungsgrenzen rückten zusammen und man konnte deutlich metallische Phänomene constatiren mit amphorischem Athmen, also einen Pneumothorax. Die augenblickliche Besserung hielt nur kurze Zeit an, alle Symptome steigerten sich wieder. Daher machte man am 3. Mai die Operation. Man schnitt einfach am oberen Rande der 7. Rippe ein, entleerte einen Liter des beschriebenen Eiters und desinficirte die Höhle. Durch den eingeführten Finger konnte man sich leicht überzeugen, dass die Höhle nach oben vom Zwerchfell, nach unten von der Leber begrenzt war. Das Fieber verschwand, der Appetit stellte sich ein. Der Husten, früher so quälend, kam nicht wieder, ausser wenn man etwas von der Spülflüssigkeit (Thymolwasser) in die Bronchien hineingelangen liess. Nach zwölf Tagen konnte man das dünne Drain herausnehmen und nach 16 Tagen war die Wunde vollständig verheilt.

21. Audouard.

Perforation des Cöcums. Sehr grosse Dyspnoë, Pleuritis links. Punction von rechtem pleuritischen Exsudat ergibt 3000 cm^3 Eiter, Fäcalgeruch. Tod.

Section: Perityphlitis und grosser perinephritischer Abscess; ein Ulcus im Cöcum perforirt; Niere schwimmt ganz im Eiter; im Abscess ein Concrement aus dem Darm, ein ganz ähnliches noch im Cöcum; Abscess steigt hinter der Leber nach oben, Perforation des Zwerchfells. Rechts Pleuritis mit sehr grossem, eitrigem Exsudat. Pericarditis.

22. Lauenstein stellte im ärztlichen Vereine in Hamburg folgenden Fall vor:

Ein 57jähriger Mann erkrankte schon vor 26 Jahren an Unterleibskoliken. Nach 7 Wochen wurde eine Incision in der Cöcalgegend gemacht, welche aber keinen Eiter lieferte. Nach einigen Tagen brach derselbe spontan durch und der Kranke war nach 17 Wochen vollständig wieder hergestellt. Vor 14 Jahren abermalige Kolikanfälle, welche aber nach Wärmeapplication und inneren Medicamenten vorübergiengen. Die letzte Erkrankung, bis zu welcher der Pat., bis auf einige katarrhalischen Unbehaglichkeiten, vollkommen wohl war, begann am 1. December. Nach einem Diätfehler traten plötzlich Koliken auf und Ikterus, bald aber auch Beklemmungen und Fieber auf. Am 19. December war bereits der Unterleib, besonders in der Oberbauchgegend, aufgetrieben und die Leberdämpfung vergrössert. Sie reichte von der Mamilla bis ins Nabelniveau, nach links bis ins linke Hypochondrium. Man konnte im Nabelniveau deutlich den scharfen Leberrand tasten und hatte durch die gespannten

vorderen Bauchdecken ein deutliches Gefühl der Fluctuation. Ikterus, abends hohes Fieber und über beide Lungen verbreiteter Katarrh. Die Probepunction lieferte ein intensiv gallig gefärbtes Serum und am nächsten Tage wurde durch eine ausgiebige Incision im Epigastrium eine Menge von mehreren Liter fäculent riechenden Eiters entleert. Nach Abfluss derselben stellte sich die convexe Leberoberfläche in die Wunde ein und der tastende Finger konnte sich von der festen Adhäsion zwischen der vorderen Bauchwand und der Leber und zwischen dieser und dem Zwerchfell überzeugen. Es trat sofort Fieberabfall und Wohlbefinden ein, doch musste Ende Jänner wegen Steigerung der Temperatur noch eine Nachoperation gemacht werden, welche in der Tiefe, zwischen Leber und Zwerchfell, fächerförmige Adhäsionen sprengen musste. Jetzt, am 8. März, ist der Pat. vollkommen hergestellt, die Leber ist in ihre frühere Stellung eingerückt, die bis zuletzt ausgestopfte Wunde linear verheilt.

Der Ursprung ist nicht ganz klar. Der fäculente Geruch spricht nicht unbedingt für den intestinalen Ausgang. die gallige Färbung des Exsudats eher für den Ursprung aus Gallensteinen, wofür auch die Koliken zeugen würden.

23. Grünbaum.

Am 5. Juni 1890 wurde in unsere Privatanstalt ein 46jähriger Mann geliefert, dessen Zustand ganz verzweifelt schien. Die von Dr. Frejdenson, auf dessen Abtheilung im jüdischen Krankenhause dieser Kranke vordem sich befunden hat, gelieferten anamnestischen Daten sind folgende: W. M. aus Garwolin, 46 J. alt, kam am 24. September 1889 ins jüdische Krankenhaus, an Typhlitis und Pleuritis dextra leidend. Seine Krankheit begann vor einigen Wochen mit Fieber und Schmerzen in der Cöcalgegend. Später verspürte er Schmerzen in der rechten Seite. Nach zweiwöchentlichem Verweilen im Krankenhause wurde sein Allgemeinzustand viel besser, das Fieber wich und auf eigenes Verlangen wurde er, mit einer Verhärtung in der Cöcalgegend und geringem Exsudat in der Pleurahöhle, am 10. October 1889 entlassen.

Am 3. Mai 1890 wurde er wieder aufgenommen, mit heftigem Fieber, Kurzathmigkeit und Schmerzen in der rechten Brusthälfte. Der Schmerz war gürtelförmig, streng in der Magengrube von vorne, in der Lebergegend seitwärts und in der unteren rechten Seite des Brustkorbes von hinten localisirt. Das Exsudat in der rechten Pleurahöhle war damals gering. Eine Pleuritis diaphragmatica wurde diagnosticirt. Das Exsudat nahm rasch zu, das intensive Fieber hielt an, die Kräfte des Kranken nahmen alltäglich ab. Trotzdem blieb eine an obiger Stelle vorgenommene Probepunction effectlos. Der Kranke verliess das Krankenhaus am 15. Mai 1890 in einem sehr verzweifelten Zustande. Seit dieser Zeit blieb der Kranke bis zum 5. Juni in der Stadt bei seinen Verwandten und wurde am 3. Juni von Dr. Centnerszwer untersucht, der in der Mamillarlinie auf der Seite der rechten sechsten Rippe eine flache, längs der Rippe verlaufende, fluctuirende Geschwulst bei ihm vorfand. Eine mit Pravaz'scher Spritze an dieser Stelle von Dr. Centnerszwer vorgenommene Probepunction erwies eine dicke und stinkende eitrige Flüssigkeit. Dem Kranken wurde nun eine Operation vorgeschlagen und zu diesem Zwecke kam er am 5. Juni 1890 in unsere Anstalt.

Der Status præsens war damals folgender: Der Pat. W. M. ist ein sehr abgezehrtes Individuum, mit hochgelber Gesichtsfarbe; er leidet an kolossaler Schwäche, vollständigem Appetitmangel, heftigen Seitenschmerzen, trockenem und sehr lästigem Husten, Athemnoth, Tenesmen und sich oft wiederholenden Schüttelfrösten. — Physikalische Untersuchung: Temperatur 40·2, Puls 126, Resp. 38. In der Mamillarlinie befindet sich rechterseits eine sehr schmerzhafte, stark gerötlete und fluctuirende Anschwellung von der Grösse eines Hühnereies. — In der rechten Brusthälfte, vorne von der fünften Rippe an, hinten vom Angulus scapulæ, hatten

die Respirationsgeräusche einen unbestimmten Charakter. Der Percussionsschall war daselbst auch stark gedämpft. Linkerseits waren die Respirationsgeräusche nur stellenweise etwas verschärft, der Percussionsschall aber fast überall normal. Die Leber drang unter dem Rippenbogen wenigstens auf 3 Fingerbreiten hervor und war beim Palpiren sehr schmerzhaft; man konnte sie der heftigen Schmerzen halber gar nicht percutiren. Der Bauch war stark eingezogen, die unteren Extremitäten leicht geschwollen. Im Harne kein Eiweiss. In der Cöcalgegend konnte ich nichts Anormales herausfinden.

An besagter Stelle wurde ein Theil der sechsten Rippe resecirt und die Pleurahöhle eröffnet; stinkender Eiter in grosser Menge, ca. 1000 *g*, quoll heraus. Nachdem ich mit dem Zeigefinger in diese Höhle hineingieng, überzeugte ich mich 1. dass die rechte Lunge an ihrer ganzen unteren Fläche mit dem Diaphragma verwachsen war; 2. dass hinten von der Schnittöffnung zwischen den zwei miteinander verwachsenen Pleurablättern eine kleine halbkugelige Höhle sich befindet; 3. dass in diesem unverwachsenen Theile des Diaphragmas, an der Grenze zwischen dessen membranösem und musculösem Theile sich eine ziemlich runde Öffnung befindet, durch welche mein Finger frei in die Peritonealhöhle hineindringen konnte, und 4. dass eben durch diese Öffnung die ganze Menge Eiters unter dem Diaphragma hervordrang und herausquoll. Zum freien Abfluss des Eiters wurde deshalb hinten im elften Intercostium eine Gegenöffnung angelegt, durch welche zwei dicke Drains eingeführt wurden. In die vordere Öffnung kam nur ein Jodoformgazestreifen.

Nach der Operation wurde der Zustand des Pat. relativ viel besser, weil die Temperatur noch am selben Tage zur Norm zurückkehrte, die Athemnoth und der Husten geringer wurden, die Tenesmen fast verschwanden. Der Puls blieb jedoch wie vordem, 126, Resp. 36. Diese relative Besserung dauerte jedoch nicht lange, denn am dritten Tage nach der Operation stellte sich wieder ein heftiger Schüttelfrost ein, die Temperatur stieg auf 40·8° und bei heftigen Bauchschmerzen entleerte sich durch den After eine Menge stinkenden Eiters. Die Temperatur fiel danach nicht ab, der Kräfteverfall wurde immer grösser und in diesem Zustande nahmen die Verwandten den Kranken nach Hause, wo er nach 2 Tagen, also 6 Tage nach der Operation, verschied. Eine Autopsie wurde nicht ausgeführt.

24. Nowack.

F . . . . t Anna, 19 Jahre, Dienstmädchen. Die Eltern und 7 Geschwister der Pat. sind völlig gesund. Diese selbst hatte als Kind Masern, Scharlach und Nervenfieber. Seitdem ist sie gesund gewesen. Menstruirt ist sie 3wöchig, regelmässig, ohne Schmerzen. Am 31. Mai 1885 will sie plötzlich in der rechten Seite, etwa in der Nabelhöhe, heftige Schmerzen bekommen haben. Verletzung, Magenstörungen, Überanstrengung, Nieren- oder Gallensteinkolik, sowie Stuhlverstopfung weist sie als Ursache zurück und gibt nur einer Erkältung schuld. Am Tage der Erkrankung hatte Pat. noch normalen Stuhl, 2 Tage darauf erst auf ein Klystier. Dabei empfand sie (ob vor — zugleich mit — oder nach dem Stuhlgang, weiss sie nicht genau anzugeben) erhebliche Beschwerden beim Wasserlassen. Sie trank heissen Thee und entleerte darnach einen grüngelbrothen Harn von ziemlich dicker Consistenz, der sie auf den Gedanken brachte, es möchte Eiter und Blut sein. Wegen der starken Schmerzen bettlägerig, kam sie am 5. Juni ins Haus.

Stat. præs.: Mittelgross, gracil gebauter Körper mit spärlicher Muskel- und Fettpolsterentwickelung. Ohne Dyspnoë und Fieber, öfteres Erbrechen. Kopf: Gesicht etwas verfallen, trägt einen leidenden Ausdruck, seine Farbe graugelblich. Zunge mässig belegt, feucht. Keine Eruptionen, keine Drüsenschwellung. Thorax: Lang, schmal, flach. Excursionen mässig tief, gleichmässig, ohne Schmerzen. Die Lungen bieten links normale Verhältnisse, ebenso rechts vorn. Auch rechts hinten sind Percussionsschall und Athemgeräusch ohne Besonderheit bis zum oberen Rande der

8. Rippe. Von da an bis zur 10. Rippe wird der Schall voller und erhält einen tympanitischen Beiklang, Man hört an dieser Stelle hauchendes Athmen mit einzelnen knackenden, fast metallischen Reibegeräuschen Der Stimmfremitus ist entschieden vermindert, Succussio Hippocratis dagegen nicht nachzuweisen. Das Stäbchenphänomen ist eben angedeutet. Die Intercostalräume verstrichen. Kein Husten und Auswurf. Herz: Bei normaler Dämpfung und kräftiger Action reine Töne. Der Spitzenstoss wenig hebend, umschrieben in der Parasternallinie des 5. Intercostalraumes. Puls: Mässig voll, regelmässig, weich, beschleunigt (112). Abdomen: Die Haut durch Jodpinselungen stark gebräunt. Die rechte Seite aufgetrieben, von teigiger Resistenz, mit gedämpftem Schall, sehr druckempfindlich. Die Stelle liegt etwa handbreit über dem Cöcum und Proc. vermiformis. Die Leberdämpfung erscheint nach unten um 1 Querfinger verbreitert, die Milz nicht nachweisbar vergrössert. Harn: Ohne Beschwerden entleert, frei von Sediment und Schleim, zeigt nur Spuren von Eiweiss. Nierengegend: Ohne erkennbare Veränderungen, keine Schmerzen. Stuhl: Angehalten, auf zwei Klysmata hin ganz geringe Mengen eines uncharakteristischen Stuhles. Genitalien: Ohne Besonderheit. Parametritische Zeichen fehlen.

Verlauf: 8. Juni: Das Allgemeinbefinden nicht verändert. Rechts vorn normaler Lungenschall bis zur 3. Rippe, von da an voller und lauter bis zur 6. Rippe. Das Athemgeräusch sehr verschärft, besonders im Exspirium. Von der rechten Axillarlinie, in der Höhe der 5. Rippe, zieht sich nach dem Rücken ein Streifen tympanitischen, fast metallisch klingenden Schalles mit hauchendem Bronchialathmen, das bisweilen von klingendem Rasseln durchsetzt wird. Der Stimmfremitus ist vermindert. Entlang dieser tympanitischen Zone läuft eine ca. zwei Finger breite Dämpfung mit Compressionsathmen und Reibegeräuschen. Von da an bis zur Spitze ist der Schall voll und das Athmen rein. Herz nach links verdrängt. Der Spitzenstoss in der Mamillarlinie des 5. Intercostalraumes zu fühlen. Die Töne rein, mässig kräftig. Leber: Ihre Dämpfung um zwei Querfingerbreiten von oben her verkleinert. Abdomen Die beschriebene schmerzhafte Stelle rechts ist ca. 12 *cm* nach oben gerückt. Sonst keine Veränderungen. Inspiratorisch ist keine Verschiebung der Resistenz zu bemerken. Stuhl fehlt. Temp. normal, 37·8. Puls 100. — 12. Juni: Linke Lunge normal, ausser mässiger Aufblähung. Rechts vorn bis zur 3. Rippe heller Schall mit bronchitischen Geräuschen. Von da bis zur 6. Rippe tympanitischer Schall mit hauchendem Bronchialathmen. Rechts hinten bis zum Scapularwinkel heller Schall mit reinem Athmen. Daran schliesst sich eine zwei Finger breite Dämpfungszone mit deutlichem Bronchialathmen. Unter dieser wieder ein gleich hoher, bis in die rechte Axillarlinie reichender Streifen mit gedämpft tympanitischem Schall und fast ganz aufgehobenem, schwach hauchendem Athemgeräusch. Die Lungengrenzen rechts zeigen auch bei tiefster In- und Exspiration nur geringste Verschieblichkeit. Die Intercostalräume erscheinen gleichmässig vorgewölbt, eine Resistenzverschiedenheit ist kaum nachzuweisen, noch weniger irgend welche Fluctuationserscheinungen. Abdomen: Rechts noch immer jene teigige Resistenz mit gedämpftem Schall und grosser Schmerzempfindlichkeit. Stuhl: Seit 4 Tagen jeden Morgen spontan, grünlich, ohne Schleim, Eiter oder Blut. Urin: Enthält viele weisse Blutkörperchen, einige rothe, daneben zahlreiche Blasenepithelien. Temp.: Seit dem 9. Juni höheres Fieber, 39·8, mit mässigen Remissionen früh bis 38·0, heute früh sogar 37·4, am Abend wieder 39·2. — 6. Juli: Nachdem sich bis heute nichts Wesentliches geändert hatte, bis auf eine Vergrösserung der Dämpfungszone rechts hinten auf Kosten des tympanitischen Schallstreifens, der nur noch einen ganz kleinen Raum vorn wie hinten in Anspruch nimmt, wirft Pat. heute Mittag plötzlich unter heftigen Hustenanfällen grosse Mengen etwas grünlichgelben geballten Eiters aus. Die Breite des tympanitischen Feldes ist darnach um zwei Querfinger breiter geworden. Pat. hatte in den letzten Tagen wenig Appetit entfaltet und seit ihrem Eintritt um 7 Pfund abgenommen. Den Fieber-

verlauf in den letzten kritischen Tagen zeigt die beigegebene Curve. — 15. Juli: Der Auswurf dauert fort, erregt viel Schmerzen auf der Brust. Tuberkelbacillen sind in ihm nicht nachzuweisen, auch sonst keine abnormen morphologischen Elemente. Der Appetit ist besser, das Allgemeinbefinden hat sich gehoben. Der Stuhl bleibt angehalten. Das Fieber schwankte in den letzten Tagen zwischen 37·4 und 38·5. — 26. Juli: Pat. hat sich wesentlich erholt. Die tympanitische Dämpfungszone ist völlig verschwunden. Vorn beginnt jetzt die absolute Dämpfung rechts an der 3. Rippe, sie reicht bis zum Rippenrand und geht hier in tympanitischen Darmschall über. Im 3. Intercostalraum hört man neben unbestimmtem Athmen pleuritisches Reiben, nach unten keinerlei Geräusche. Rechts hinten beginnt die Dämpfung wenig über der Scapulamitte. Man hört ganz abgeschwächtes Athmen mit einzelnen fernen Rasselgeräuschen. Der Auswurf erfolgt nur noch morgens reichlicher. Pat. klagt nur über zeitweilige schwere Kopfschmerzen, sonst ist ihr Befinden gut, ebenso Appetit, Schlaf und Stuhl. — 6. October: Pat. ist seit 6 Wochen ausser Bett. Das Exsudat rechts war bald resorbirt worden, allmählich blieb auch der Husten aus und ebenso schwanden nach und nach alle anderen subjectiven Symptome. Objectiv ist heute neben einer ganz geringen Einziehung rechts hinten unten nur noch eine vielleicht handtellergrosse Stelle mit verkürztem Lungenschall, abgeschwächtem Athmen und vermindertem Stimmfremitus nachzuweisen. Schmerzen bestehen hier nicht mehr, weder spontan, noch auf Druck. Der übrige Lungenbefund ist völlig normal. Auch die Leber ist an ihre alte Stelle zurückgekehrt, ihre Dämpfung nicht mehr vergrössert. So wird Pat. heute als geheilt entlassen. Die Gewichtszunahme beträgt im Ganzen 26 Pfund.

25. Körte.

Fall 3. Körte eröffnete bei einem von der internen Station auf die chirurgische Abtheilung verlegten 25jährigen Patienten am 30. April einen grossen perinephritischen Abscess, der nach oben bis unter die Zwerchfellkuppe reichte, mittels grossen Lumbalschnittes. Trotz guten Abflusses und allmählicher Ausheilung erholte sich der Patient nicht, geringes Fieber hielt an. Endlich am 28. Mai fand sich eine Anschwellung in der rechten Darmbeingrube; die typische Incision eröffnete einen retrocöcalen Abscess mit stinkendem Eiter. Nun entsann sich der des Deutschen nicht ganz mächtige Patient, dass seine Krankheit durch eine Indigestion nach einer schweren Mahlzeit ganz acut mit Verstopfung und Schmerzen in der rechten Darmbeingrube begonnen hatte. Die Nieren waren immer gesund befunden worden.

Eine andere Kategorie der subphrenischen Abscesse wird durch jene Fälle gebildet, welche nach perityphlitischen Processen entstehen. Da wir bis zur Einführung der allein zweckmässigen chirurgischen Therapie eine ganze Reihe von Fällen verzeichnet finden, welche mit ihren angeschlossenen Sectionsberichten einzelne, uns interessirende Details illustriren, so können wir uns mit einiger Sicherheit den ganzen Entwicklungsgang vom pericöcalen Eiterherd bis zur Bildung eines subphrenischen, ja subpleuralen und endopleuralen Abscesses combiniren. Und es ist aus dem Grunde, dass hinfort die meisten Abscesse dieser Kategorie höchstwahrscheinlich der Heilung zugeführt werden können, auch räthlich, dass diese Affectionen ihren Geschichtsschreiber finden, da man sonst, nach den bisher erzielten günstigen Heilresultaten zu

schliessen, kaum noch oft Gelegenheit haben dürfte, über den Entwicklungsgang derselben Berichte abzufassen, welche auch mit einem Sectionsbefunde ergänzt wären.

Unter den von uns gesammelten 25 Fällen wurden nämlich 11 nicht operirt und diese endeten nach kürzerem oder längerem recht qualvollen Verlaufe tödtlich, bis auf zwei Fälle (19 und 24), welche spontan heilten. Von den übrigen 14 Fällen wurden durch einen zweckmässigen Eingriff 9 gerettet und 5 erlagen dem tückischen Leiden. Diese Ziffern zeigen aber auch so recht deutlich, wie hoch an der Zeit es bereits war, einen Fortschritt auf diesem Gebiete anzubahnen, eine Besserung der Therapie einem Leiden gegenüber einzuführen, welches bis dahin fast ausnahmslos die davon Befallenen tödtete.

Unter den perityphlitischen Processen, nach welchen subphrenische Abscesse auftreten, sind nicht vielleicht nur die perforativen Vorgänge am Processus vermiformis gemeint, welche nach den neueren Untersuchungen allerdings die häufigste Ursache der sogenannten perityphlitischen Entzündungen zu sein pflegen, sondern alle in der Nachbarschaft des Cöcums ablaufenden krankhaften und traumatischen Veränderungen jeder Art, soferne sie nur zur Eiterung führen. Unter denselben sind, wenigstens nach den Obductionsbefunden, auch Geschwüre des Cöcums selbst bei unafficirtem, frei flottirendem Processus vermiformis, endlich Perforation des Cöcums durch eine Fischgräte mitinbegriffen. Dass bei den operirten Fällen die eigentliche Ursache manchmal verborgen bleiben wird, ist gewiss, da es ja bekannt ist, wie schwer manchmal die Orientirung selbst bei Sectionen zu sein pflegt.

Um einem Vorwurf zu begegnen, dass wir cöcale Ulcerationen in zwei gesonderten Capiteln behandeln, sei hier angeführt, dass wir in Capitel II. nur jene Colon- (und auch Cöcal-) Perforationen einreihten, welche Theilerscheinungen einer ausgedehnten, meist dysenterischen Erkrankung des Dickdarms waren. Isolirte Cöcalulcerationen, mit oder ohne Durchbruch, fassen wir mit den ähnlichen Affectionen des Processus vermiformis in diesem Capitel zusammen.

Bezüglich des Verlaufes der subphrenischen Abscesse nach Perityphlitis muss bemerkt werden, dass allerdings die Bildung eines subphrenischen Abscesses den Abschluss des ganzen Krankheitsverlaufes vorstellt, dass aber in Ausnahmsfällen auch wenige Tage nach dem ersten Auftreten der Perityphlitis auch bereits Zeichen des subphrenischen Abscesses beobachtet wurden. Insbesondere ist in dieser Richtung der Fall 12 bemerkenswert, da bei demselben schon drei Tage nach dem Einsetzen der Perityphlitis der subphrenische Abscess nicht nur diagnosticirt, sondern auch, und zwar mit Erfolg, operirt wurde.

Ein derart acuter Abscess unter dem Zwerchfell bildet aber immerhin eine Ausnahme. Doch lässt sich im allgemeinen wohl sagen, dass der Zeitraum, in welchem entweder bei dem nicht operirten Abscesse

der Tod eintrat, oder in welchem es zur Operation kam, bei dieser Kategorie von Abscessen bei weitem nicht so entfernt war von dem Beginn des Leidens überhaupt, wie bei den anderen Arten der subphrenischen Abscesse. In einem einzigen Falle verfloss seit Einsetzen der Perityphlitis ein Zeitraum von zwei Monaten, in fünf Fällen dagegen lagen nur 21 bis 40 Tage dazwischen, in weiteren fünf waren jedoch nur 3 bis 20 Tage zwischen beiden Zeitpunkten verflossen. In mehreren Fällen fehlen uns darüber alle Angaben. Der etwas kürzere Zeitraum, welchen ein subphrenischer Abscess nach perityphlitischen Processen zur Entwicklung braucht, wird vielleicht dadurch bedingt, dass solche Abscesse meist eine Perforation des Cöcums oder des Processus vermiformis zur Voraussetzung haben, daher der im Gefolge einer solchen auftretende Eiterungsprocess besondere corrosive Wirkung haben wird, vielleicht infolge einer Beimischung von Kothbestandtheilen, wie denn auch in den perityphlitischen Abscessen, durch welche die subphrenischen Eiteransammlungen verursacht werden, nicht selten Kothpartikelchen, Kothsteine, fötide Gase und den Darm mit Vorliebe bewohnende Mikroorganismen vorgefunden wurden.

Ich brauche wohl kaum auseinanderzusetzen, warum nach perityphlitischen Affectionen die subphrenischen Abscesse vornehmlich — auf der rechten Seite beobachtet wurden. Ebenso würde es überflüssig erscheinen, besonders hervorzuheben, dass die nach Zwerchfellperforation beobachteten Pleura- und Lungenaffectionen fast ausschliesslich auf der rechten Seite constatirt wurden. Die Rechtslagerung des Cöcums und des Processus vermiformis würde hiefür eine hinreichende Motivirung abgeben. Und doch sind auch andere Möglichkeiten der Entstehung der subphrenischen Abscesse als durch directes Weiterkriechen des Eiters nicht ausgeschlossen. Wir müssen nämlich nach den vorliegenden Berichten ohne weiteres zugeben, dass die subphrenischen Abscesse nach perityphlitischen Processen durchaus nicht im continuirlichen Zusammenhange mit dem ursprünglichen stehen müssen. Sobald aber einmal die discontinuirliche Entstehung eines subphrenischen Abscesses zugegeben ist, muss auch die Entwicklung eines subphrenischen Eiterherdes auf der linken Seite, dann also durch Vermittlung des Blut- oder Lymphstromes folgerichtig concedirt werden. Eine solche linksseitige Eiteransammlung unter dem Zwerchfell ist aber auch auf zwei weiteren Wegen denkbar. Wie mich eine Autopsie, welcher ich in letzterer Zeit beizuwohnen Gelegenheit hatte, belehrte, ist es auch denkbar, weil in diesem Falle beobachtet, dass der Eiter aus der perityphlalen Gegend sich nicht nur — nebst anderen Wegen — in der Richtung gegen die rechte Niere, sondern auch, nachdem er in der Höhe des ersten Lendenwirbels die Mittellinie überschritten, auch auf der linken Seite gegen die linke Niere hin propagirt. Es kann also von einem perityphlitischen Eiterherde zuerst ein linksseitiger paravertebraler erzeugt werden, von

diesem dann durch Weiterkriechen der Eiterung oder auf dem Blut- oder Lymphwege, daher discontinuirlich, ein linksseitiger subphrenischer Abscess veranlasst werden. Endlich gibt uns der Fall 3 einen dritten Weg an, auf welchem ein subphrenischer Abscess auf der linken Seite entstehen könnte. In diesem Falle ist der Eiter von einem perityphlitischen Herde innerhalb der Psoasscheide bis gegen die rechte Niere emporgestiegen, von da aber gegen das Centrum tendineum des Zwerchfells und weiter nach Perforation des Diaphragmas gegen die Basis der rechten Lunge durchgebrochen; hier blieb er aber nicht stehen, sondern übertrat hinter dem Pericard auf die linke Seite, daselbst über dem Zwerchfell eine Eiteransammlung verursachend, welche bis zur dritten Rippe nach aufwärts reichte, aber auch gegen den Bauch zweifaustgross vorragte. Ein ähnlicher Entwicklungsgang ist auch für einen subphrenischen Abscess denkbar. Es kann nämlich ein rechtsseitiger Abscess unter dem Zwerchfell durch Weiterkriechen in dem lockeren Zellgewebe unter dem Diaphragma und nach Umgehung oder Perforation des Ligamentum suspensorium hepatis einen Eitersack unter der linken Zwerchfellhälfte erzeugen, so dass neben einem rechtsseitigen auch ein linksseitiger Eiterherd besteht, oder es kann nach Überleerung des rechten in den linken bloss ein linksseitiger subphrenischer Abscess nach einem perityphlitischen Processe zur Entwicklung kommen. Wenn wir die soeben erörterten Verhältnisse an den von uns gesammelten Beobachtungen controliren, so stellt es sich heraus, dass bis auf den Fall 3 niemals ein linksseitiger subphrenischer Abscess, auch niemals eine linksseitige Eiteransammlung in der Pleura zur Beobachtung kam. Doch wäre in den künftigen Fällen auf diese Verhältnisse zu achten, damit erstens bei einer perityphlitischen Eiterung nicht ein rechtsseitiger subphrenischer Abscess übersehen werde und dass man bei demselben Krankheitszustande nicht ohne einen rechtsseitigen subdiaphragmalen Eiterherd oder manchmal neben einem solchen einmal einen linksseitigen subphrenischen Eiterherd oder eine linksseitige Eiteransammlung in der Pleura übersehe, sie für unmöglich und ausgeschlossen haltend.

Wir besitzen 13 Sectionsberichte über die fragliche Affection. Im Falle 1, 4, 7, 8, 9, 15, 16 und 17 gieng der ganze Process vom Wurmfortsatze aus. Derselbe fehlte entweder, während im Cöcum ein Loch bestand, offenbar die Implantationsstelle des Processus vermiformis, welcher aber durch Ulceration und Gangrän zugrunde gegangen war. Oder es bestand eine Perforation eines seit längerer Zeit weil als chronisch bezeichneten Ulcus im Wurmfortsatz. Oder es handelte sich, wie z. B. in den 3 Fällen 8, 9 und 17, um acute Perforationen des Anhanges. Auch im Falle 5 war wahrscheinlich der Abscess mit einer Perforation des Processus vermiformis in Zusammenhang zu bringen, da derselbe in eine retroperitoneale Höhle ausmündete, in welcher ein Concrement lag. Daneben bestanden allerdings auch

Geschwüre im Anfange des Colon ascendens, aber dieselben waren in der Muscularis grösser, als in der Mucosa, wodurch offenbar die Perforation von aussen nach innen erwiesen ist, daher die Perforation des Processus vermiformis als das Primäre und die cöcalen Öffnungen als das Secundäre zu betrachten sind. Eine ähnliche Genese wie in Gruppe I., d. h. Ausgang von einem Geschwüre, welches, während der Abscess sich entwickelt, übernarbt, treffen wir im Falle 15, wo bei adhärentem Colon asc. und transv. an die Bauchwand ein graugrüner Belag auf der Hinterfläche des Cöcums, Ileumschlinge und Proc. vermif. und endlich zwei übernarbte Defecte im Endstücke des Wurmfortsatzes und zwei Kothstückchen im Innern desselben angetroffen wurden. In einigen Fällen war das Cöcum selbst afficirt. Ausdrücklich als frei flottirend wird der Wurmfortsatz im Falle 3 erwähnt, während das Cöcum an die Psoasscheide adhärirte und mit einer Eiterhöhle in derselben zusammenhieng, und zwar mittelst einer Fistel, deren Ränder verdünnt und gerissen waren. Im Falle 2 war das Cöcum perforirt, und zwar durch eine Fischgräte. Endlich wird im Falle 6 eine extraperitoneale Eiterung angeführt, ohne dass angegeben würde, dass oder ob das Cöcum oder der Processus vermiformis perforirt gewesen ist. Im Falle 21 trat offenbar durch ein Kothconcrement eine Perforation des Cöcums ein.

Infolge eines oder des anderen Umstandes entwickelte sich in der Nachbarschaft des Cöcums eine Eiterung, deren Lage ziemlich wechselnd war, wie wir es von den perityphlitischen Eiterungen übrigens gewöhnt sind. Aprioristisch würden wir allerdings die Entstehung eines subphrenischen Abscesses eher bei einer extraperitonealen Abscessbildung für wahrscheinlich halten, da wir aus den Experimenten von Sänger wissen, wie leicht eine Farbstofflösung aus dem Zellgewebe zwischen Peritoneum und Musculus iliacus in das perirenale Zellgewebe eindringt.

Selten complicirte den Verlauf eines subphrenischen Abscesses eine frische Peritonitis, als deren Theilerscheinung man vielleicht geneigt wäre manchmal den subphrenischen Abscess anzusehen. Solche Zufälle werden unter den 13 Sectionsbefunden nur im Falle 1, 8 und 15 gemeldet. Diese Todesfälle wären also durch eine rechtzeitig ausgeführte Operation zu vermeiden gewesen.

Bezüglich der weiteren Propagation ist mit Rücksicht auf das oben Gesagte Folgendes zu erwähnen: In einigen Fällen wird ausdrücklich angeführt, dass die subphrenische Eiterhöhle in directem Zusammenhange mit dem pericöcalen Abscesse gestanden sei, und zwar schon wieder auf zweierlei Weise: nämlich entweder innerhalb der Psoasscheide, in welcher ein Fistelgang vom Cöcum bis hinter die Niere und von da gegen das Centrum tendineum zog (F. 3), oder es wird der Weg des Eiters so beschrieben, dass er, wie im Falle 5 und 6, extraperitoneal hinter der Leber und Niere bis ans Diaphragma hinanreichte, um hier entweder stillzustehen oder sich durchs Zwerchfell einen weiteren Weg

gegen Lunge oder Pleura zu bahnen. Neben diesem förmlichen Weiterkriechen des Eiters wird aber noch folgende, sozusagen sprungweise Verbreitung erwähnt: Am deutlichsten wird die fehlende Continuität des perityphlitischen mit dem subphrenischen Abscess im Falle 7 betont, indem der Autor sagt, dass hinter dem Cöcum ein Abscess lag, über dem rechten Leberlappen dagegen ein „zweiter nicht communicirender, mit stinkender Jauche gefüllt." Im Falle 1 wurde der subdiaphragmatische Abscess eröffnet, ohne dass ein, wie ausdrücklich erwähnt wird, „abgekapselter Abscess in der rechten Darmbeinschaufel mit entleert worden wäre." Ähnliches ereignete sich im Falle 9. Hier wurden wieder zwei Einschnitte auf den perityphlitischen Abscess gemacht und nach dem Tode des Kranken constatirt, dass noch ein Eiterherd vorhanden war zwischen Magen und Zwerchfell, welcher sich durch die gemachten Einschnitte nicht entleeren konnte. Auch im Falle 4 ist das Getrenntsein des pericöcalen und subphrenischen Abscesses ungemein wahrscheinlich, weil neben dem ersteren ein „zweiter Abscess" beschrieben wird, welcher ausdrücklich als abgesackt beschrieben wird. Endlich bestand im Falle 8 kaum eine Communication zwischen den beiden Eiterhöhlen, da beide separat eine derartige Spannung erreichten, dass jede für sich und zwar in eine besondere, seröse Höhle durchbrachen, nämlich der pericöcale Abscess in die abdominale, der subphrenische dagegen in die Pleurahöhle.

Unter den 25 Fällen, die es uns zu sammeln gelang, ist in 14 Fällen operirt worden. Da 2 Fälle spontan heilten und von den operirten Fällen 5 starben, so verfügen wir über 13 Beobachtungen, in welchen wir auf Grund von Autopsien mit Sicherheit aussagen können, wie sich die weiteren Schicksale des subphrenischen Abscesses gestaltet haben. (Der Fall 23 wurde nicht secirt.) Es liegen zwar auch in den anderen Fällen hierüber manche Angaben vor, doch können dieselben aus leicht begreiflichen Gründen nicht jene Ansprüche auf absolute Verlässlichkeit machen, wie der Bericht über eine Autopsie bei vollständig klarem Überblick der Verhältnisse. In den dreizehn Sectionsberichten[1]) wird zehnmal von einer Zwerchfellperforation Erwähnung gethan, während in den übrigen drei Beobachtungen, nämlich 1, 7 und 9, der Abscess sich am Diaphragma begrenzte. Und gerade unter diesen drei Fällen befinden sich die zwei Beobachtungen, in welchen operativ eingegriffen worden war. Wenn wir diese Thatsache zusammenhalten mit jener, dass sich unter den übrigen neun operirten und günstig verlaufenen Fällen nur drei befinden, in welchen an eine Zwerchfellperforation gedacht werden könnte, so zwingt sich uns der Gedanke an einen Zusammenhang zwischen Operation und Begrenzung der Eiterung am Diaphragma auf. Da wir wissen, dass neben einem subphrenischen Abscess ein selbst

[1]) Ausserdem wurde die Zwerchfellperforation noch constatirt bei Fällen, die nicht letal endeten (3mal).

purulentes pleuritisches Exsudat bestehen kann, ohne dass nothwendigerweise eine Perforation angenommen werden müsste, so ist natürlicherweise auch aus der Angabe, dass im Falle 11 ein Empyem eröffnet worden ist, nicht mit Sicherheit der Rückschluss auf eine Zwerchfellperforation zu machen. So würde sich eigentlich das Resultat der Analyse der Fälle nach dieser Richtung dahin zusammenfassen lassen, dass in allen Fällen, in welchen nicht operirt worden ist, gleichgiltig ob der Kranke zugrunde gieng oder genas, sich immer die Complication eines Durchbruches durchs Diaphragma einstellte; weiter dass unter allen Fällen, welche mit Eröffnung des subphrenischen Abscesses behandelt worden sind, nur in 2 Fällen eine Zwerchfellperforation vorgekommen ist, dass aber nach einem solchen chirurgischen Eingriffe mehreremale ein bereits percutorisch nachgewiesenes Pleuraexsudat, freilich wahrscheinlich nur seröser Natur, zurückgieng.

Durch diese Darlegung erscheint der wohlthätige Einfluss eines operativen Eingriffes sowohl auf die Ausheilung der Affection als auch auf Vereinfachung des Verlaufes klar erwiesen, selbstverständlich unter der Bedingung einer rechtzeitig gemachten Diagnose.

Soeben haben wir als einer Complication der Entwicklung eines subphrenischen Abscesses des Umstandes erwähnt, dass die Eiteransammlung nach den Nachbarhöhlen oder Nachbarorganen durchbrechen kann, worin manchmal eine der unangenehmsten, chirurgisch schwerst beherrschbaren Ereignisse bedingt ist. Unter solchen Durchbrüchen sind vor allem die nach der Pleura, der Lunge, der Niere und schliesslich dem Pericard zu nennen. Im Falle 3, 4, 5, 8, 15, 16, 21, 23 erfolgte die Perforation in die Pleura, ohne dass man dem in diese Höhle ergossenen Eiter einen Abfluss geschafft hätte, worauf die Patienten sämmtlich zugrunde giengen. Im Falle 9 wurde das Empyem eröffnet und dadurch, sowie durch die zwei vorhergehenden Operationen der Kranke am Leben erhalten. Diese Fälle werden von weiteren dreien ergänzt, in welchen zwar eine Perforation in die Pleura noch nicht eingetreten war, aber unmittelbar bevorstand. Es sind dies die Fälle Nr. 2 und Nr. 13. In dem erstgenannten Falle hatte sich der Eiter merkwürdigerweise bereits einen Weg durch das Diaphragma gebahnt, hatte aber, da offenbar eine frühere Verklebung mit der Pleura diaphragmatica mit dem Zwerchfell nicht eingetreten war, die Pleura abgehoben und sich in den Raum zwischen Pleura parietalis und Zwerchfell ergossen. Im zweiten Falle (Nr. 13) brach der subphrenische Abscess in das retropleurale Gewebe durch, woher ihm durch Resection der 8. und 9. Rippe genügender Abfluss verschafft wurde. Im Falle 3 gesellte sich zu der intrapleuralen Ansammlung rechts nach erfolgter Communication hinter dem Pericard auch eine ähnliche, aber subpleurale Eiteransammlung links hinzu, welche nur nach oben von Pleura umgeben war, ausserdem nach aussen von der linken Lunge, nach vorne innen von dem Pericard

begrenzt war und zweifaustgross gegen den Bauch hervorragte. Im Falle 6 kam es von einer hinter der Niere und Leber gelegenen Abscesshöhle zu einer Lungen- und Nierenperforation, der einzigen Perforation nach dem eben genannten Organe, welche in dieser Kategorie überhaupt vorgekommen sind. Es erhellt daraus, dass nach Perityphlitis die Durchbrüche in die Pleura fast gleich häufig sind, als jene in die Lunge. Denn unter unseren 25 Fällen ereignete sich der Durchbruch in die Lunge nach den Sectionsberichten viermal (Fall 6, 16 [auch in die Pleura], 17, 20), darunter im Falle 16, nachdem zuerst der Eiter einen abgekapselten Pleuraabscess erzeugt hatte, der seinerseits in die Lunge durchbrach. Ausserdem ist aber eine Lungenperforation aus klinischen Symptomen auch im Falle 19 (spontane Heilung), 24 (ebenfalls) zu erschliessen, da grössere Quantitäten schmutzigrothen Auswurfes oder geballten Eiters unter Abnahme der Krankheitserscheinungen ausgehustet wurden. Endlich wurde im Falle 14, wo durch Lendenschnitt der Abscess entleert wurde, eine Communication mit den Bronchien constatirt.

Über die Art und Weise der Entstehung eines discontinuirlichen subphrenischen Abscesses nach Affectionen des Proc. vermif. kann seit Bierhoff (Arch. f. klin. Med., Bd. 27, pag. 248—267) eine auf Thatsachen beruhende Erklärung gegeben werden. Die Entzündung oder Thrombose der Venen des Cöcums und des Proc. vermif. kann sich bis in den Hauptstamm der Pfortader fortsetzen und hier mit einer totalen oder partiellen Obliteration, andererseits mit eitriger oder jauchiger Pylephlebitis mit Leberabscessen und Pyämie enden. Bierhoff theilt vier solche Fälle mit (Mohr, Waller, Buhl, Zenker). In allen diesen Beobachtungen kam es nach Eiterung oder Durchlöcherung des Proc. vermif. zu einer eitrigen Entzündung der Pfortader mit Leberabscessen. Diese Vorgänge brauchen sich nur an der convexen Leberoberfläche abzuspielen, um dass nach Perforation eines oberflächlichen Leberabscesses der subphrenische Raum inficirt würde. Am Falle 8 sehen wir diesen Vorgang mit Überspringen des subphrenischen Raumes ablaufen; der letztere war durch feste Verwachsung der Leber mit dem Diaphragma eigentlich zum Verschwinden gebracht worden. Wir werden zu diesem Gegenstande übrigens in der Gruppe der metastatischen subphrenischen Abscesse zurückkehren.

Endlich haben wir einen auffälligen Umstand zu erörtern: Wir stehen nämlich vor der Frage, warum senken sich Wirbelsäule-Eiterungen so regelmässig nach abwärts, und warum steigen die pericöcalen Eiterungen so gerne aufwärts hinter die Leber und ans Zwerchfell? Das Cöcum hat entweder ein Mesocöcum oder liegt mit einem Theile seiner Hinterwand retroperitoneal. Die Abscesse, welche bei Perityphlitis, ausnahmsweise bei Typhlitis, gebildet werden, können intraperitoneal durch Abschluss mittelst Pseudomembranen oder retroperitoneal gelegen sein. Wenn diese

durch Affectionen des Proc. vermiformis angeregt werden, so denkt man sich, der Eiter krieche längs des Mesenteriotums des Proc. vermiformis ins retrocöcale Zellgewebe. Das Aufsteigen der intraperitonealen pericöcalen Abscesse braucht uns insofern nicht zu beschäftigen, als es uns an einer Handhabe mangelt, um eine Erklärung halbwegs wahrscheinlich zu gestalten. Anders verhält es sich mit dem Aufsteigen der retroperitoneal gelegenen Eiteransammlungen. Das retrocöcale, perinephritische und subphrenische Zellgewebslager ist eine und dieselbe Schichte; dass wandernde Eiterungen also vom Cöcum auch gegen das Zwerchfell sich verbreiten, kann uns nicht wundernehmen. Dass aber Eiterungen, die den Charakter des Migrirens, des Erysipelatoiden, entbehren, vom Cöcum gegen das Diaphragma aufsteigen, braucht eine Erklärung. Und da frägt es sich: Warum senken sich pericöcale Eiterungen nicht ebenso durch die Lacuna vasorum auf den Oberschenkel, wie die von oben herabgelangten subserösen Eiteransammlungen? Ich glaube, die Erklärung dürfte recht einfach sein: Die pericöcalen Eiterungen sind acute, fieberhafte, diejenigen Processe, bei welchen subseröse Congestivabscesse entstehen, zumeist ursprünglich chronische, tuberculöse, oder chronisch gewordene (nach einer acuten Initialerkrankung, Perinephritis z. B.) Erkrankungen.

Bei den letzteren Erkrankungen gehen die Patienten meist herum (Kinder und Erwachsene mit Caries vertebr. etc.), daher nehmen die Eiteransammlungen den Weg mittelst eigener Schwere nach abwärts, wo ihnen auch das lockere Zellgewebe bei weitem weniger Widerstand entgegensetzt, als das in solchen Fällen keineswegs desintegrirte Zwerchfell. Die Patienten mit Perityphlitis hüten zumeist in der entscheidenden Periode — wo darüber entschieden wird, ob für den acuten Abscess Raum nach unten, vorn oder oben, durch die Bauchdecken oder in den Darm geschafft wird — das Bett einige Wochen hindurch. Perforirt der Abscess nicht nach aussen oder in den Darm, so ist kein einfacherer Weg, als der hinter dem Colon ascendens, der rechten Niere ins Subphrenium aufzusteigen. Er ist einfach, weil das eine und dieselbe lockere Zellgewebsschichte ist und weil, wenn wir uns Längsdurchschnitte ansehen, die Vorderfläche der Psoasfascie eine ungemein günstige schiefe Ebene, eine Gleitfläche für den Eiter darstellt, deren höchster Punkt das Cöcum, der abhängigste der subphrenische Raum ist hinter der Niere und Leber. Man kann nicht einwenden, dass mit dem Aufgeben der Lendenlordose diese Schiefheit wegfällt; denn die Unmöglichkeit, zum mindesten das Nichtgeneigtsein zum Aufgeben der Lendenlordose verursacht bei acutem Bettlager die Kreuzschmerzen durch Zerrung der hinteren Ligamente bei hohlliegender Lendenwirbelsäule. Die Lordose wird daher lange nicht aufgegeben bei acutem Bettlager, sondern sie wird künstlich aufrechterhalten durch untergelegte Rollen, wodurch die Gleitebene manchmal für die ganze Krankheitsdauer künstlich erhalten wird.

IV. Gruppe.

Ursprung: Echinokokken.

1. Genzmer, Verhandlungen der Deutsch. Ges. f. Chir. Bd. VIII. 1879, pag. 19.
2. Schede, bei Madelung. Fall CXII. (Madelung, Beiträge zur Kenntnis der Echinokokkenkrankheit. 1885. Stuttgart.)
3. Herrlich, Deutsche med. Wochenschrift. 1886. Nr. 9 u. 10.
4. Godlee, British med. Journ. 1890.
5. Idem. Ibidem.
6. Bülau, Deutsche med. Wochenschrift. 1885. Nr. 6, pag. 94.
7. Cayla, Thèse de Paris de Reymondon. 1887. Nr. 298, pag. 17.
8. Segond, Congrès français de chirurgie. III. 1888, pag. 533.
9. Idem. Ibidem.
10. Maydl, Über Echinokokkus der Pleura etc. Wien 1891.
11. Maunoury, Congrès français de chir. 1888, pag. 539.
12. Krausse, Wiener med. Wochenschrift. 1880. Nr. 31.
13. Maunoury, wie 11.
14. Maydl, wie 10.
15. Seligsohn, Berl. klin. Wochenschrift. 1876. Nr. 9.
16. Krausse, wie 12.
17. Maydl (unveröffentlicht).

---

1. Genzmer.

Verjauchender Leberechinokokkus, Rippenresection, Eröffnung der Pleurahöhle, Incision des Zwerchfells und der Cyste, Mutterblase gelöst, starke Secretion von Galle 6 Wochen hindurch, nach 18 Wochen geheilt.

2. Schede.

Dämpfung von der 4. Rippe nach abwärts, hinten bis zur Mitte der Scapula, kein Pectoralfremitus. Punction ergibt serös-eitrige Flüssigkeit, Verfall der Kräfte,

Ikterus, Resection der 6. Rippe, 3 Liter Eiter entleert mit Echinokokkusblasen, enorme Gallensecretion, nach 3 Monaten geheilt entlassen.

3. Herrlich.

Eine 34jährige Frau, einige Wochen vor der Aufnahme an kolikartigen Anfällen in der rechten Oberbauchgegend erkrankt. Dämpfung geht von der Mitte des Scapularwinkels nach vorn abfallend bis 2 Querfinger über den Nabel, eine bewegliche Gasblase innerhalb des Bezirkes nachweisbar, Punction im 6. Intercostalraume liefert aashaft riechendes, mit Eiterflocken untermischtes Exsudat, Resection der 7. Rippe, dann Eröffnung eines mit putridem Eiter gefüllten Pleuraabscesses, Incision des sich in die Wunde vorstülpenden Zwerchfells, Entleerung eines wässerigen Eiters, Gallenausfluss, nachträgliche Resection der 8. und 9. Rippe, Aufhören des Gallenausflusses und Heilung in $3^1/_2$ Monaten.

4. Godlee.

Eine 20jährige Frau. Zeichen eines Empyems, Resection einer Rippe unter dem Scapularwinkel, Entlassung wegen Reinigung des Spitals, die Kranke kehrt wieder, moribund; die Section weist eine geschrumpfte Höhle in der Leber nach, durch das Diaphragma mit der Lunge communicirend, Tuberkeln in der gleichseitigen Lunge.

5. Idem.

Eine 30jährige Dame. Abscess am Winkel der rechten Scapula, Dämpfung von der halben Höhe der Distanz zwischen Winkel und Spina scapulæ bis 2 Querfinger unterhalb des Nabels. Vorn bis zur 3. Rippe. Fistel in der Gegend der 9. Rippe, von da ein Gang in einen unter dem Diaphragma gelegenen Raum. Dieser gespalten, Entleerung von Eiter und Blasen. Enorme Secretion von Galle, trotzdem Heilung nach 4 Monaten.

6. Bülau.

Ein 49jähriger Mann. Im Unterleib rechts eine Geschwulst, kindskopfgross, von Därmen überlagert, verliert sich unter dem Rippenbogen ohne nachweisbare Leberdämpfung, später bewegliches Exsudat in der Pleura, peritonitisches Reiben über der Geschwulst, Punction am Angulus scapulæ im 7. Intercostalraum enleert trübe, eitrige Flüssigkeit und einen Echinokokkushaken. Resection der 10. und 11. Rippe. Pleura enthält klare Flüssigkeit, nach Incision des sich vorwölbenden Zwerchfells entleert sich trübe, stinkende Flüssigkeit und Blasen, Pleura drainirt, Abscesshöhle tamponirt, Tod. Der operativ eröffnete Sack in der Leber gelegen, darunter ein zweiter unter dem Rippenbogen nach vorn perforirt, frische peritonitische Adhäsionen, eine zweite Perforation in den Ductus hepaticus, Diphtherie der Rectalschleimhaut.

7. Cayla.

Bei einer 20jährigen Frau wurde aus den vorhandenen Zeichen eine Pleuritis mit Exsudat diagnosticirt, nachdem die Kranke längere Zeit hindurch an Symptomen gelitten hatte, welche auf eine Leberkolik schliessen liessen. Nach einer leichten Besserung wurde die Kranke aus dem Krankenhause entlassen, kehrte aber bald in verschlimmertem Zustande wieder. Die Leber war herabgerückt, die rechte Lunge in ihrem unteren Drittel gedämpft, im mittleren etwas sonorer, Athmung bronchial, Orthopnöe, Extremitäten kalt. Mittels Punction im 7. Intercostalraum werden 2 Liter Eiters entleert, von sehr üblem Geruch. Da der Zustand der Kranken nicht besser wurde, so entschliesst man sich zu einer 2. Punction, und als sich der Zustand auch da nicht änderte, so griff man zu der Empyemoperation. Am vorderen Rande des Rückenmuskels gelangt man in einen Abscess, nach Erweiterung der Wunde kam durch den Zwischenrippenraum eine Menge Eiters mit Blasen hervor; man glaubte, einen aus der Leber in die Pleura perforirten Echinokokkus vor sich zu haben. Nach 14 Tagen erfolgt, unter beständiger Verschlimmerung und Abgang von Blasen aus dem After, der Tod.

Bei der Section findet man, dass die Incision einer Lebercyste entspricht. Die Leber ist mit dem Zwerchfell, dieses mit der Brustwand verwachsen. Im vorderen Mittelfellraume ein Abscess, welcher zwei Gänge aussendet, den einen unter den Herzbeutel, den anderen unter das Brustfell. Im Brustfell etwas Eiter angesammelt, im Leberhilus bestand eine Eiteransammlung, deren Inhalt sich in die Bauchhöhle entleerte und eine tödtliche Peritonitis verursachte.

8. Segond.

Bei einer 67jähriger Patientin fand man eine circumscripte Vortreibung der unteren Thoraxpartien. Die Punction entleert wasserklare Flüssigkeit. Danach Eiterung; daher Resection der 9. Rippe, Pleura frei vorgefunden; kein Lufteintritt, Incision des Zwerchfells, Vorziehen desselben, Punction und Incision des Cystenbalges, Inhalt eitrig. Fixation der Cystenränder sammt Diaphragma an die Haut mittels Silberdraht. Entleerung von Blasen. Mit Fistel geheilt entlassen.

9. Segond bekam von Bouchard eine 29jährige Patientin zugewiesen, welche folgende Directive mitbrachte: Eiterung in der Leber, der Eröffnung einer hydatiden Cyste folgend; fistulöse Verbindung zwischen den beiden Organen, Cavernenbildung und Verdichtung der Lunge, hektische Erscheinungen infolge Septicität und Eiterung, normaler Urin. Vor 7 Jahren wurde bei der Patientin schon eine Lebercyste diagnosticirt und die Diagnose durch eine Punction bestätigt. Vier Jahre später Husten, welcher Eiter mit Gallebeimischung herausbeförderte. Unter beständiger Verschlimmerung verflossen die nächsten 4 Jahre. Man resecirt die 9. Rippe und traversirt die verwachsene Pleurahöhle. Es wird nun eine Lebercyste mit wasserklarem Inhalt eröffnet. In der Wand der eröffneten Cyste findet man eine rauhe Stelle, diese incidirt man und es entleert sich hier eine dicke grünliche Flüssigkeit, gemischt mit Eiter und Galle nebst Blasen. Die Cyste wird mit Silberdrahtnähten an die Brustwand fixirt. Reichlicher Galleausfluss und schliesslich Heilung.

10. Maydl.

Bei einem 57jährigen Manne bestanden seit längerer Zeit Zeichen eines subphrenischen Abscesses mit Luft. Punction seitens eines herbeigerufenen Consiliarius ohne positives Resultat, worauf hochgradiges Fieber auftrat. Der Verfasser resecirte die 7. Rippe vorn in der Mamillarlinie, wo in der Rückenlage eine wandernde Luftblase nachweisbar war. Gegenöffnung am Rippenbogen. Es wurde eine frei herumschwimmende Blase mit sehr fötiden Gasen in reichlicher Menge entleert. Nach vier Tagen die Höhle auf Kleinapfelgrösse geschrumpft, die Gegenöffnung unter dem Rippenbogen erwies sich als überflüssig. Während der damals in Wien herrschenden Influenza-Epidemie erkrankte aber der Patient, von seiner Wärterin angesteckt, an derselben Krankheit, wozu sich in wenigen Tagen Erscheinungen eines Ergusses im rechten Pleuraraum hinzugesellten. Hier machte man eine Incision auf das constatirte eitrige Exsudat und drainirte die Höhle. Trotzdem in weiteren 12 Tagen unter Auftreten von lobulärer Pneumonie, Decubitus und beständigem Verfall der Kräfte Tod, 5 Wochen nach der Operation. Section nicht gemacht.

11. Maunoury.

29jähriger Mann; 8 Jahre zuvor eine doppelte Lebercyste punctirt; die Gegend oberhalb des Nabels vorgetrieben; aber keine Cyste tastbar; daselbst auch Punction ohne Resultat. Im 8. Intercostalraum entleert Punction grünlichen Eiter und Blasen. Bei der transpleuralen Operation fand man die Pleura verlöthet; eröffnete die Cyste breit, drainirte. Anfangs guter Verlauf. Die Adhäsionen der Pleura lösten sich aber, der Cysteninhalt inficirte die Pleura, worauf Tod erfolgte. Kein Sectionsbericht.

12. Krausse.

26jähriger Patient, Dämpfung vorn von der 4. Rippe, rückwärts von der Mitte der Scapula an; Leberdämpfung 3 Querfinger unterhalb des Rippenbogens

reichend; kein Fieber. Später Abscess an der 8. Rippe. Ikterus. Die Rippe usurirt. Punction entleerte grünlichen Eiter. Einschnitt in den Abscess, Entleerung von Eiter ($2^1/_2$ Liter) und Blasen. Anfangs Verlauf gut; nach 7 Tagen unter Dyspnoë. 39·4°, stechenden Schmerzen, Knisterrasseln, Tod.

Section: Seröser Erguss in der Pleura; im rechten Leberlappen eine Eiter- und blasenhältige Cyste, durch den 9. Zwischenrippenraum nach aussen communicirend. Cyste am Rippenbogen und Diaphragma adhärent.

13. Maunoury.

32jährige Frau; wurde von einer Cyste im Epigastrium durch Ätzung geheilt. Vorbauchung der linken Seite von neuem. Punction liefert 2 Liter klare Flüssigkeit mit Bläschen. Später 2. Punction, lieferte gelbgrünlichen Eiter. Incision im 10. Intercostalraum. Trotz vorhanden gewesener Reibegeräusche keine Verklebung der Pleurablätter; Incision dieser und des Diaphragmas, alle Schichten mit Catgutnäthen vereinigt. Punction und Extraction der Blase. Drainage. Heilung in $^1/_4$ Jahr.

14. Maydl.

Ein 23jähriger Patient, bisher sehr kräftig, erkrankte plötzlich unter mässigem Stechen, Athemnoth und trockenem Husten. Bald constatirte man ein recht massenhaftes pleuritisches Exsudat auf der rechten Seite. Hierauf folgte Besserung und nach Verlauf eines Jahres Recidive, welche sich aber medicamentös nicht mehr beseitigen liess, sondern derentwegen der Verfasser zu dem Patienten berufen wurde. Der rechte Thorax um 6 Centimeter weiter als der linke, und zwar durch Ansammlung eines Exsudates, welches den ganzen Pleuraraum füllte. Dyspnoë, Cyanose, kein Fieber. Resection der 7. Rippe, Incision der verdickten Pleura, worauf eine Masse einer gallig gefärbten Flüssigkeit hervorstürzte, untermischt mit einer Unzahl von Blasen. Perforation des Diaphragmas sichtbar. Die Höhle wurde mit 0·6percentiger Kochsalzlösung ausgewaschen und ausgiebig drainirt. Die Heilung erfolgte erst nach fünf Monaten vollständig. Bei demselben Patienten wurden noch im Verlaufe der folgenden 3 Jahre zwei Lungen- und ein subdiaphragmatischer, aber nicht vereiterter Echinokokkus, jeder von einer separaten Incision operirt, u. zw. mit dem besten Erfolge (s. Fig. 6, Seite 170).

15. Seligsohn.

Frau Ch., 39 Jahre alt, mir seit 1868 als anscheinend sehr gesunde Person bekannt, welche in guten und geregelten Verhältnissen lebte, klagte, nachdem sie am 7. Februar 1874 wegen eines Tänialeidens mit Erfolg eine Kousso-Ordination gebraucht hatte, am 18. April über gastrische Beschwerden, welche sich bis zum 20. April in der Art steigerten, dass sie an diesem Tage ausser Stande war, den kurzen Weg zum Arzte zurückzulegen. Bei seinem Besuche am letztgenannten Tage fand er neben einem sehr intensiven, über die Hautdecken und sichtbaren Schleimhäute ausgebreiteten Ikterus, das bis dahin sehr günstige Allgemeinbefinden stark alterirt.

Die grosse, kräftige, dabei sehr corpulente Frau klagte über allgemeines Mattigkeitsgefühl und schmerzhafte Druckempfindung in der Lebergegend. Obwohl die Zunge fast ohne Beleg war, so war doch Appetitmangel, Ekel und Widerwillen gegen jede Nahrung vorhanden. Febrile Symptome waren nicht zu constatiren. Die Lebergegend auf Druck etwas schmerzhaft; genauere Grenzbestimmungen derselben waren bei der hochgradigen Corpulenz und starken Aufgetriebenheit des Abdomen nicht ausführbar. Die Zunahme des Mattigkeitsgefühles nöthigte die Kranke, vom 23. April ab das Bett anhaltend zu hüten; dabei hatten die Schmerzen in der Lebergegend zugenommen und sich über den unteren Rand der hinteren rechten Thoraxhälfte ausgedehnt.

Bei der Untersuchung der Brustorgane fand man eine exquisite Dämpfung, welche hinten rechts bis zum unteren Winkel der Scapula hinaufreichte und sich

daselbst nach links in gleicher Höhe bis zur stark kyphotischen Wirbelsäule erstreckte; dabei sank nach der Axillarlinie die obere Dämpfungslinie um etwa zwei Querfingerbreite ab. Die Auscultation ergab an den hinteren und vorderen Partien der linken Thoraxhälfte lautes Vesiculärathmen. Rechts hinten in den unteren Partien war das Athmungsgeräusch nur schwach wahrnehmbar; der Fremitus daselbst erheblich abgeschwächt. Nur an der oberen Dämpfungsgrenze deutliches Bronchialathmen und Bronchophonie. An allen übrigen Theilen der rechten Thoraxhälfte abgeschwächtes Vesiculärathmen. Sehr schwache, dabei reine Herztöne mit 80 kleinen, kaum fühlbaren Pulsen. Respirationsfrequenz 48. Der Ikterus in gleicher Intensität wie früher. Sputa nicht vorhanden. Ein Abwärtsrücken der oberen Lebergrenze bei der Inspiration nicht zu constatiren. Die Untersuchung des ikterisch

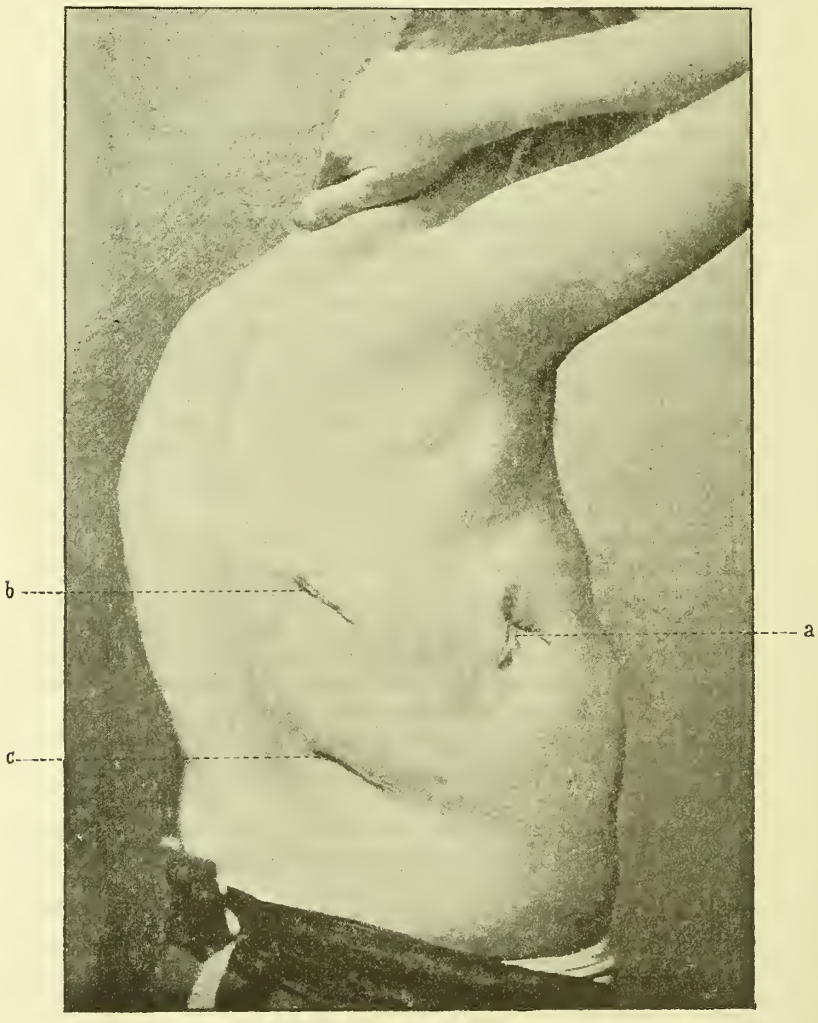

Fig. 6.

a) Narbe nach Operation des galligen Empyems.
b) Narbe nach Operation des Lungenechinokokkus.
c) Narbe nach Operation des subphrenischen (nicht vereiterten) Echinokokkus.

gefärbten Harnes ergab einen nur geringen Eiweissgehalt. Ohne dass febrile Symptome auftraten, nahm die Dyspnoë im Laufe der nächsten Tage erheblich zu. Die Application von trockenen Schröpfköpfen in die rechte Seite vermochte weder die heftigen Schmerzen daselbst, noch die zunehmende Athemnoth herabzusetzen. Eine genauere Feststellung der Leberdämpfung war jetzt noch dadurch erschwert, dass die Kranke nur die rechte Seitenlage innezuhalten vermochte und bei Lageveränderungen von den heftigsten Athembeklemmungen belästigt wurde.

Es wurde eine entzündliche Infiltration und ein Erguss im unteren Theile des rechten Rippenfellraumes angenommen, wobei es allerdings auffallend blieb, dass das Athmungsgeräusch in den stark gedämpften Partien nicht ganz geschwunden war, und dass die obere Dämpfungsgrenze nach der Axillarlinie hinabfiel. In fernerem Missverhältnisse zu der hochgradigen Athemnoth und dem zunehmenden Verfall bei einem so kräftig gebauten Individuum stand die Abwesenheit febriler Symptome und der anscheinend im ganzen nicht erhebliche Erguss. Bei einer Berathung wurde bei dem vorangegangenen Ikterus und der Schnelligkeit des Kräfteverfalles indessen auch an eine Complication mit septischen Processen gedacht, deren Quelle der näheren Prüfung unzugänglich blieb. In welchem Zusammenhange die Leber mit diesen septischen Processen stand, inwieweit entzündliche Zustände oder Tumoren derselben, resp. des Mediastinums an der Hervorrufung dieses schweren Krankheitsbildes betheiligt waren, konnte nicht genau erschlossen werden.

W. Koch punktirte am hinteren unteren Theile der rechten Thoraxhälfte, doch blieb die reichliche Entleerung einer dünnen, aashaft riechenden, flockig eitrigen Flüssigkeit ohne Einfluss auf die Herabsetzung der Athemnoth. Paar Stunden darauf, am 30. April, erfolgte der Tod.

Nach Ablösung der Hautdecken zeigten sich die unteren Intercostalräume rechts erweitert, dabei bauchig vorgetrieben und fluctuirend. Nach Entfernung des Sternums und Abfluss von serös-eitriger, in ziemlicher Quantität vorhandener Flüssigkeit aus der rechten Pleurahöhle präsentirt sich ein mächtiger, offenbar von einer derben Hülle umgebener Tumor. Derselbe füllte die ganze rechte Pleurahöhle aus und fast das ganze Mediastinum unter Verdrängung des Inhaltes nach links und endete kuppelförmig und relativ am geringsten umfänglich in der Höhe der zweiten Rippe, während der untere Theil in situ sich unter dem rechten Rippenrand bauchig hervordrängt.

Diese letztere Prominenz ist von fluctuirender Beschaffenheit. Die rechte Lunge lag flächenhaft comprimirt zwischen dem Thorax und dem äusseren Geschwulstumfang, mit welch letzterem sie ebenso wie mit der Costalpleura zahlreiche und feste Adhäsionen eingegangen war.

Sie ist relativ am dicksten in ihrem mittleren und oberen Lappen, in ihrem unteren fast membranartig plattgedrückt, übrigens in ihrem oberen und unteren Lappen überall lufthaltig, mit katarrhalischen Secreten gefüllt, dabei relativ blutleer, der mittlere Lappen pneumonisch infiltrirt. Die Umhüllungshaut der Geschwulst bildet das rechte musculöse und membranöse Segment des Zwerchfelles, welches trotz seiner enormen Ausdehnung nach oben, überall ziemlich erhebliche Dicke und die bekannten Structurverhältnisse auf der äusseren freien Fläche deutlich erkennen lässt. Eine Incision in diese Membran lieferte gelblichen, dünnflüssigen und äusserst übelriechenden Eiter in grosser Masse, der sich mit vielen Hunderten von Echinokokkusblasen aller möglichen Grössen untermischt zeigt. Nach Entleerung des circa $4^1/_2$ Liter betragenden Inhaltes präsentirt sich eine grosse, von den Unterlagen leicht abziehbare Cystenmembran; die Basis der Cyste ist durch die obere Leberhälfte gebildet, diese hat offenbar nur wenig von ihrer Substanz eingebüsst und ist mit den Zwerchfellcircumferenzen der rechten Seite durch zum Theil membranöse Adhäsionen innig verwachsen. Während die innere Auskleidung der stark verdickten Cyste

durch fibrinöse Auflagerungen rauh und zottig erscheint, ist die Aussenfläche derselben, wie bereits oben erwähnt, in ihrer ganzen Ausdehnung mit der Pleura pulmonalis der rechten Lunge, und wo letztere von der Wirbelsäule und dem Sternum nach rechts hinübergedrängt ist, auch mit der Pleura costalis dextra, nach vorne bis zum Sternum, nach hinten bis zur Wirbelsäule innig verwachsen.

Die Leber erweist sich in allen ihren Durchmessern vergrössert, dabei verfettet, etwa einen Finger breit nach unten verdrängt. Das Herz klein, atrophisch, zum Theil verfettet, dabei nach links hinübergedrängt.

16. Krausse.

Fall 1. J. B., 34 Jahre alt, Hausirersgattin, gab bei ihrer am 25. December 1879 erfolgten Aufnahme ins k. k. allgemeine Krankenhaus an, dass sie seit zwei Monaten an zeitweise sich einstellenden heftigen Schmerzen im Epigastrium und in den unteren Partien der linken Thoraxhälfte, insbesondere oberhalb des linken Rippenbogens, leide, welche Schmerzanfälle meist unmittelbar nach dem Verschlucken eines Bissens aufzutreten pflegen und bei jeder Aufnahme consistenterer Nahrung sich einstellen. Diese Schmerzanfälle seien ganz ähnlich jenen Magenkrämpfen, welche die Kranke in längeren oder kürzeren Intervallen seit ihrem 20. Lebensjahre heimsuchten und die stets nur von ganz kurzer Dauer waren.

Am 11. December 1879 sei heftige Dyspnoë plötzlich während eines solchen Schmerzanfalles aufgetreten, begleitet von intensiven, andauernden, stechenden Schmerzen in den unteren Partien der linken Thoraxhälfte, welche gegen die Schulterblätter hin ausstrahlten. Die heftige Dyspnoë währte über 24 Stunden, und nach dieser Zeit liessen mit ihr auch die Schmerzen etwas nach. Bald kam es zu Husten mit schleimigem, später blutig tingirtem Auswurfe, ferner zu Erbrechen der genossenen Flüssigkeiten meist unmittelbar nach Einverleibung derselben und in den letzten Tagen auch von grünlich gefärbter Flüssigkeit. Blut war nie erbrochen worden. Der Stuhl war meist unregelmässig. Ob mit demselben jemals schwarze Massen entleert worden waren, vermochte die Patientin nicht anzugeben.

Die Kranke war ziemlich abgemagert, etwas collabirt, ihr Aussehen blass, Gesichtsausdruck ziemlich leidend. Cyanose, sowie cerebrale Erscheinungen nicht vorhanden. T. 38·6, Puls 120, Respiration 32. Oberflächlich an derselben die linke, in ihrem unteren Antheile etwas erweiterte Thoraxhälfte weniger betheiligt. Percussionsschall: Vorne beiderseits hell bis zur 2. Rippe reichend, wo statt der Leberdämpfung ein sehr voller tympanitischer Schall sich findet; Athmen vesiculär. Am Herzen nichts Abnormes. Der Percussionsschall rückwärts beiderseits hell und voll, rechts bis 2 Querfinger unterhalb des unteren Scapularwinkels herab, von da an Dämpfung, links bis zum unteren Scapularwinkel reichend. Von da ab, sowie mehr gegen die Wirbelsäule zu in einem 3 Querfinger breiten Streifen Dämpfung. Nach auswärts um die Thoraxflanke herum heller, voller, tympanitischer Schall wie in der Lebergegend vorne. Das Athmen in den hellschallenden Bezirken vesiculär, in den unteren Partien bronchial.

In dem tympanitisch schallenden Bereiche, weiter von der Wirbelsäule weg, kein Athmungsgeräusch, gegen dieselbe zu abgeschwächtes bronchiales Athmen, welchem nahe dem Ende des Respiriums immer am Ende des Inspiriums hie und da ein kurzer, dauernder, metallischer Nachklang anhaftet, welcher wie verkürztes, amphorisches Athmen ansprach. Hie und da deutliches Tropfenfallen und Succussionsgeräusch. Der Unterleib im Epigastrium stark vorgewölbt bis zur Nabelhöhe, die linke Thoraxhälfte in ihrem unteren Antheile etwas erweitert, beim leichten Percutiren sehr schmerzhaft, daselbst tympanitischer Schall bis zur Axillarlinie; das Sputum pneumonisch. Im Urin kein Eiweiss.

Man erschloss aus dem plötzlichen Zustandekommen der Dyspnoë mit den darauffolgenden Entzündungserscheinungen einen Durchbruch einer mit Flüssigkeit

gefüllten Höhle in die Lunge. Bei seiner Grösse supponirte man, dass dieser Hohlraum unterhalb der linken Zwerchfellhälfte sich befinde, da sonst ein ganz enormer Tiefstand derselben hätte angenommen werden müssen, während die rechsseitige ziemlich hochstehend nachgewiesen wurde.

Allgemeiner Pneumothorax war nach dem Lungenbefunde auszuschliessen und ein circumscripter nicht wahrscheinlich, da keine seitliche Verschiebung des Herzens vorlag, wohl aber ein Hinaufgedrängtsein desselben bestand bis zur 2. Rippe, was sich zwangslos aus der Veränderung der Verhältnisse im Bauchraume erklären liess. Somit nahm man einen im Abdomen liegenden Hohlraum an; die weitere Frage, ob dieses in seinem vorderen Antheile mit Luft gefüllte Gebilde sich auch auf das rechte Hypochondrium hin erstrecke, konnte nicht sicher bejaht werden, da hiefür nur der Mangel einer Schalldifferenz in beiden Gegenden sprach. Bei der angenommenen Communication der Höhle mit der Lunge musste ein Durchbruch des Diaphragmas vorausgesetzt werden, derselbe musste langsam unter Verlöthung der oberen Zwerchfellfläche mit der Lunge erfolgt sein, da sonst, wenn Luft plötzlich in den Pleurasack eingetreten wäre, dieselbe eine weitere Ausbreitung genommen hätte, und jedenfalls die etwa noch bestehenden, doch nur mehr geringen Bewegungen des Zwerchfelles nicht hingereicht hätten, ein solches metallisches Klingen nahe dem Ende der Exspiration zu erzeugen, welches nur zu kurze Zeit währte, um als deutliches amphorisches Athmen bezeichnet werden zu können.

Im Bauchraume musste ein Widerlager bestehen, das resistent genug war, um einem Drucke standzuhalten, welcher die Hinaufdrängung des Zwerchfelles bewerkstelligte.

Entweder waren die Organe im Bauchraume derart verlöthet, dass ein Abschluss gegen die übrige Peritonealhöhle vorlag, oder es konnte das Widerlager durch die Wand eines seitlich fixirten, Flüssigkeit enthaltenden Tumors gebildet sein, dessen obere Partien an Stelle des Durchbruches des Zwerchfelles mit diesem verlöthet waren. In beiden Fällen musste der Durchbruch langsam erfolgt sein, und diese Zeitdauer genügt haben, auch die Verlöthung der dem Zwerchfelle nahe gelegenen Organe anzubahnen. Ein früher vorhanden gewesener, mit Flüssigkeit gefüllter Tumor war nicht constatirt worden, ein solider war nicht zu tasten, ein Neoplasma hätte aus dünnen Wänden bestehen müssen, die eine mit Flüssigkeit gefüllte Höhle ursprünglich dargestellt hatten und noch darstellten, und es war zu hoffen, im Sputum Spuren dieses Inhaltes zu finden; diese Hoffnung blieb unerfüllt, man hatte daher über den Inhalt jener Höhle keinen Aufschluss erlangt.

Wegen der gastralgischen Zufälle lautet die Diagnose demnach auf Durchbruch eines Magengeschwürs mit Austritt des Mageninhaltes in die Umgebung des Magens, deren Verlöthungen das Zustandekommen einer allgemeinen Bauchfellentzündung verhinderten; weiter Perforation des Zwerchfelles mit Durchbruch in die angelöthete Lunge mit consecutiver Pleurapneumonie links. Das Fieber hielt an, T. abends 39·2 bis 39·6, Respiration zwischen 32 und 46.

In den nächsten Tagen liess sich einwärts der linken Brustwarze pleurales Reiben und später Zunahme des Exsudats im linken Pleuraraume constatiren. Am 5. Jänner 1880 starb die Patientin.

Vom Sectionsbefunde heben wir Folgendes hervor: Rechte Lunge frei, im Unterlappen derselben mehrere lobuläre, pneumonische Herde, der Ober- und Unterlappen ödematös. Im linken Pleuraraume ca. 1 Liter eitrig-seröser, missfärbiger, übelriechender Flüssigkeit; die Pleuraoberfläche von dünnen, weichen, eitrigen Exsudatlamellen bedeckt. Die linke Lunge frei, in ihrem Unterlappen, der mit der oberen Zwerchfellfläche fest verwachsen ist, durch die Exsudatmassen comprimirt, Lungenparenchym im Oberlappen mässig bluthältig, aber lufthältig; im Unterlappen

von einer grünlich missfärbigen, dünnen, übelriechenden Flüssigkeit durchtränkt, luftleer, die mit dem Zwerchfelle zusammenhängende untere Fläche des Unterlappens in der Ausdehnung eines Handtellers erweicht, das Lungengewebe daselbst vielfach auseinandergewichen und zahlreiche Spalten und bis erbsengrosse Höhlen mit zottigen, schwärzlich missfärbigen Wandungen bildend; die entsprechende Zwerchfellhälfte gleichfalls schwärzlich missfärbig, weich und stellenweise zu länglich rundlichen Öffnungen mit nekrotischen Rändern zerfallen; Herz etwas nach oben und rechts verschoben, sonst normal, die linke Hälfte des oberen Bauchraumes eingenommen von einem etwa mannskopfgrossen, von schwieligen Wandungen umgebenen, mit dünnflüssigem Eiter und Gas gefüllten Sack, der nach rechts hin etwa 3 Querfinger über die Medianlinie, nach abwärts bis ungefähr in die Höhe des Nabels reichte, nach oben durch das Zwerchfell, nach vorne und aussen durch die Bauchwand begrenzt war, mit welch letzterer er durch schwielige Gewebe verwachsen war; durch die oben geschilderte Öffnung im Zwerchfelle mit den Gangränhöhlen der Lunge communicirend, die hintere Fläche des Sackes an den linken, stark comprimirten und an seiner Oberfläche etwas concaven Leberlappen angrenzend und mit ihm durch eine etwa 5 *mm* dicke, weissliche Schwiele innig verwachsen; die innere Wand des Sackes, mit Ausnahme der an das Zwerchfell fest angewachsenen Partie, ziemlich glatt, im Bereiche des Leberlappens kleinrunzelig und mit einer dünnen Schichte Eiters belegt. Die Milz mit dem linken Leberlappen und an die hintere Wand des Sackes angewachsen. Der Magen contrahirt, etwas tiefer liegend, das grosse Netz theils an die vordere Bauchwand, theils an die vordere untere Fläche des Sackes angewachsen; das Colon transversum dadurch nach aufwärts gezogen und vor den Magen gelagert.

Diagnose: Linksseitige, jauchige, eitrige Pleuritis bei Gangrän im Unterlappen der linken Lunge aus Perforation eines über dem linken Leberlappen gelagerten, gegen die Bauchhöhle vollständig abgeschlossenen, vereiternden Echinokokkussackes in die linke Lunge, Lobularpneumonie im Unterlappen der rechten Lunge.

17. Maydl.

Ein 66jähriger Mann starb unter den Zeichen eines Carcinoma ventriculi und hepatis.

Die Section ergab folgenden Befund: Körper gross, das Skelett schwach. Die Ernährung sehr dürftig, anämisch. Die Gesichtshaut ist gelblich gefärbt, die Wangen eingefallen, die Schleimhäute blass, der Hals lang. Der Thorax gewölbt, die Intercostalräume verbreitert, eingesunken, der Bauch etwas aufgetrieben, im Unterbauch aber nachgiebig. Der Befund am Schädel und Hirn ist ohne Bedeutung für unsere Affection. Das Unterhautzellgewebe fettlos, die Musculatur atrophisch. Das Zwerchfell rechts an der 5., links an der 6. Rippe. Die linke Lunge fixirt, von normaler Grösse, leicht, Pleura verdickt. In der linken Lungenspitze eine unbedeutende Induration, das Gewebe trocken. So auch im Unterlappen, wo aber das Gewebe ödematös durchfeuchtet ist. Die Bronchialschleimhaut hyperämisch, dünn. Die rechte Lunge in der ganzen Ausdehnung angewachsen. Die Pleura bindegewebig verdickt, sonst die Gewebsverhältnisse ebenso wie links. Das Herz von normaler Grösse. Über der rechten Kammer auf der Vorderfläche mit Fett bewachsen. Das Epicard entsprechend den Gefässen bindegewebig verdickt, Coronargefässe an der Herzspitze gewunden. Die Valv. mitralis an den Insertionen sklerotisch. Das Muskelfleisch fest und braun. Die Aortaklappen verdickt. Der Muskel entsprechend breit. Die Schleimhaut des Pharynx rückwärts hyperämisch. So auch im Larynx. Die Schilddrüse durch eine haselnussgrosse Cyste links vergrössert.

In den hinteren Partien der Bauchhöhle eine dickliche, gelbliche, trübe Flüssigkeit. Unter dem rechten Leberlappen schwimmen zwischen dem Lig. hepatocol. und

der Leber in jener Flüssigkeit Bläschen von Haselnussgrösse, von schlaffer Wandbeschaffenheit, mit gelblicher Flüssigkeit gefüllt. Die Serosa der Därme getrübt, die Gefässe injicirt, die Oberfläche mit zartem fibrinösen Belage bedeckt. Beim Herausschwemmen des Eiters entleeren sich aus der Bauchhöhle massenhafte Bläschen. Die Leber ist in ihrem rechten Lappen bedeutend vergrössert, so dass derselbe tief unter den Rippenbogen herunterragt; derselbe ist abgestumpft. Die untere Fläche des rechten Leberlappens ist vorgewölbt und fluctuirt an zwei Stellen; die Serosa der Leber ist von fibrinösem Belage bedeckt. Beim Einschneiden der Leber findet man im rechten Lappen eine grössere biloculäre Höhle. Eine kleinere Höhle von Kindskopfgrösse ist in der rechten Hälfte des rechten Leberlappens gelagert. Die grössere Höhle, von Mannskopfgrösse, nimmt also den übrigen Lappen ein. Beide Höhlen sind durch ein 3 *cm* dickes, verticales Septum voneinander geschieden. Beide Höhlen perforiren nach aussen. Die kleinere perforirt rückwärts knapp über der Insertion des Zwerchfells. Die grössere perforirt rechts vom Lig. susp. in einer Entfernung von 6 *cm* an der Grenze des hinteren und mittleren Drittels der vorderen Fläche. Die Öffnungen sind von 4-Kreuzergrösse, ausgenagt, eitrig infiltrirt, in die Öffnung ragen deutliche Fetzen der vereiterten Echinokokkusmembran. Vom Lebergewebe ist auf der Vorderfläche nur ein Streifen von 2—3 *mm* Dicke übriggeblieben, rückwärts an der Zwerchfellinsertion von 6 *mm*. Am meisten ist davon an der Unterfläche übrig geblieben, etwa 4—5 *cm*. Beide Höhlen sind von einer weissen, 1—2 *mm* dicken Membran ausgekleidet, die oberflächlichen Schichten sind höckerig, eitrig infiltrirt, aussen legt sich daran noch eine Membran von fibrinösem Bindegewebe, welche fest an das Lebergewebe adhärirt. Beide Säcke sind von gelbem, dickem Eiter erfüllt, in dem unzählige Tochterblasen schwimmen. Die Gallenblase schlaff, mit spärlichem Schleim gefüllt. Die Milz klein, schlaff, Pulpa reichlich, Trabecularsubstanz verdichtet. Die Nieren entsprechend gross, das Parenchym degenerirt, brüchig; die Magenschleimhaut mit Schleim bedeckt, darin Bröckel von Blutgerinseln suspendirt. Continuität des Magens und Duodenums nirgends gestört; die Darmschleimhaut hellroth, ohne Veränderungen. (S. Taf. VII.)

Wie aus den im Vorstehenden theils im Auszuge, theils in extenso mitgetheilten Beobachtungen hervorgeht, ist es vor allem die Kategorie der aus Echinokokken hervorgegangenen subphrenischen Abscesse, welche mit allen den interessanten Details, in den letzten Jahren besonders die Therapie betreffend, fast am längsten und gewiss am gründlichsten bekannt ist. An dieser Stelle verzichten wir allerdings darauf, in eine Besprechung der Einzelheiten einzutreten, welche für die allgemeine Pathologie der subphrenischen Abscesse verwertbar sind — dies geschah ja ausführlich an einer anderen Stelle[1]) — und beschränken uns nur darauf, jene eigenthümlichen Erscheinungen hervorzuheben, welche dieser Gruppe der subphrenischen Abscesse allein angehören.

Wir verfügen, wie aus den vorstehenden Beobachtungen ersichtlich ist, über 17, meist ziemlich genau und ausführlich beschriebene Fälle; wenn an dieser Stelle manche derselben nur kurz angeführt erscheinen, so ist nach den beigefügten Literaturnotizen leicht die ursprüngliche Publication zu finden und das Fehlende zu ergänzen. Unter den 17 Fällen

[1]) Echinokokkus der Pleura, Wien 1891, bei Šafář.

finden sich nur 2, welche nicht einem operativen Eingriffe unterzogen wurden. Es sind dies nicht vielleicht die einzigen überhaupt beobachteten Fälle von nicht operirten subphrenischen Abscessen welche aus Echinokokken entstanden, es liessen sich vielleicht einige derartige Fälle mehr auffinden, aber ich fand es für gerathen, gerade durch diese zwei Beobachtungen die ziemlich vollständige Reihe der operirten subphrenischen Echinokokken zu vervollständigen, weil eben diese Fälle durch den Status einerseits, durch die an denselben geknüpften diagnostischen Erwägungen andererseits der ausführlichen Reproduction wert erscheinen. Die operirten Fälle sammelte ich möglichst vollständig, um unsere Leistungsfähigkeit den fraglichen Affectionen gegenüber documentarisch belegen zu können.

Unter unseren Fällen finden wir auffallend häufig das weibliche Geschlecht vertreten, nämlich neunmal unter 15 Fällen, bei denen das Geschlecht angegeben erscheint. Ebenso ist das häufige Vorkommen der Krankheit bei Leuten mittleren Alters hervorzuheben, denn wir zählen unter 15 Fällen nichts weniger als 12, bei denen das Alter 20 Jahre überschritt und 40 nicht erreichte, und nur in 4 Fällen lag die Altersziffer jenseits der Vierziger, sie befand sich aber in keinem Falle unter 20 Jahren. An der Statistik sind Beobachter der Staaten Deutschland, England, Frankreich und Österreich nahezu gleichmässig betheiligt, während wir Mittheilungen aus Italien, Russland und Spanien und den kleineren Staatengebilden vermissen. Da es uns an dieser Stelle nicht darauf ankommen kann, die allgemeine Pathologie der Echinokokken zu entwickeln, so wollen wir weitere Einzelheiten in Betreff derselben nicht anführen.

Wir haben an anderer Stelle bereits nachgewiesen, dass alle subdiaphragmatischen Echinokokken, wenn sie in die Pleura perforirt haben und sich selbst überlassen blieben, tödtlich endeten. Dagegen haben wir ebendaselbst mit Ziffern nachgewiesen, dass von 17 Fällen operirter subdiaphragmatischer Echinokokken nur 7 zugrunde giengen. Diese Ziffern sind aber an dieser Stelle für uns nicht verwendbar, weil unter den beiden Reihen von Fällen auch solche Beobachtungen miteinbezogen sind, welche noch keine Eiterung aufwiesen, in welchen es daher noch nicht zur Bildung eines subdiaphragmatischen Abscesses gekommen war. Wenn wir nun die Prognose der aus Verjauchung von subdiaphragmatischen Echinokokken hervorgegangenen subdiaphragmatischen Abscesse besprechen wollen, so müssen wir abermals die Fälle in solche scheiden, welche sich spontan überlassen blieben und welche operirt wurden.

In Betreff der ersteren müssen wir zu älteren Sammlungen von Fällen greifen: Von den 11 Fällen, welche Neisser gesammelt hat und welche zweifellos subdiaphragmatisch gelegen waren und bei denen durchgehends das Diaphragma erhalten und nicht perforirt war, genas kein einziger, gleichgiltig, ob die Cyste intact oder schon vereitert war,

was thatsächlich in der Überzahl der Fälle eingetreten war. Auch von den 12 Fällen, in denen ein Leberechinokokkus in die Lunge hineingewachsen war, und von 14 Fällen, wo die Perforation in die Pleura erfolgt war (ohne Operation), werden nur Sectionsberichte gemeldet, woraus sich auch schon das Schicksal der Patienten ergibt. In den Kategorien E und F (bei Neisser) werden Echinokokken aufgezählt, welche von der Leber her in die Bronchien perforirt hatten, und zwar endeten von 28 Fällen genau 14 mit Genesung und 14 mit dem Tode. Allerdings ist es nach den höchst dürftigen Berichten manchmal höchst schwierig zu entscheiden, ob der Echinokokkus vereitert war oder nicht und ob die Perforation in die Lunge oder in die Bronchien immer unter Bildung eines subphrenischen Abscesses erfolgt war. Auch ist die Lagerung des Echinokokkus in den spontan geheilten Fällen, wo also weder Operationsberichte noch Sectionsbefunde vorliegen, nicht als über allen Zweifel gelagert anzunehmen. Wenn wir aber auch annehmen, dass sämmtliche Fälle, wie sie soeben berichtet wurden, vereitert waren und sich eine Zeitlang im subphrenischen Raume gelagert befunden haben, so ergibt sich eine Mortalität von 51 auf 65 Fälle, wodurch wohl eine ziemlich schlechte Prognose der sich selbst überlassenen Fälle hinreichend belegt erscheint. Dementgegen stehen Fälle, welche operativ behandelt wurden. Wenn wir wieder annehmen, dass alle als Empyeme operirten Pleuraechinokokken, welche dahin constatirtermaßen von der Leber her perforirt waren, subphrenische, durchs Zwerchfell in die Pleura durchgebrochene Abscesse gewesen waren, so gewinnen wir 8 Fälle — nach unserer Zusammenstellung in Echinokokkus der Pleura (pag. 57) — von denen 3 starben und 4 am Leben erhalten wurden.

Ein achter Fall starb 5 Monate nach der Operation an Tuberculose. Der ungünstige Ausgang steht daher mit der Operation und der Echinokokkuskrankheit in gar keinem Zusammenhange. Hiezu kommen nun die von uns gesammelten 14 Fälle, welche noch als subphrenische Abscesse operirt wurden, und von denen 6 starben, allerdings in einzelnen Fällen an Krankheiten, wie Tuberculose und Influenza, die mit Operation und parasitärer Erkrankung nichts gemein haben. Während also die sich selbst überlassenen Fälle eine Mortalität von 78·5% aufweisen — denn es genasen 14 von 65 — hat sich die Sterblichkeit durch die Operation schon auf 33·3% herabdrücken lassen, obwohl unter den gesammelten eine Reihe von Fällen sich befindet, welche kaum, auch nicht mehr durch eine Operation gerettet werden konnten und welche eben operirt wurden, weil man die Leistungsfähigkeit der Operation diesen verzweifelten Fällen gegenüber überschätzte, andererseits weil die Diagnostik noch nicht so weit vorgeschritten war, um gewisse Complicationen zu erkennen, welche sich nichtsdestoweniger nach dem Eingriff als tödtlich erwiesen.

Es kann demnach über den Wert des operativen Eingriffes in den Fällen eines subphrenischen Abscesses, welcher aus einem Echinokokkus entstanden war, kein Zweifel mehr zugelassen werden, selbst in solchen Fällen nicht, wo der subdiaphragmatische Abscess auf einer weiteren Entwicklungsstufe angelangt war und in die Pleurahöhle perforirt hatte.

Nach den Zusammenstellungen Neisser's ist darüber wohl keine Discussion möglich, dass vereiterte Echinokokken der Leberconvexität in die Lunge perforiren können, da sich wahrscheinlich unter den 40 Fällen dieses Autors, in denen der Leberparasit in die Lunge oder Bronchien perforirte, auch mehrere Fälle von vereiterten Echinokokken befunden haben werden. Dass sie nicht ausschliesslich in die Lunge perforiren, sondern auch zum mindesten ebenso oft in die Pleura, davon wird ein Blick auf die oben citirten Fälle von secundärem Echinokokkus der Pleura einen undiscutirbaren Beweis liefern, da ja einige der Beobachtungen durch Sectionen belegt sind.

Was den Ausgangspunkt des Echinokokkus betrifft, so gehen subphrenische Echinokokkusabscesse meist von der Leberoberfläche, also von der Leber selbst aus, doch ist in Anbetracht des von mir beobachteten und berichteten Falles und ähnlicher Beobachtungen auch denkbar, dass der Abscess mit dem Leberparenchym nichts zu thun hat, indem er aus einem im Zellgewebe zwischen Diaphragma und Leber gelagert gewesenen Echinokokkus hervorgieng. Dieser hepatale Ursprung solcher Echinokokkusabscesse hat nicht nur eine theoretische Bedeutung, insofern wir bei den aus der Leber selbst hervorgegangenen Abscessen immer auf ein unangenehmes Ereignis gefasst sein müssen, welches bei den nicht hepatalen Parasitenabscessen begreiflicherweise ausbleibt. Ich meine damit den Gallenausfluss, der einige Zeit nach der Operation, nämlich dann, wenn sich die Begrenzungsmembran abzustossen beginnt, auftritt und oft erst nach wochenlanger Dauer und nachdem er den Kranken an den Rand des Grabes gebracht hat, zu versiegen pflegt. Unter den von uns gesammelten Fällen trat dieses Ereignis thatsächlich fünfmal auf, ohne dass hiedurch die endliche Heilung gestört worden wäre, wiewohl, wie schon angedeutet wurde, die Patienten recht herabgekommen waren, als endlich der Gallenausfluss ohne sicher erkannten Grund sistirte. Nur in einem Falle (Nr. 3, Herrlich) resecirte man behufs Sistirung des Gallenausflusses nachträglich noch zwei Rippen, welche Maßregel auch thatsächlich zum Ziele führte. Es scheint, als ob in diesem Falle der Erfolg dadurch erreicht worden wäre, dass eine starre Höhle in eine der Schrumpfung fähige umgewandelt worden ist, dass also der Gallenausfluss dadurch aufrechterhalten worden sein mag, dass ein Gallenweg klaffend erhalten wurde, welcher nachher sich zurückziehen konnte und obliterirte.

Ausser diesem Ausgang von der Leber oder aus dem über ihr befindlichen Zellgewebe ist noch die Entstehung eines Echinokokkusabscesses aus Parasitensäcken denkbar, welche in anderen Organen oder

in anderen Schichten, als den genannten, gelagert waren, und welche vereiterten. Da eine Dissemination des Echinokokkus in alle möglichen Gewebslücken und Organe geschehen kann, so kann von einer einheitlichen Besprechung aller möglichen Localisationen des Parasiten nicht die Rede sein. Wohl könnte man aber schon die Organe näher bezeichnen, welche ergriffen sein müssten, damit durch Vereiterung eines in denselben gelagerten Echinokokkussackes ein subphrenischer Abscess entstehe. Es sind dies vor allen anderen die Niere und die Milz, welche dann der Sitz des Parasiten sein müssten, da solche Organe mit einem Theile des Zwerchfells wenigstens in Berührung sein müssen. Wenn wir nun die diesen Gegenstand monographisch abhandelnden Publicationen von Simon-Braun und Mosler durchsehen, so finden wir thatsächlich Beobachtungen, welche unsere Vermuthung, dass Echinokokken dieser zwei Organe durch Vereiterung zu subphrenischen Abscessen führen könnten, bestätigen. Zuerst sei ein Fall von Echinokokkus der Niere angeführt (Fiaux): Madame B., 54 Jahre alt, empfand seit mehreren Monaten Schmerzen in der rechten Lendengegend. Bei vermehrtem Harndrang konnte sie doch dieses Bedürfnis nicht befriedigen. Bei einem Spaziergange am 30. August 1851 wurde sie plötzlich von einem so heftigen Schmerze in der rechten Nierengegend befallen, dass man sie nach Hause tragen musste. Bei der näheren Untersuchung zeigte sich ein allgemein fieberhafter Zustand, der Leib sehr aufgetrieben, die Blase beträchtlich ausgedehnt, da die Kranke seit dem Morgen keinen Harn gelassen hatte. Mittelst Katheter wurde Harn entleert, welcher vollständig normal aussah. Die darauffolgende Nacht verlief gut und nach Gebrauch von Bädern befand sich die Patientin wieder ganz wohl und urinirte ohne alle Beschwerden. Am 15. September wiederholten sich die Zufälle und unter grosser Anstrengung entleerte sie eine gelatinöse Blase, worauf das Harnen wieder ganz leicht wurde. Am Abend des 26. September empfand sie wieder heftige Schmerzen, welche gegen das Becken und gegen den Schenkel ausstrahlten. Während der Nacht versuchte sie öfter zu harnen, aber vergeblich, die Blase ist ausgedehnt und reicht bis zum Nabel. Der Katheter entleert grosse Mengen klaren durchsichtigen Harns, unmittelbar darauf verringern sich die Lendenschmerzen. Bis zum 27. September erholte sich die Patientin vollends. Vom 8. bis 23. October erneuern sich die Anfälle fünfmal und jedesmal musste der Katheter gesetzt werden. Am 2. November empfindet die Patientin einen heftigen Schmerz, welcher hinauf gegen die Leber und nach abwärts längs des Ureters ausstrahlt bis zum Schenkel. Dabei ist Übelbefinden, Brechneigung und Frostschauer vorhanden; die Haut heiss, der Leib aufgetrieben, schmerzhaft bei Druck. Der Harn wurde unaufhörlich, aber in kleinen Quantitäten gelassen, er ist trübe und bildet einen klebrigen Bodensatz. Der Katheter, der sonst immer beruhigte, ist diesmal ohne Erfolg. Verordnung: Bad, Klystier, laues Getränk. Vom

2. bis zum 22. ist der Schmerz etwas geringer, der Harn ist aber immer trübe und bildet ein schleimig-eitriges Sediment. Am 23. November während der Nacht stellte sich ein heftiger Frost ein, der schon fast verschwundene Nierenschmerz tritt heftiger ein denn je, strahlt über den ganzen Leib aus, nach oben bis zur Schulter hin. Mehrmaliges Erbrechen galliger Massen und 3 bis 4 dünne Stühle. Mit dem Harn, der öfter entleert wird, gehen membranöse Fetzen ab, welche zweifellos von Hydatiden herrühren. Bei genauer Untersuchung zeigt sich unterhalb der Leber und mit ihr verwachsen eine längliche Geschwulst, welche nach unten bis zur Fossa iliaca reicht und im Querdurchmesser 10 bis 12 *cm* misst.

Sie ist härtlich, bei Druck schmerzhaft, liegt vorn der Bauchwand dicht an, nach hinten zeigt die Lendengegend eine ganz deutliche Hervorwölbung. Es stellte sich bei genauer Untersuchung deutlichst heraus, dass es sich um eine entzündete Nierencyste handelt. Vom 29. November bis zum 14. December entleert auch thatsächlich die Patientin mit dem Harne Cystenmembranen. Am 20. December zeigt sich der Umfang der Geschwulst deutlich vermehrt, die Wölbung in der Nierengegend tritt noch mehr hervor. Am 22. December wird Gendrin hinzugezogen, der dieselbe Diagnose stellt und die Eröffnung der Cyste vorschlägt durch Anwendung der Ätzpaste an mehreren Stellen. Dem wird Folge geleistet und am 28. December werden auf die vordere Wand der Cyste 3 Gran Kali caustici aufgelegt; am 2. Jänner wird in die Mitte einer jeden Eschara von neuem Kali causticum gethan. Am 3. Jänner klagt die Patientin über einen Schmerz an der Basis der rechten Lunge; sie hustet, der Auswurf ist schleimig; der Puls ist klein und frequent, 100 bis 120 in der Minute, 30 Inspirationen. Die Auscultation und Percussion ist nur sehr schwer vorzunehmen. Am ganzen folgenden Tage hat die Patientin Frostschauer, der Husten quält sie häufig, der Schmerz ist derselbe, die Haut ist heiss, 120 Pulse. Am 7. Jänner ist die Oppression hochgradig, die Hustenanfälle sind von reichlichem schleimig-eitrigen Auswurf begleitet, welcher deutlichen Harngeruch hat und mit ebensolchen Membranen gefüllt ist, wie sie im Harn getroffen wurden. Danach war kein Zweifel, dass sich die Cyste in die Bronchien entleert hat. Die folgenden Tage blieb der Auswurf derselbe, die Kranke gieng aber unter zunehmender Schwäche in der Nacht vom 21. auf den 22. zugrunde.

Section: Bei Eröffnung des Unterleibes fand man den Dünndarm nach links gedrängt, das Colon ascendens umwindet die Geschwulst und ist mit den unteren zwei Dritteln derselben verwachsen. Der Magen, die Milz und die linke Lunge sind gesund; die rechte Lunge ist an ihrer Basis etwas indurirt, mit der Pleura costalis und dem Diaphragma fest verwachsen. Die Leber überragt nicht den Rippenrand. Hinter der Cyste ist eine Eiteransammlung, welche mit ihr communicirt.

Die ganze Geschwulst wurde herausgenommen, mit ihr der Ureter, die Blase, ein Theil der Leber, des Zwerchfells und der Lunge. Die Geschwulst befindet sich unter der Leber, mit deren unterem Drittel sie fest verwachsen ist und von der sie in ihrem oberen Drittel bedeckt wird. Nach oben berührt sie die obere Partie des Quadratus lumborum und die untere Fläche des Zwerchfells; nach oben ist sie mit allen Theilen, welche sie berührt, fest verwachsen, nach unten ist sie völlig frei. Die Grösse ist die eines kleinen Kindskopfes, die Gestalt unregelmässig, sphäroidisch, die Geschwulst läuft unten in eine Art Kegel aus. Die äussere Fläche ist theils mit Fett bewachsen, theils mit Membranen bedeckt. Die innere Fläche grau marmorirt im unteren Theile, im oberen sammetartig. Die Nierenwarzen sind incrustirt mit Kalksalzen, sonst knorpelhart. Die Cyste hat drei Perforationsöffnungen. Die eine steht in Verbindung mit dem erweiterten Nierenbecken, in das auch einzelne Kelche münden. Die andere Öffnung ist von bedeutender Grösse, nämlich 2 zu 4 *cm*, und stellt die Verbindung her zwischen der Cyste und einer zwischen der Leber und dem Zwerchfell gelegenen Eiterhöhle. In ihrem oberen und äusseren Theile zeigten sich zwei oder drei Öffnungen, welche durch das Zwerchfell in eine Tasche führten, welche am Grunde theils in der Substanz der Lunge liegt. Diese Tasche ist eine offenbare Abscesshöhle der Lunge, welche von Balkengewebe durchzogen ist. Die Lunge ist in ihrer ganzen unteren Fläche mit der oberen des Zwerchfells verwachsen. Die Cyste ist oben 2 bis 3 *mm*, unten bis 7 *cm* dick. Dieser verdickte Theil ist der Rest der Niere, in welchem auch ein Kern von Drüsengewebe enthalten ist. Die Cyste sowohl wie das Becken und alle Kelche enthalten Eiter und Hydatiden, die sich auch in der Blase und in den Bronchien, welche zur Lungencaverne führen, fanden und welche als Echinokokken erkannt wurden. (Gustav Simon-Braun, Echinokokkencysten der Nieren, Stuttgart 1877.)

Wenn wir nun der Vollständigkeit halber in der Mosler'schen Monographie nachsehen, ob nicht vielleicht auch dort ein oder der andere Fall von subphrenischem Abscess, hervorgegangen aus einem Echinokokkus der Milz, verzeichnet ist, so ergibt sich, dass allerdings kein genuiner solcher Abscess gemeldet wird, dass aber unzweifelhaft solche Eiterhöhlen aus bis dahin intacten Echinokokken sich bildeten, sobald nach einer in der vorantiseptischen Zeit üblichen Methode operirt wurde. So berichtet Wolf[1]) über einen 20jährigen Handlungsgehilfen, welcher im 9. Jahre an Unterleibsentzündung erkrankte, seitdem bei tiefem Athemholen Stiche in der linken Seite; eine Anschwellung daselbst entdeckte er kurz vor der Aufnahme in die Rostocker Klinik. Schmerzen im linken Hypochondrium, Reibegeräusche, beständiges Gefühl von Druck und Spannung daselbst, starke Auftreibung, beinahe 47 *cm*

[1]) M. Wolf, „Oper. Behandlung zweier Unterleibs-Echinokokken." Berl. klin. Wochenschrift 1870. Nr. 5, pag. 56.

der Länge, 25 *cm* der Breite nach. Am Nabel ein Einschnitt fühlbar, der wahrscheinlich dem Hilus der Milz angehört. Fluctuation an der Prominenz, Hydatidenschwirren fehlt. Leber nicht vergrössert, von dem Tumor abgrenzbar. Eine Probepunction entleert eine helle, klare Flüssigkeit ohne Eiweiss, keine Haken oder Skolices. Doppelpunction, darnach wenig Fieber. Die Eröffnung der Cyste wurde am 13. Tage nach der Doppelpunction vorgenommen, wobei sich 800 cm^3 penetrant riechender, eitriger Flüssigkeit entleerten; es wurde in der Höhle eine freibewegliche Membran gefühlt. Mittelst einer Kornzange wurde der grössere Theil der 1 *mm* dicken, mannskopfgrossen Blase entleert. Anfangs günstiger Verlauf; später trat linksseitige Pneumonie hinzu, pyämische Schüttelfröste 3mal im Tag, metastatische Gelenksentzündung; locale Schrumpfung des Echinokokkussackes. Sehr reichliche Blutung aus dem Sacke, wahrscheinlich aus einem Milzgefässe. Tod. Section nicht gestattet.

Einen ähnlichen Fall, aber mit günstigerem Ausgange, berichtet Magdelaine:[1]) Die 21 Jahre alte Patientin, welche am 6. Sept. 1866 im Hôpital de la Pitié aufgenommen wurde, war vor zwei Jahren niedergekommen, klagte seitdem über Schmerzen in der linken Seite und bemerkte alsbald eine Anschwellung an der schmerzhaften Seite. Der Tumor reichte von der hinteren Seite des Hypochondriums bis zur vorderen Medianlinie, nach oben bis drei Querfingerbreit unter die Mamma, nach unten bis zum Nabel. Bei der Untersuchung des Tumors nimmt man Hydatidenschwirren wahr. Die Diagnose wurde auf eine Milzhydatide gestellt. Am 13. September wurde die Elektropunctur während einer Minute ausgeführt und gut vertragen. Der Tumor zeigt sich etwas weicher und kleiner, der Umfang hatte sich verkleinert, jedoch zeigten sich die Symptome einer beginnenden heftigen Peritonitis, welche die Aussetzung des Verfahrens indicirten. Am 8. October hatte der Tumor seine frühere Grösse wieder erreicht, er ist wieder so hart wie zuvor. Am 16. October wurde eine Ätzpasta nach Récamier applicirt, der Tumor am 3. November punctirt und 1650 *g* einer immer noch klaren, eiweissfreien Flüssigkeit entleert. In den nächsten Tagen ausgedehntere Application von Wiener Paste, am 16. Fieber und Schmerzhaftigkeit des Tumors. Am 20. wurden 800 *g* einer eitrigen, übelriechenden Flüssigkeit entleert. Von nun an bessert sich der Zustand der Patientin. Die Cyste wird mit verdünnter Jodtinctur ausgespült. Patientin verlässt am 20. Januar das Hospital mit einer Fistel, die sich nach Monaten völlig schloss.

Wir hätten somit Beispiele von subdiaphragmatischen Echinokokken der drei parenchymatösen Organe, Leber, Niere und Milz, beigebracht, unzweifelhafte subphrenische Abscesse dagegen nur bei den Parasiten

---

[1]) Magdelaine, Thèse de Paris 1868. pag. 40.

der ersten zwei Organe. Den Fall Fiaux lassen wir als isolirt ausserhalb der Gesammtbesprechung dieser Gruppe, die sonst so ziemlich einheitliche Fälle umfasst.

Da wir schon in unserer Monographie über den Echinokokkus der Pleura den Verhältnissen des subdiaphragmatischen Echinokokkus genügende Aufmerksamkeit gewidmet haben, so wollen wir an dieser Stelle nur die uns hier interessirenden Details besprechen. Vor allem eine Aufklärung: In den Sectionsberichten des F. 4, 6, 7, 14 und 17 ist durch anatomische Untersuchung sichergestellt, dass der Echinokokkus zwar vereitert, aber durchaus nicht im eigentlichen Subphrenium, sondern innerhalb der Leber lag, während in den Fällen 12, 15, 16 der Parasitensack unzweifelhaft ausserhalb der Leber lag, da man entweder bei der Operation die intacte Leberoberfläche übersehen konnte, oder es sich deutlich erkennen liess, dass die Leber nur die Basis der Cyste abgab oder von derselben eingedrückt wurde, während in dem einen Falle die Leber in allen ihren Durchmessern vergrössert war, im anderen aber nur wenig an ihrer Substanz durch den Druck seitens des Parasitenbalges eingebüsst hatte. Dass wir trotzdem auch die erstere Reihe zu den subphrenischen Abscessen rechnen, ist darin begründet, dass durch Verwachsung, Obliteration des subphrenischen Raumes und Verdünnung der deckenden Leberschichte an der Convexität der Parasit subphrenisch gelegen ist, vom Diaphragma nicht mehr durch eine lockere Bindegewebsschichte oder die Peritonealhöhle getrennt ist, sondern mit demselben an einer Stelle zum mindesten innig verlöthet ist, daher mit ihr enger zusammenhängend, wie ein thatsächlich ausserhalb der Leber im Subphrenium von Anfang an gelegener Echinokokkus sich verhält. Ausserdem ist der Entwicklungsgang des Echinokokkus der Leberconvexität derselbe, wie der eines beliebigen subphrenischen Abscesses. Er wächst gegen die Thoraxhöhle unter Verdrängung der Leber, seine obere Begrenzung ist kuppelförmig, so dass, was man für charakteristisch für Echinokokkus der Leberconvexität hielt, ebensogut für subphrenische Abscesse gilt. Die Percussion ergibt bei beiden, falls sie nicht durch adhärente Lunge (wie im F. 15) oder ein Pleuraexsudat verdeckt wird, eine convex nach oben aufsteigende, mit der grössten Prominenz in der Achselhöhlenlinie verlaufende Dämpfungsgrenze, dieselbe vorn höher liegend, gewöhnlich an der 5.—3. Rippe, rückwärts tiefer, ungefähr am Scapularwinkel. Auch der weitere Verlauf gestaltet sich identisch bei subphrenischen — nicht nur aus Echinokokken — hervorgegangenen Abscessen und Echinokokken der Leberconvexität, sie perforiren in die Lunge oder Pleura, sind nicht selten auch ohne Perforation von Pleuraaffectionen verschiedenster Art begleitet. Sie können am Wege einer Lungenperforation ausheilen und durch eine transpleurale Operation geheilt werden. Gewiss Analogien genug, um Fälle beider Kategorien in einem Capitel zu vereinigen. Ausserdem kann man bei operirten

Fällen gewiss oft nicht entscheiden, ist der Sack rein subphrenisch oder auch endohepatal gelegen. In unserem Falle 17 liess erst die mikroskopische Untersuchung in der Schichte zwischen Diaphragma und Sack an manchen Stellen Lebergewebe ausfindig machen.

Zweimal (im Falle 4 und 8) kam es zu einer Perforation in die Lunge, welche sich im Falle 4 durch einen gelben Auswurf ansagte, während im Falle 8 Galle und Eiter ausgehustet wurde. Im Falle 13 und 16 kam es zum Durchbruch in die Pleura, worauf im Falle 13 galliger Eiter aus der Pleura entleert wurde, ein Zeichen für den Leberursprung der Cyste, während im Falle 16 der Eiter serös ohne Gallebeimischung war, denn der Parasit lag ausserhalb der Leber. Zweimal war das Exsudat in der Pleura klar, serös (F. 6 und 14) und einmal (F. 7) eitrig, ohne Perforation des Diaphragmas.

Zum Schlusse nur einige Worte über die Therapie: Von den 17 gesammelten Fällen wurden 14 radical operirt. Alle diese Fälle wurden transpleural operirt, d. h. an einer Stelle, wo noch die Anwesenheit der Pleura vermuthet werden konnte, und zwar 9mal mit Resection einer oder mehrerer Rippen und fünfmal mit einfacher Incision; zweimal unter den letzteren brauchte nur ein äusserer Abscess incidirt werden (F. 5 und 14), von welchem eine Fistel zwischen den Rippen unter das Diaphragma führte. Acht von den operativ behandelten Fällen genasen, sechs unterlagen ihrem Leiden, hievon zwei mit in Heilung begriffener Abscesshöhle, an Tuberculose und Influenzapneumonie (F. 4 und 12).

Es wird an anderer Stelle gewürdigt werden, dass es gerade ein Fall von subdiaphragmatischem Leberechinokokkus war, an dem Volkmann mit Vorbedacht zum erstenmal die transpleurale Methode mit Glück versuchte, welche uns seither bei Operationen der subphrenischen Abscesse so ausgezeichnete Dienste geleistet hat. Und diese Gruppe ist es auch, bei der mit dieser Methode die relativ günstigsten Erfolge erzielt wurden; nicht weniger als 57% der Operirten wurden der Heilung zugeführt, wiewohl mitunter die schwersten Complicationen im Verlaufe intercurrirten!

Im Anhange theilen wir einen diagnostisch interessanten Fall mit, welcher demonstriren soll, dass nicht immer ein in der Brusthöhle angetroffener, mit Galle und Hydatidenblasen untermischter Eiter, oder Galle und Hydatidenmembranen im Sputum auf einen hepatalen Echinokokkus hinweisen müsse, dass es auch ein subpleuraler, breit mit den Bronchien communicirender Echinokokkus sein kann, welcher nach abwärts das Diaphragma usurirend, mit einem oberflächlichen Gallencanälchen der Leberconvexität in Verbindung treten kann.

Sorel, médecin-major à Sétif, Alger, berichtet über den folgenden Fall: I. L., 25 Jahre alt, Hôtelbediensteter, tritt am 21. October ein und stirbt am 16. März 1880.

Sorel fand ihn am Ende des Monates Jänner. Von den confusen und widersprechenden Angaben des Patienten lässt sich indessen sehr wenig benützen, doch geht aus seinen Erzählungen hervor, dass er im Alter von 5 Jahren nach Algier ausgewandert ist und stets von sehr schwächlicher Gesundheit gewesen ist. Nichtsdestoweniger wurde er zur militärischen Dienstleistung fähig befunden und zu den Zuaven eingereiht. Er musste auch in sein Regiment eintreten, woselbst er aber beinahe sofort ins Spital eintreten musste, um in demselben mehrere Monate zuzubringen, während welcher es ihm beständig schlimmer und schlimmer ergieng. Jetzt ist er ein kränklicher Mann, der beständig von Anfällen von Husten und Auswurf, sowie von täglichen Fieberexacerbationen geplagt wird. Der Thorax zeigt in seinen unteren Partien eine Hervorragung, welche rechts, vorn und hinten gelegen ist. Im Niveau derselben ist der Schall gedämpft, die Vibrationen fast verschwunden, die Athemgeräusche sind abgeschwächt und sehr entfernt. Man nimmt Rasselgeräusche, zerstreute und feuchte, auf der ganzen Brust wahr. Die Leber ist von den falschen Rippen gedeckt, ausgenommen dort, wo der linke Leberlappen unter dem Processus xiphoides etwas hervorragt. Man nimmt nirgends an der Leberoberfläche irgend welche Unebenheiten wahr, nirgends spürt man eine fluctuirende Stelle oder eine Resistenz. Im linken Epigastrium ist der Druck leicht schmerzhaft. Der Kranke gibt an, dass er einen Schmerz entlang dem Rücken verspüre, welcher in der rechten Schulter ende. Derselbe Schmerz wird durch Druck auf den Nervus phrenicus hinter der Clavicula vermehrt, sowie durch Husten. Dieser ist gefolgt gewöhnlich von einem Auswurf von abundantem Fluidum, mehr oder weniger klebrig, schaumig auf der Oberfläche, von gelblicher, manchmal grünlicher Färbung, von galligem Aussehen, Farbe und Geschmack. Dieser Auswurf beträgt 400 bis 600 Gramm in einem Tage und setzt sich thatsächlich nur aus Galle zusammen. Der Patient sitzt gewöhnlich halb aufgerichtet in seinem Bett, da ihm in der Rückenlage, besonders in der seitlichen, sofort das Gefühl von Erstickung sich fühlbar macht. Manchmal wird auch ein Stück Hydatidenmembran ausgehustet.

Die Stühle sind immer gefärbt, nie war Ikterus vorhanden. Nach den Aussagen des früheren Arztes wurde der Auswurf anfangs November gallig und von diesem Augenblicke entstand auch das Fieber und die Abmagerung machte rapide Fortschritte. Der Kranke wurde durch die Appetitlosigkeit, durch den mangelnden Schlaf, durch den Gallenstrom, den Zwerchfellschmerz und durch die hinzugetretenen Lungenveränderungen endlich zu einem Zustande einer absoluten Kachexie gebracht. Er starb am 16. März.

Autopsie: Am Kopfbefund nichts besonderes. Die linke Lunge ist hyperämisch und enthält zerstreute Tuberkeln, ist nirgends adhärent. Die rechte Lunge ist von grossen Tuberkeln durchsäet, die beiden Blätter

der Pleura sind adhärent und im Niveau der schon äusserlich constatirten Voussure verdickt. An dieser Stelle findet man eine fluctuirende Tasche, welche einreisst und ungefähr 200 *g* einer galligen Flüssigkeit entleert. Gleichzeitig entschlüpfen kleine Echinokokkusblasen, gesprungen und gelblich gefärbt. Diese Bläschen waren in einer grossen Hydatidenblase enthalten, welche zerrissen war und gefaltet. Diese Höhle an der Lungenbasis war nach rückwärts von der Pleura begrenzt, nach vorn, innen und oben von Lungengewebe in verschiedenem Grade verändert. Ihre vom verdünnten Diaphragma gebildete Basis ruhte auf der convexen Leberoberfläche auf und nach rückwärts und aussen ist sie mit der etwas emporgestiegenen rechten Niere in Berührung. Diese Tasche communicirt breit mit den Bronchien und ihre abschüssige Unterfläche ist von einem dicken Brei bedeckt. In diesem Niveau sind die Fasern des Diaphragmas beinahe verschwunden und die Gallencanälchen der convexen Leberoberfläche öffnen sich mittelst eines schiefen Ganges in jene Tasche. In einen der entwickelteren Gallencanälchen kann man eine Haarsonde einführen. Die besonders von rechts nach links vergrösserte Leber ist mit der convexen Fläche ans Diaphragma adhärent, welches an manchen Stellen verdünnt, ja vernichtet ist, an anderen Stellen zu einer fibrinösen Membran reducirt. Die Leber enthält ebenfalls eine cystische Cavität. Dieselbe liegt nach rechts vom Lig. susp., welches sehr kurz ist. Sie sitzt an jener Stelle, wo die convexe Fläche die Thoraxwand verlässt, ist von der Grösse eines Hühnereies und im Lebergewebe selbst gelegen. Vorn ist sie nur mehr von der Capsula Glissoni und von dem Peritoneum eingeschlossen. Sie enthält ein klares Fluidum und etwa 20 Hydatidenbläschen eingeschlossen in eine Mutterblase, welche rückwärts sich in einem Diverticulum zusammengefaltet vorfindet. In den Bläschen der Leber und der Lunge sind nirgends Echinokokken und Haken nachweisbar. Die entfaltete Hydatiden-Mutterblase hat das Volum eines Fötuskopfes.

V. Gruppe.

Ursprung: Subcutane Traumen.

1. Maydl, Bericht über den internat. med. Congress Berlin 1890.
2. Fenwick, Clinical lectures on some obscure diseases of the abdomen, pag. 121.
3. Idem. Ibidem., pag. 146.
4. Tillmanns, Arch. f. klin. Chirurgie. Bd. 27. 1882. pag. 103.
5. Plinatus, St.-Petersb. med. Wochenschrift. 1887. Nr. 4.
6. Sänger, Arch. der Heilkunde. XIII. 1878. pag. 246.
7. Hughes, London med. Gazett. Vol XXIV. pag. 369.
8. Maydl, (unveröffentlicht).
9. Idem. (ebenso).
10. Jaffé, Deutsche med. Wochenschrift. 1881. Nr. 16 und 17. Fall 2.
11. Bonnemaison, Revue méd. de Toulouse. 1877. pag. 289.
12. Hilton-Fagge, obs. II.
13. Adams W., The monthly journal of med. Sciences. Vol. V. 1852. (Nach L. Mayer, Verletzungen der Leber. Fall 2, pag. 137.)
14. Loewer, Berl. klin. Wochenschrift. 1864. Nr. 48.
15. Weitenweber, Österr. med. Wochenschrift. 1844. Nr. 14.
16. Wilks, The Lancet, Guy's hosp. Report. Dec. 24. 1864. pag. 716.
17. Otis, II. Surg. vol. der Hist. of the war of rebellion. Case 106. pag. 18.
18. Idem. Ibidem. Surgical volume, part. II., pag. 151, Case 487.

---

1. Maydl.

Fall 1. E. B., 18 Jahre alt, von dem für sein Alter sehr beträchtlichen Körpergewichte von 84 Kilo (jedenfalls nicht für eine Krankheit des Digestionstractus zeugend), wollte am 18. Juni 1888 — nachdem er sich den Tag über nicht ganz wohl gefühlt hatte — über eine Hängematte springen, blieb mit der Ferse hängen und fiel rücklings mit grosser Wucht nieder. Eine rasch vorübergehende

Ohnmacht war die unmittelbare Folge, doch konnte sich der Patient erheben und nach Hause — allerdings mit Unterstützung — gehen. Nächsten Tag wollte er die Schule besuchen, musste aber zurückkehren, und brauchte ungefähr eine Stunde zum Zurücklegen einer Strecke, zu der er sonst 20 Minuten verwendete. Zwei Tage kränkelte er so herum, bis am 21. Juni ein Fieber von 40·5° mit Schmerzen in der linken Seite des Unterleibs einsetzte. Das Fieber hielt sich mit morgendlichen kleinen Remissionen über 39 bis zum 7. August, während welcher Zeit es unmöglich war, eine präcise Diagnose zu stellen. Am 7. August war der erste fieberlose Tag. Die Temperatur nahm aber sofort wieder zu bis zu 40·5° und es stellte sich Husten und 3—8mal täglich heftiges galliges Erbrechen ein. Gleichzeitig änderte sich örtlich das Bild. Die linke, bisher freie Brustseite begann eine allmählich aufsteigende, endlich den Scapularwinkel erreichende Dämpfung aufzuweisen, in deren Bereich aber die Athmungsgeräusche vernehmbar waren, ohne auf Verdichtung hinzuweisen. Die Haut entsprechend dem linken Rippenbogen wies aber Ödem auf und röthete sich allmählich insbesondere im Bereich der 9. und 10. Rippe in der hinteren Axillarlinie. Der Druck auf diese beiden Rippen sehr empfindlich. Die ganze Gegend des linken Rippenbogens gedämpft klingend bis zum Nabelniveau, Mittellinie und Wirbelsäule. Percussion und Auscultation der vorderen Brusthälfte links normal. Der Patient hatte seit seiner Erkrankung 39 Kilo verloren, wurde mit minimalen Quantitäten flüssiger Nahrung, meist Milch, erhalten. Besondere Zeichen von Seiten des Darmcanales nie vorhanden gewesen. Von Seite des Magens in der letzten Zeit auch spontanes galliges Erbrechen, nie Blutbeimischung.

Es war klar, dass es sich um einen intracostalen Abscessherd handelte, welcher, da die Brustdämpfung erst in den letzten Tagen aufgetreten war, nichts mit den Brustorganen zu schaffen hatte. Am plausibelsten erschien mir eine durch jenen Fall verursachte partielle Milzruptur mit folgendem Blutaustritt anzunehmen, welcher wegen seiner Nachbarschaft am linken Knie des Dickdarmes inficirt und vereitert ist, ähnlich wie wir entzündliche Abscesse in der Nachbarschaft des Darmes, auch wenn sie mit diesem nicht communiciren, penetrant fauligen Inhalt entleeren sehen und riechen. Die Dämpfung am Thorax (l. h.) bezog ich wie das Ödem der Haut auf collaterales, entzündliches Ödem.

Es war unsere Aufgabe, den Eiter zu entleeren. Da ein mit zugezogener College meinte, die Brustdämpfung sei schon als peripleuraler Abscess zu deuten, so führte ich am 13. September die Incision zwischen der 9. und 10. Rippe, in der hinteren Axillarlinie nach rückwärts aufsteigend, so dass auch der unterste Pleuraraum von da eröffnet werden konnte. Nach Resection der 9. Rippe wurde bald in dem darunter liegenden infiltrirten Gewebe ein apfelgrosser Abscess entdeckt. Als man auch die Pleura eröffnete, zeigte es sich, dass wir es thatsächlich nur mit serös-ödematös durchtränktem Maschengewebe zu thun hatten. Der Abscess wurde drainirt, ebenso der eröffnete pleurale oder peripleurale Raum. Die Eröffnung dieses Raumes gab uns hinterher noch viel zu schaffen. Wie das Gewebe der bei Phlegmonen gemachten Entspannungsincisionen, wenn es auch nur ödematös infiltrirt war, gerne zur Nekrosirung neigt, so nekrosirte auch hier das eröffnete ödematöse Flüssigkeit haltende Gewebe im linken Brustraum und stiess sich in Form ausgedehnter, eitrig infiltrirter Fetzen und Membranen ab; behufs leichterer Entleerung derselben erweiterte ich die Wunde am 30. Sept. nach rückwärts und drainirte ausgiebig die zurückbleibende, flache, aufsteigende Höhle. Es folgte entschiedene Besserung, doch bald stellte sich abermalige, immer sich steigernde Temperaturerhöhung, als deren Grund bei normalem Verhalten der oberen Wunde eine flache Vorwölbung neben den langen Rückenmuskeln ungefähr im Petit'schen Dreieck mit dunkler Fluctuation entdeckt wurde. Hier wurde am 24. October in Narkose incidirt, der Eiter — von sehr guter Beschaffenheit — entleert

und die Höhle drainirt. Von da datirte entschiedene, durch nichts mehr gestörte Wendung zum besseren. Das Erbrechen und Fieber hörten auf. Anfangs November verliess Kranker das Bett und reiste am 15. November nach dem Süden. Am 20. November trat nach Weglassen des dünnen Drains aus der oberen Wunde leichtes Fieber auf, so dass das Röhrchen wieder eingesetzt wurde. Selbes konnte erst am 19. December definitiv fortgelassen werden. (S. Fig. 7.) Der Patient nahm bei enormem Appetit circa 3 Kilo wöchentlich zu, so dass er im Jänner das ganz

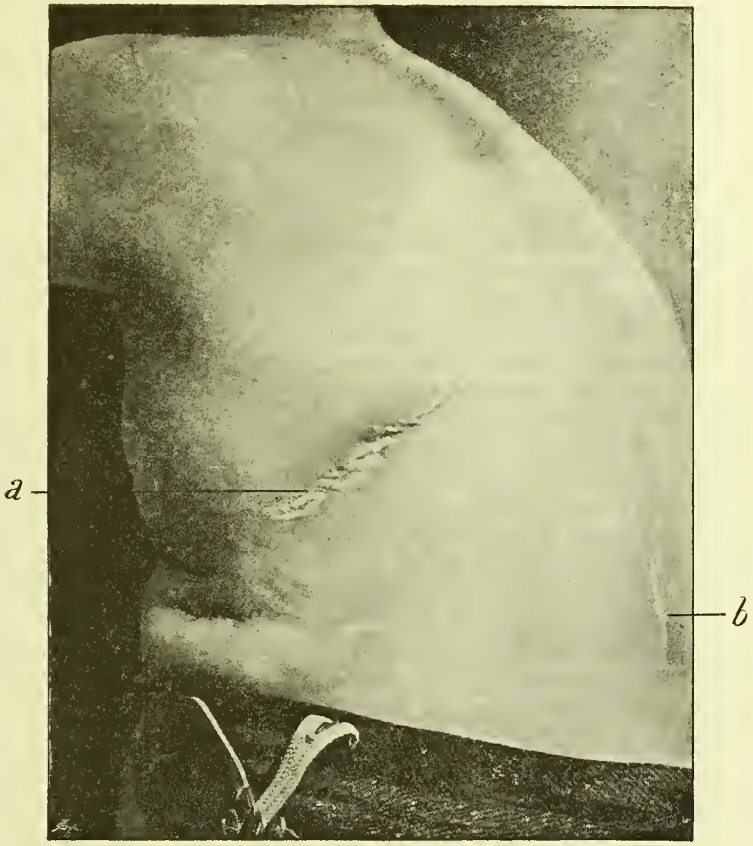

Fig. 7.

a = Operationsnarbe. *b* = Gegenöffnung.

respectable Körpergewicht von 95 Kilo aufwies. In den Beinen, besonders links, Peronealnervenparese, links besonders störend. Ich bezog dieselbe mit grosser Wahrscheinlichkeit auf Druck von Seite des Wasserpolsters. Die Lähmung schwand unter entsprechender Therapie, vollkommen allerdings erst nach einem Jahre, nach unseren heutigen Anschauungen handelte es sich offenbar um eine Polyneuritis.

Wir sind in der Lage, an diese Beobachtung eine zweite von Fenwick in London anzureihen, aus dem Vergleiche beider wird sich die Identität des Zustandes ohne weiteres ergeben. Nur wurde der Zustand in unserem Falle operativ behoben,

in dem von Fenwick glichen sich die Störungen spontan aus, und zwar höchstwahrscheinlich nach einer Perforation in den linken Lungenlappen und unter begleitender adhäsiver Pleuritis über dem genannten Lungentheile; einem Vorkommnis, wie wir es später öfters zu melden haben werden, so oft, dass Leyden der Anschauung ist, dasselbe (nämlich die Lungenperforation) bilde die Regel, allerdings meist unter ungünstigem Schlussausgang der Erkrankung.

Leider ist die Anamnese nicht ganz klar. Ebenso wie unser Patient, erlitt auch jener Fenwick's ein Trauma, und zwar des Rückens; auch ist der Zeitpunkt, sowie der Umstand, ob sich das Unwohlsein des Kranken erst daran anschloss oder vordem vorhanden gewesen war, nicht klargestellt. Bemerkenswert ist auch, dass in beiden Fällen die Symptome nach nahezu dreimonatlicher Dauer der Erkrankung ihre Akme erreicht hatten. Die Beobachtung Fenwick's lautet wie folgt:

2. Fenwick.

Ein 38jähriger Mann, aufgenommen 31. Jänner 1881, war bis vor einiger Zeit ganz gesund, als er an Indigestion zu leiden begann, indem ihm die Nahrung schwer im Magen zu liegen schien und Schmerz verursachte. Er gab an, eine Verletzung des Rückens erlitten zu haben, doch die Art und das Datum sind nicht erwähnt. Er litt nie an Syphilis.

Bei der Aufnahme hatte er einen ängstlichen Gesichtsausdruck und klagte über heftigen Schmerz im linken Hypochondrium, welcher sich um die linke Seite bis zur Wirbelsäule hinzog. Die ganze Region war sehr empfindlich bei der Percussion, der schmerzhafteste Punkt lag gegenüber der 10. und 11. Rippe. Er konnte nicht auf der rechten Seite liegen, so dass er beständig auf der linken ruhte, nach vorne zusammengekrümmt mit heraufgezogenen Knien. Puls 90, T. 99° F. Er hatte keinen Appetit, die Zunge war dick belegt, die Gedärme hartnäckig verstopft. Die Leberdämpfung reichte vom 5. Intercostalraum bis unterhalb der Rippen und war leicht empfindlich bei Druck. Abdominale Percussion voll. Im linken Hypochondrium erstreckte sich die Dämpfung bis zur Herzspitze und abwärts bis zum Nabelniveau. Brust normal. Das Herz nicht gehoben, keine Geräusche. 10. Februar beständiges Erbrechen und Klage über einen Schmerz, welcher sich vom linken Hypochondrium bis zur Wirbelsäule erstreckte. Der Athem übelriechend; er konnte keine Nahrung zu sich nehmen, der Schmerz wurde grösser, wenn er einen Versuch hiezu machte, aber er war auch beständig, in der Nacht anwachsend und am Schlafe hindernd. Die Musculi recti hart und rigid. Auf der linken Seite in der Nähe der Wirbelsäule Dämpfung, keine Pulsation und kein Geräusch.

15. Februar: Unter dem linken Hypochondrium ist eine Härte zu fühlen, und ein oblonger Bezirk von Dämpfung im linken Hypochondrium misst 3 Zoll Höhe auf 6 Zoll lateraler Ausbreitung. Der untere Rand der Leber stieg kaum bei der Respiration nach abwärts. Einige Dämpfung und vermehrte Resistenz war auch oberhalb des Nabels tastbar. Derselbe Zustand verblieb bis zum 22. April. Der Schmerz war sehr bedeutend und beständig, mehrmals im Tage musste dagegen Morphium subcutan gebraucht werden. Der Patient verlor beständig an Körpergewicht, von 8 St. auf 6 St. 12 Pfd. Die Temperatur betrug 98—100° F. im Feber, stieg im März auf 102° und schwankte im April, bis sie am 22. April 103° erreichte. Der Patient klagte über grossen Schmerz rückwärts, an der Lungenbasis, obgleich weder Dämpfung noch Reibegeräusche wahrgenommen wurden.

27. April: Er hatte einen starken Frostanfall, Temp. 106°. Der Schmerz war jedoch nicht grösser als gewöhnlich. Die linke Brusthälfte war gedämpft, Athmungsgeräusche unhörbar; verminderter vocaler und tactiler Fremitus, keine Reibegeräusche.

29. April. Starker, allgemeiner Schweiss, Dämpfung im linken Hypochondrium angewachsen; die Empfindlichkeit war nicht vergrössert und der Schmerz geringer.

Reibegeräusche wurden erst am 2. Mai an der Herzspitze entdeckt; von Zeit zu Zeit traten Schüttelfröste auf und eine herpetische Eruption auf den Lippen, Gaumen und Zungengrund. Zu dieser Zeit begann sich der Appetit zu bessern, der Schmerz nahm ab und das Körpergewicht blieb constant.

12. Mai: Reibegeräusche über dem ganzen Hypochondrium, wo früher ausgesprochene Dämpfung bestanden hatte. Die Dämpfung rückwärts über der Lunge nahm allmählich ab, und der Schmerz wurde geringer, bis er nur nach dem Essen auftrat.

Von dieser Zeit besserte sich der Zustand rapid; der Schmerz hörte ganz auf; der Appetit kehrte wieder, und P. nahm in einer Woche um 6 Pfd. zu.

22. Juni: Nach 5monatlichem Spitalaufenthalte wurde er entlassen; an der Lungenbasis keine Dämpfung und keine Reibegeräusche. Die Gegend unter dem linken Hypochondrium war etwas voller, aber der Schall daselbst tympanitisch. Der Patient Fenwick's kann unmöglich durch lange, chronische Krankheit heruntergekommen sein, wenn er noch bei seinem Spitalseintritt 8 St. wog.

Ein weiterer Fall Fenwick's.

3. Ein Mann von 37 Jahren, der sich stets einer guten Gesundheit erfreut hatte, bekam 9 Monate vor seiner Aufnahme ins Guy's Hospital von einem Manne einen Fusstritt in die linke Seite. Hier bildete sich eine Geschwulst und nahm allmählich an Grösse zu. Zwölf Tage nach seiner Aufnahme erbrach der Mann eine kleine Quantität Blut, was sich am nächsten Tage wiederholte. Die Schwellung wird beschrieben als eine runde, sich tief hinein erstreckende Masse, so dass der untere Rand nicht getastet werden kann. Die innere Grenze erreicht die Mittellinie des Körpers und reicht nach unten bis einen Zoll vom Nabel. Sie ist vollkommen gedämpft, ausgenommen den inneren Rand. Hier ist tympanitischer Percussionsschall, obwohl weniger deutlich als über dem anliegenden Magen. Herzanschlag kann unter der Mamilla gar nicht getastet werden. Er ist fühlbar oberhalb der Mamilla, zwischen der 3. und 4. und auch über der 3. Rippe. An dieser Stelle auscultirt sind die Herztöne ganz normal, doch oberhalb der Mamilla sind merkwürdige gurgelnde Geräusche hörbar, synchronisch mit dem Herzschlag. Sie sind von einer metallischen oder musikalischen Qualität, die Systole ist von mehreren getrennten klingenden Tönen begleitet.

Unter einem späteren Datum meldet eine Notiz, dass die gurgelnden Geräusche ohne Hilfe des Stethoskops gehört werden können, sogar auf 3 Fuss Entfernung vom Pat., doch seien sie nicht constant; jetzt ist tympanitische Percussion über dem ganzen Tumor, ausgenommen, wenn der Patient auf der linken Seite liegt, dann verschwindet der tympanitische Percussionsschall.

Er wurde auf sein eigenes Verlangen aus dem Hospital entlassen, aber kam wieder bald zurück, und berichtete, dass der Tumor plötzlich verschwunden sei, unter Entleerung einer Menge Eiters. Der Referent des Falles vermuthet, er habe den Eiter erbrochen, wiewohl darüber nichts Sicheres im Berichte vermerkt erscheint. Bei der Untersuchung wurde die Angabe bestätigt, dass der Tumor nicht mehr aufgefunden werden könne. Der Mann schien sich ganz wohl zu befinden.

Der Fall ist also auch höchst bemerkenswert dadurch, dass er eine spontane Ausheilung repräsentirt, offenbar durch Entleerung des Eiters gegen den Magen oder den Darm. Wenn die Abscesse, wie von mancher Seite angenommen wird, ihr Entstehen meist einer Magen- oder Darmperforation verdankten, so wäre eigentlich die Seltenheit der Spontanausheilung, nämlich Rückentleerung des Eiters gegen den Magen oder Darm, ganz staunenswert, da man sich ja doch eher vorstellen kann, dass bei Zunahme des Abscessvolumens eher die junge Narbe von der Perforation, als z. B. das bisher ganz intact gewesene Diaphragma nachgibt. Vielleicht entstehen einige der Abscesse durch traumatische Magendarmperforation, und viel-

leicht heilen eben diese zur Spontanausheilung durch Rückentleerung des Inhaltes in den Magendarmcanal. Andere haben die Continuitätstrennung der Magendarmwände nicht zur nothwendigen Voraussetzung, und diese bekunden dann keine besondere Neigung zur Entleerung in den Digestionstractus, sondern bahnen sich den Weg ebenso leicht durch andere Gewebsschichten.

Ein Beispiel, dass ebenso ein Magen- oder Darmgeschwür eine Prädisposition zur traumatischen Perforation bilden, wie die durch ein Trauma gesetzten Veränderungen, als: Einrisse einer oder mehrerer Schichten der Magen- oder Darmwände, oder die Verringerung der Widerstandsfähigkeit der Wände durch eingelagerte Extravasate und ähnliches, illustrirt folgender Fall von Dr. Tillmanns.

4. Tillmanns.

A. K., 15 Jahre alt, wurde am 9. Juni 1880 von einem seiner älteren Collegen unter den Armen genommen und hin- und hergeschwenkt. Der Knabe bekam nach einem reichlichen Mittagessen zweimal Erbrechen, die nächste Nacht schlief er schlecht, bekam Schmerzen in der Lebergegend, welche sich derart steigerten, dass er das Geschäft verliess. Man machte kalte Umschläge auf die Lebergegend in der Parasternallinie. Am 12. Juni lag der Patient stöhnend im Bette, die Temperatur war mässig erhöht, Puls frequent, Zunge belegt, geringer Appetit, Durst, seit 3 Tagen kein Stuhl, Erbrechen war nicht wieder aufgetreten. Das rechte Hypochondrium schon gegen leichte Berührung empfindlich, ebenso die seitliche Lebergegend, am empfindlichsten ist jedoch die Gegend zwischen Crista ilei und der Leberdämpfung, besonders ihre obere Partie. Sonst momentan nichts Abnormes. Man nahm eine Kothstauung an, verordnete Ricinusöl, darauf allgemeine Besserung. Am 17. und 18. Juni fällt dem Arzte auf, dass die rechte Pleura rechts hinten seitlich in der Axillarlinie etwas Exsudat enthielt. Pat. konnte nicht aufsitzen, hatte dabei stärkere Schmerzen in der erwähnten Bauchgegend, so dass die genauere Percussion hinten erschwert war. Letztere ergab in der Horizontallage des Pat. in der vorderen Thoraxpartie zwischen Lungenschall und Leberdämpfung nach innen und unten von der Brustwarze eine scharf abgegrenzte thalergrosse Stelle mit helltympanitischem Percussionsschall. Athmungsgeräusch daselbst ganz schwach. Die Atmosphäre des Kranken riecht etwas nach Koth, doch erklärt man sich das durch die mangelhafte Reinlichkeit. Man denkt schon an eine Perforation des Intestinaltractus in die Pleura. Heubner deutet den tympanitischen Percussionsschall vorn als den durch das pleuritische Exsudat comprimirten Lungenlappen.

Am 23. Juni, 2 Stunden nach einem reichlichen Mittagessen, plötzlich heftiger Schmerz in der rechten Bauch- und Brustseite, höchste Athemnoth. Abends constatirte man Zunahme des Exsudats in der Pleura bis zur Clavicula, starke Oppression, Collaps. Am 24. Juni zwischen dem 2. und 4. Intercostalraume eine 3 *cm* breite tympanitische Zone. Dieselbe verlief längs des rechten Sternalrandes, sonst absolute Dämpfung der ganzen rechten Thoraxhälfte; kein Athmungsgeräusch, die Haut über der rechten Thoraxhälfte ödematös; das Abdomen ganz frei, starkes Fieber. Mit Troikart und Aspiration entleerte man etwa ein Bierseidel voll dünneitriger grünlicher Flüssigkeit, welche äusserst fäculent roch. Der Einstich geschah im 5. Intercostalraume, etwa in der vorderen Axillarlinie. Der Inhalt bestand, mikroskopisch untersucht, aus einer emulsionsartigen Flüssigkeit, welche feinen Detritus enthielt, mit ziemlich zahlreichen Eiterzellen, viel Fetttropfen von verschiedener Grösse, nur einmal konnte unzweifelhaft ein Stärkmehlkorn constatirt werden. Ferner Bindegewebsfasern und Faserbündel, welche leeren Muskelschläuchen glichen. Eine chemische Untersuchung hat nicht stattgefunden. Die Flüssigkeit hatte einen grünlichen Schimmer. Darnach fühlte sich der Kranke erleichtert, hinten oben fand man gedämpften Lungenschall, ebenso auch vorne bis zur 2. Rippe. Der tympanitische Percussionsschall war unverändert. Am 25. Juni machte man die Thora-

kotomie im 5. Intercostalraume mit folgender Drainage. Wieder wurden $^3/_4$ Liter derselben fäculenten Flüssigkeit ganz allmählich entleert, die Höhle mit Salicyllösung ausgespült. Vor der Operation war der tympanitische Percussionsschall bis zur Clavicula hinauf nachgewiesen, er überschritt den Sternalrand nach links hinüber, reichte auch nach rechts bis 3 *cm* weit vom Sternalrande, bei linker Seitenlage wanderte der Schall bis zur vorderen Axillarlinie, während am Sternum Dämpfung eintrat.

Die den tympanitischen Schall erzeugende Luftsäule war also frei beweglich. entstammte somit, grosser Wahrscheinlichkeit nach, einer Perforation des Intestinaltractus nach dem Pleurasacke. Man spülte den Thorax öfters mit Kali hypermang. aus. Am 27. Juni fanden sich Semmelreste im Spülwasser, auch Pflaumenschalen, welche Patient vor 4 Tagen genossen hatte. So auch an den folgenden Tagen. Das Fieber nahm allmählich ab. Am 4. Tage nahm man eine Ausspülung mit Carbolwasser vor, da sich der fäculente Geruch unverändert erhielt. Die am 29. Juni genossenen Façonnudeln kamen nicht mehr zum Vorschein, bereits am 1. Juli war der Athem des Patienten geruchlos, so auch das nunmehr rein eitrige Exsudat der Pleura; am 2. Juli war der Kranke fieberfrei. Die Percussion und Auscultation ergab rechts vorn bis zum 5. Intercostalraum, nach der Ausspülung bis zum 6. Intercostalraum gedämpft tympanitischen Schall, entferntes Athmen mit etwas Rasseln mit amphorischem Beiklang, hinten bis zur 8. Rippe gedämpften Lungenschall, schwaches Athmen und Rasseln. Die Ausspülungen wurden nun nur zweimal wöchentlich vorgenommen, aber es kamen doch noch im Juli und August dreimal Eiterretentionen vor mit fäculentem Geruch des Secretes und nachweisbaren Speiseresten im Spülwasser. Das Fieber stellte sich während einer solchen Zeit wieder ein. Am 28. Juli war der Patient wieder fieberfrei, das Allgemeinbefinden vortrefflich. Von Ende Juli bis Anfang August war die Communication gegen die Pleura scheinbar geschlossen. Am 14. August wurde das Drain weggelassen, die Eiterung nahm wieder etwas zu, so dass man vorübergehend wieder drainiren musste, bis man am Ende des Monats September das Drain definitiv weglassen konnte. Nach Injectionen von mittelstarker Höllensteinlösung schloss sich die immer kleiner werdende Höhle Mitte November vollständig. Der Pat. geht seinem Berufe wieder nach, hat keinerlei Beschwerden, sieht blühend und besser, als je zuvor, aus.

5. Plinatus.

Ein 32jähriger Mann gab an, erkrankt zu sein, als er vor einigen Tagen, da er sich schon unwohl fühlte, einen schweren Stein mit Anstrengung hin- und hergewälzt hatte, darnach einen heftigen Schmerz in der Herzgrube gefühlt zu haben. Die Leberdämpfung war sowohl nach unten wie nach oben hin ein wenig erweitert. Der Leberrand war leicht durchzufühlen, recht schmerzhaft. Statt empfohlener Schonung strengte sich Pat. an und bekam einen Zustand, der einen vollen Monat dauerte und sich durch hohes (bis zu 40°), aber unregelmässiges, remittirendes Fieber auszeichnete und von fortwährenden, recht heftigen Schmerzen begleitet war. Die Schmerzen wurden meist als brennend bezeichnet und anfangs in die Herzgrube localisirt, dann mehr rechts in dem vorderen Theile der unteren Rippen, dann wieder in der Gegend der Flex. coli d. empfunden. Dies brachte den Kranken herunter. er musste fast stets am Rücken liegen und konnte nur mit Schmerzen sitzen oder auf der linken, gesunden Seite liegen, nicht aber auf der rechten. Ende des Monats war die Lebergegend sichtbar vorgewölbt, in der Höhe der Brustwarzen keine Umfangsdifferenz, rechts bewegten sich beim Athmen die unteren Rippen nicht mit; die Vertiefungen der Intercostalräume waren nicht verstrichen. Voll athmen konnte der Pat. nicht, doch nicht wegen Schmerzen, sondern wegen eines undefinirbaren Hindernisses. Percussion und Auscultation der Lungen ganz normal, kein Husten. Nur die Grenze zwischen Leber und Lunge war hinaufgeschoben. Allmählich stieg die Leberdämpfung immer höher,

so dass sie Mitte September vom oberen Rande der 5. Rippe (Linea mamm.) über dem oberen Rande der 7. Rippe (Lin. axill.) in der paravertebralen Linie die 11. Rippe schnitt. Rückwärts war hart an der Wirbelsäule keine absolute Dämpfung, die Nierendämpfung nicht vergrössert. Vorne gieng der volle Lungenton plötzlich in den absolut dumpfen über, und dennoch war diese Linie, wenn auch nur um $^1/_2$ Fingerbreite (!), beim tiefen Einathmen beweglich. Ebenso scharf hörte der Pectoralfremitus auf. Veränderungen der Lage hatten keinen Einfluss auf die Lungengrenzen. Sub scrobiculo ragte die Leber um 6 *cm* hervor, in der Mamillarlinie um 2; der dumpfe Ton maß am Sternum 14 *cm*, in der Mamillarlinie 17 *cm* und in der Axillarlinie 16 *cm*. Herzpercussion und Auscultation normal, Milz ebenso. Ikterus oder Nierensymptome waren nicht vorhanden. Gegen Pleuritis sprach das Fehlen des stechenden Schmerzes, die Beeinflussung durchs Athmen, der Affrictus und jede Lungenbetheiligung, Herz nicht verschoben, Puls nicht frequent genug, Dämpfungsgrenze rückwärts niedriger als vorne; gegen abgesacktes Exsudat sprach die gerade horizontale Begrenzung. Schmerzen hauptsächlich im Epigastrium.

Nach einer vorübergehenden Verschlimmerung trat Besserung ein. Zunahme der Körpermasse, Retraction der unteren Thoraxhälfte um 3 *cm*. Aber abends doch 38—38·5 mit Schmerz, so dass man sich am 27. October zur Probepunction im 5., 6. und 7. Intercostalraume entschloss; die erste lieferte Serum, die letzte Eiter; Monastyrski resecirte die 8. Rippe in der Axillarlinie und eröffnete den Abscess. Die Pleurablätter des Complementärraumes waren wahrscheinlich verwachsen, denn er wurde nicht eröffnet. Das Diaphragma musste gespalten werden; die Abscesshöhle stellte einen Schlauch von 12 *cm* Länge dar und war kaum für den Finger breit genug. Sie war mit weichen Massen bekleidet, so dass man nicht unterscheiden konnte, was man berühre. Die Reconvalescenz war rapid, die Lebergrenze rückte in ihre normale Lage ein. Sie steht beim Stehen um 2 *cm* tiefer, als beim Liegen, der tympanitische Percussionsschall des Dickdarmes reichte höher in die Lebergegend hinauf, wahrscheinlich weil die Leber ans Diaphragma und durch dieses an die vordere Thoraxwand angewachsen ist.

6. Sänger.

Der erste Fall betraf ein 10jähriges Mädchen. Nach einem Schlage in die rechte Seite erkrankte das Mädchen mit Schmerz und Empfindlichkeit im ganzen Leibe, ohne das Bett zu hüten. Nach 18 Tagen entleerte sich unter Dyspnoë Eiter aus Mund und Nase und es trat sofort der Tod ein. Section zeigte im Pleuraraum fötide Jauche mit Luft. Unterhalb der Lunge findet sich im Diaphragma ein 8 *mm* langer Schlitz, welcher gegen einen oberhalb der Leber gelegenen Eiterherd führt. Die Leber ist herabgedrückt. An der Basis der rechten Lunge finden sich zwei zackig gestaltete Perforationsstellen, in den Bronchien befindet sich jauchiger Eiter, nirgends ein gangränöser Herd. Unter der Leber zwischen Magen und Duodenum, resp. Colon transversum, findet sich ein zweiter abgesackter Eiterherd. Eine Perforation, resp. Zerreissung der Därme wird nicht constatirt, doch ist eine Stelle des Ileum äusserst zerreisslich, die sie bedeckende Serosa diffus geröthet. Sänger nimmt einen Bluterguss im retrovisceralen Bindegewebe und durch „vernachlässigte“ Pflege Vereiterung desselben, Fortkriechen im subperitonealen Gewebe, endlich Perforation der Peritonealhaut an.

Leyden hält den Pneumothorax in seiner Entstehung für unverständlich. Seiner Ansicht nach handelte es sich infolge des Traumas um eine Perforation des Darmes, welche die Bildung eines gas- und eiterhältigen Abscesses leicht erklärt (!). Den Pneumothorax hält er in diesem Falle für nicht ganz zweifellos. Erstens komme es in diesen Fällen in der Regel nicht zu einer Perforation in die Pleura, sondern in die Lungen; es müsste hier also der Eiter in beide Organe durchgebrochen sein. Zweitens sei möglich, dass bei der Section (!) Eiter in die Pleura übergelaufen sei.

7. Hughes.

Hughes beobachtete einen Kothabscess nach Perforation des Duodenums mit rechtsseitigem Empyem bei einem 44jährigen Manne. Die Darmperforation war höchstwahrscheinlich durch Heben eines schweren Gewichtes vor mehreren Wochen entstanden.

Bei der Section konnte, wie es scheint, kein offener Zusammenhang des Kothabscesses mit dem Empyem nachgewiesen werden, aber letzteres war doch wohl die Folge des ersteren. Ein Theil des Pankreas und 8 Quadratzoll grosses Stück des Zwölffingerdarmes war durch die Eiterung zerstört worden. Der Rest des Pankreas deckte den Defect im Duodenum, ausserdem war die Abscesshöhle durch Adhäsionen der benachbarten Därme zum Theile abgeschlossen, jedoch waren Spuren einer früheren Peritonitis, z. B. am Magen, und neuerdings entstandener frischer Peritonitis an den Därmen vorhanden; im Bauchfelle einige Unzen trüben eiterigen Serums.

8. Maydl.

J. L., 37 Jahre alt, Hausbesorger und Hausknecht einer Manufacturwaren-Engros-Handlung in der inneren Stadt Wiens, hat mit 15 Jahren Scarlatina überstanden, war nur einmal beim Militär wegen eines Hufschlages im Spital gewesen, sonst nie in ärztlicher Behandlung gestanden, wenngleich derselbe seit Jahren hustet, in letzterer Zeit namentlich morgens oft durch längere Zeit bis zum Erbrechen. Am 30. Mai abends fiel derselbe, als er aus dem Gasthause seines Schwagers nach Hause gieng, infolge eines leichten Schlages zu Boden, wobei er mit dem Gesichte nach abwärts fiel und sich am Schotter der Strasse eine kleine Wunde an der Oberlippe zuzog, welche mit Carbol ausgewaschen, unter einem Englisch-Pflaster anstandslos heilte. Am 9. Juli nachmittags war derselbe während eines starken Regens genöthigt, einen schweren Stein, welcher den Abfluss des Regenwassers in die Canalöffnung der Gasse verlegte, allein zu heben, blieb in der durchnässten Kleidung weiter im Geschäfte bis zum Abend, wo er ein starkes Frösteln verspürte. Von dieser Zeit datirt er sein jetziges Leiden. Am 18. Juli besuchte er vormittags einen Verwandten im nahen Dornbach, da er glaubte, dass ihm die Luft gut thun würde, musste aber wegen allgemeinen Unwohlseins bereits in den ersten Nachmittagsstunden nach Hause zurückkehren und applicirte sich wegen Seitenstechen ein Senfpapier auf die linke untere Brustseite. Am 13. Juli war Patient nicht mehr im Stande seinem Berufe nachzugehen; der Frost hatte sich nicht wiederholt, doch dauerte das Seitenstechen an, und beunruhigte den Patienten insbesondere der Umstand, dass letzteres sich bei tiefem Athemholen besonders steigerte. Patient war durch dasselbe genöthigt, stets die linke Seitenlage und Schräglage einzunehmen.

Bemerkt sei übrigens noch (nach dem Berichte von Dr. Winternitz, seinem Hausarzte), dass Patient nach eigenen und zuverlässigen Angaben seiner Umgebung sich bereits vor dem 9. Juli einen Monat hindurch nicht recht wohl gefühlt habe und zu Blutreinigungsthee und anderen Hausmitteln seine Zuflucht genommen hatte. Ob dieses allgemeine Unwohlsein in directem oder indirectem Zusammenhange mit dem Ausfluge am 31. Mai stand, muss dahingestellt bleiben. Die erste Untersuchung durch den behandelnden Arzt fand am 17. Juli statt. Derselbe fand einen mittelgrossen, mässig kräftigen Mann. Die Auscultation ergab über dem ganzen Thorax verbreitete feuchte und trockene Rasselgeräusche, welche das Vesiculärathmen allenthalben vollständig deckten. Die Percussion des Lungenschalles bot hellen und vollen Schall, Herzdämpfung normal, Herzstoss im 5. Intercostalraume einwärts der Mamilla sichtbar, mit zwei Fingerkuppen bedeckbar. Herztöne schwach hörbar, durch die Rasselgeräusche gedeckt. Leberdämpfung am oberen Rande der 6. Rippe, auf einen Querfinger den Rippenbogen überragend. Links hinten unten handbreit der Schall kürzer als rechts hinten unten, woselbst der

Lungenschall nächst der Wirbelsäule bis an die 10. Rippe reichte; im eben beschriebenen Dämpfungsbezirke die Athemgeräusche, respective die Rasselgeräusche etwas lauter; weder hier noch zwischen den Axillarlinien pleurales Reiben. Traube's Raum hell schallend, Milzdämpfung klein, Athem combinirt, in Frequenz und Tiefe nicht auffällig alterirt; Assymmetrien in der Bewegung beider Brusthälften nicht bemerkbar. An einer etwa flachhandgrossen Stelle um das Ende der 12. Rippe herum heftige Druckempfindlichkeit, insbesonders aber bei Druck an einem Punkte in der Mitte zwischen dem Ende der 12. und dem unteren Rande der 12. Rippe Zusammenzucken des Patienten und Angabe des Patienten, dass der Schmerz sich längs der 12. Rippe nach vorne fortsetze, bei Druck auf das vordere Ende der 12. Rippe erfolgte aber nicht Empfindlichkeit im hinteren Abschnitte. Puls 72; Temperatur anscheinend normal. Linimentum chloroformi, kalte Überschläge. Am nächsten Tage, 18. Juli, Angabe des Kranken, dass der Schmerz an der linken Seite stark und durch die Medication nicht besser geworden ist. Auch salicylsaures Natron und Salbe, welche hierauf durch einige Tage nebst Dunstumschlägen angewendet wurden, veränderten nicht die Krankheitssymptome, als welche sich constant der Schmerz an einem umschriebenen Areale in der Gegend der 10., 11., 12. Rippe (Scapularlinie-vertebra), die umschriebene (etwa 3 Querfinger breite) Dämpfung links hinten unten erwiesen, während rechts an den entsprechenden Theilen leicht tympanitischer Schall vorhanden war, und welche, wenn selbe rechts gefunden worden wäre, gewiss auf die Leber bezogen worden wäre. Niedrige Pulse, Temperaturen, welche abends nicht 38·5 erreichten, keine besonderen Schmerzen bei Bewegung des Körpers, keine augenfällige Behinderung des Athemtypus, keinerlei Prominenz oder leichtes Ödem; an den entsprechenden Stellen der Haut nur einige Akneknötchen auffällig, welche zum Aufsuchen des Dämpfungsbezirkes und der schmerzhaften Stelle gedient haben. Auf Befragen wurde das Trauma zugestanden. Im Laufe der 3. Krankheitswoche, morgens gegen 7 Uhr, 37, abends 38·5, Patient sehr ungeduldig, muss sich beim Husten die Seite halten. Der anfänglich bestandene Katarrh so ziemlich in gleichem anhaltend, der Schmerz an der oft erwähnten Localität gleichbleibend und heftig, auf Druck sich wesentlich steigernd. Gefühl von Klopfen im Epigastrium. Die Nächte bis gegen Morgen schlaflos zugebracht, morgens verhältnismässig guter Schlaf. Rechtslage unmöglich wegen der dabei auftretenden heftigen Schmerzen in dem leidenden Theile, sowie wegen dabei auftretendem Druck und Klopfen im Epigastrium. Während der ganzen Zeit keine Milzschwellung nachweisbar, Wangen und Nase geröthet. Urin dunkelstrohgelb, ohne Sediment und Eiweiss, Patient völlig bei Bewusstsein. Patient verbrachte den ganzen Tag im Bette, vermochte aber auch einen Theil des Tages ausserhalb zuzubringen. Fröste und Ikterus fehlend.

Im Laufe der 4. Woche kamen noch Abmagerung hinzu, das Gefühl des Senkels, das Auftreten von offenbar in der Bahn des Ileo inquinalis irradiirenden Schmerzes in der linken unteren Bauchgegend, etwa in der Gegend des linken Poupart'schen Bandes. Objectiv keinerlei Prominenz oder Assymmetrie in der unteren Thorax- oder Lumbalregion auffindbar. Sputum reichlich, coctum, frei von Tuberkelbacillen. Im Harne Albumen nicht vorhanden, jedoch Pepton. Die Diagnose musste namentlich an den heftigen Druckschmerz ober der Spitze der 12. Rippe, den abendlichen Fiebertemperaturen erschlossen werden. Doch dachte man auch an ein neuralgisches Leiden im Gefolge einer Lungenaffection.

Um den Verlauf des Falles zu resumiren, hatte man es hier mit einer Affection zu thun, welche zwar unter scheinbaren pleuritischen Zeichen begonnen hatte. Es fehlte indessen der initiale Husten, ohne Auswurf, das Auftreten von Exsudat, welches jedenfalls von dem intern sehr gut ausgebildeten Arzte bemerkt worden wäre. Doch mag das eigentliche Krankheitsbild recht lange unklar geblieben sein, bis sich eine ganz scharf umschriebene Schmerzhaftigkeit über der 12. Rippe

auszubilden anfieng. Hiezu trat ein ganz geringfügiges Abdämpfen des Schalles entsprechend der linken Lungenbasis. Als sich dazu ein leichtes Ödem der Haut in der linken Lumbalgegend hinzugesellte, der Kranke unmöglich die rechte Seitenlage einzuhalten vermochte wegen Schmerzen im leidenden Theile, so war wohl schwer an etwas anderes zu denken, als an einen entzündlichen Process unterhalb der linken Zwerchfellpartie; dass die Entzündung bereits bis zur Eiterung gediehen war, gieng aus den allabendlichen Fieberexacerbationen hervor, sowie aus dem Gehalte des Harns an Pepton. Da die hepatischen Processe wegen Linkslagerung des Eiterherdes ausgeschlossen waren, so blieb nur Milz, Niere und Magen oder Darm übrig. Die Milz war an ihrer Stelle ganz gut auszupercutiren, vom Magen oder Darm bestanden gar keine Symptome, vielmehr war der Stuhl und die Verdauung immer regelmässig. Es bestanden aber auch von Seite der Niere keine krankhaften Zeichen. Bei dem anamnestisch vom Kranken angeführten Trauma dürfte vielleicht auch hier irgend eine kleine Muskelruptur vorgefallen sein, welche ein Extravasat lieferte, welches in einem inficirten Organismus — der Kranke fühlte sich schon einen Monat zuvor unwohl — bald die im Blute kreisenden Mikroorganismen anzog, und vereiterte, oder welches anfänglich vielleicht intact als Extravasat bestand und erst nachträglich inficirt wurde. Auch darf nicht vergessen werden, dass der Kranke an einem ausgedehnten Lungenkatarrh litt und nach der Operation immer noch leidet, so dass ein im Körper enthaltenes Extravasat auch von da her inficirt werden konnte, und zwar durch Eiterorganismen einer Bronchitis oder selbst durch tuberculöse Infection oder durch Eiterorganismen, welche tuberculöse Infectionsherde mitbegleiten können. Hiezu muss bemerkt werden, dass im Sputum nie Tuberkelbacillen gefunden wurden. Weiters, dass nach Eröffnung weder der Eiter noch die Beschaffenheit der Wandbekleidung an chronische tuberculöse Abscesse mahnte. Auch heilte der Abscess nach seiner Eröffnung so prompt in auffallend kurzer Zeit, ohne dass je die Wand abgeschabt worden wäre, dass nach dieser Richtung hin die Annahme eines tuberculösen Abscesses, etwa hervorgebracht durch eine tuberculöse Caries der anliegenden Rippen, wohl nur gezwungen zugegeben werden könnte. Auch die rasche Reconvalescenz, sowie Gewichtszunahme spricht gegen die Auffassung des Lungenkatarrhs als tuberculöse Affection.

Ich sah den Patienten am 14. August zum erstenmale. Am Thorax bot sich der früher erwähnte zweifelhafte Befund Die Wirbelsäule nirgends druckempfindlich. Die Dämpfung in der erwähnten Gegend behauptete auch bei Knieellenbogenlage mit eingezogener Lende den Platz völlig. Die Druckempfindlichkeit im 11. Intercostalraume hochgradig, an der äusseren linken Seite des Latissimus dorsi unter der 12. Rippe eine kreuzergrosse, bläulich suffundirte Stelle, welche unter Hustenstössen sich vorwölbte. Die an dieser Stelle in forcirter Exspirationsstellung vorgenommene Punction aspirirte etwas krümmligen Eiter. An die Punction wurde in Chloroformnarkose sofort die Eröffnung des Abscesses angeschlossen, und zwar von einer Incision aus, welche im letzten Zwischenrippenraume horizontal verlief. Nach Durchtrennung der Haut und der Musculatur kam man innerhalb der Rippen auf ein Cavum, aus welchem man reichlich Eiter und mit Eiter vermischtes Blut entleerte. Der in das Cavum eingeführte Finger tastete mit morschen Dissepimenten versehene Wände, nach oben begrenzt von den Zwerchfellschenkeln, nach vorne von einem nicht näher bestimmbaren Gewebe, nach rückwärts von den Rippen. Die Rippen waren nirgends vom Periost entblösst. In die Höhle wurde ein Jodoformgazestreifen eingeführt, darüber ein Watteverband. Abends wird wegen 40 Temp., schwachem Puls und Irrereden der Verband gelüftet und nach Entfernung des Jodoformgazestreifens eine grosse Menge guten Eiters entleert. Statt desselben wird ein Drainrohr von grösserem Caliber eingeschoben. Am 15. August früh 38·5, abends 39; P. 96 und 120. Patient hat den grössten Theil

des Tages im Bette sitzend zugebracht; wegen starker Schmerzen und Fiebers Lüftung des Verbandes. Nach der Ausspritzung der Wunde am vorigen Tage mit 5percentiger Carbollösung etwas Carbolharn.

Am 16. T. 36·5, P. 80. Patient hat gut geschlafen. Ab. 37·5, P. 90. Verband. Die Secretion sehr gering, Drain gewechselt. Diese Nacht konnte der Patient zum erstenmale auf der rechten Seite schlafen. Sputum sehr gering, coctum. 17. August T. 37, P. 80. Die ganze Nacht schlafend zugebracht, leicht transspirirt. Zum erstenmale seit der Operation spontaner Stuhl. der auch vor derselben stets regelmässig

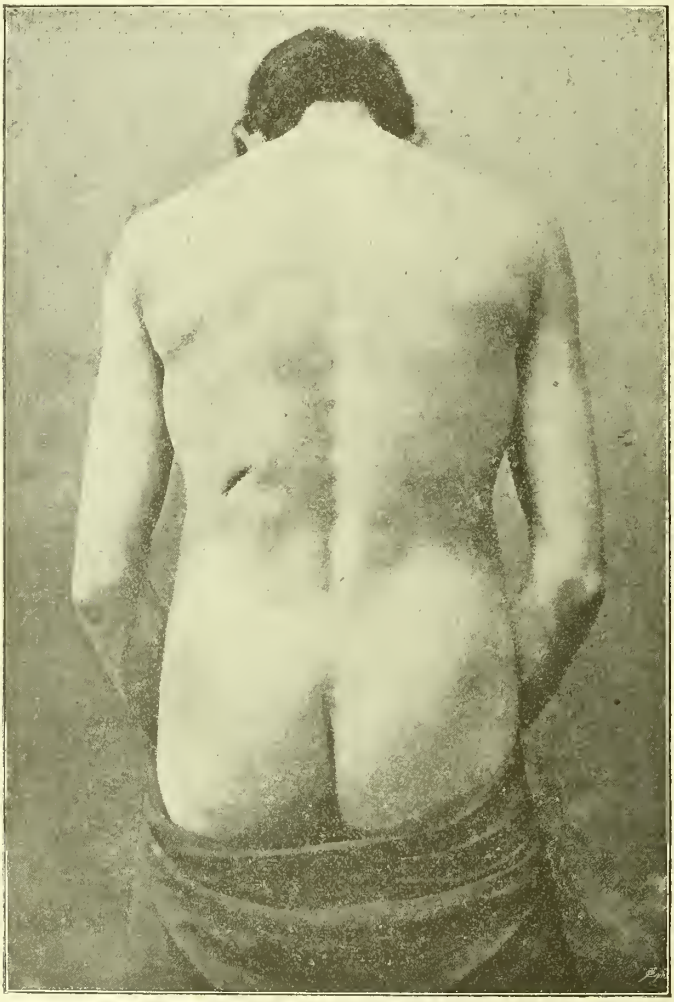

Fig. 8.

gewesen ist. Auch peritoneale Symptome waren während der ganzen Dauer nicht vorhanden gewesen.

Am 19. August Verbandwechsel, auf dem Verbande kein Secret. Nur ein ganz kurzes Drain eingeführt, da sich die viscerale weiche Wand ganz den Rippen genähert hat.

Am 22. August Verband. In die Wundspalte lässt man etwas Jodoformglycerin einsickern.

Am 24. August 37·8, Schmerzhaftigkeit der Wunde, Angabe des Patienten, dass ihm scheine, dass innerlich etwas faule, deshalb Verbandwechsel, bei welchem man die vordere Wand der Höhle etwas abgehoben vorfindet. Man schüttet Jodoform ein, lässt das Drain weg, worauf sich der Patient wieder ganz wohl fühlt. Von nun an die Temperatur wieder normal, Patient bringt die meiste Zeit ausser Bett, im Hofe, zu.

Am 26. August Verband. Nichts mit der Wunde vorgenommen, ausser Jodoform eingegossen, in den Intercostalraum eine Gazemèche eingeführt. Patient zum erstenmale ausgegangen.

Am 5. September Verbandwechsel. Die Wunde schliesst sich, nur in der Mitte der linearen Narbe eine kleine Vertiefung ohne Fistelbildung. Appetit gut, der Patient scheint etwas zuzunehmen, besucht bereits die nahen Gartenanlagen. Über dem Thorax ausgebreitete Rasselgeräusche, links hinten unten heller Percussionsschall, mit der rechten Seite gleiches Niveau haltend. Am 9. September wird der Kranke aus der ärztlichen Pflege entlassen. Am 19. begibt er sich mit vollständig geheilter Wunde aufs Land. (S. Fig. 8.)

9. Maydl.

D. Otto, 9 Jahre alt. Die Eltern und Geschwister des kleinen Patienten sind gesund. Er selbst machte im Alter von 3 Jahren Blattern durch. Vor einem Jahre litt er an Schmerzen im rechten Hypochondrium, welche eine Woche andauerten und dann vollständig schwanden. Anfangs des Schuljahres 1891/2 wurde er von einem Kameraden mit Gewalt zu Boden geschlagen. Am 9. October erkrankte der Knabe unter den Zeichen von Erbrechen und Schmerzhaftigkeit unter dem rechten Hypochondrium. Das Erbrechen dauerte zwei Tage an, worauf Schmerzen im rechten Hypochondrium und später in der Lende folgten. Vom 27. October an bog sich das rechte Bein im Hüftgelenke ab und es traten Schmerzen darin auf. Ich sah den kleinen Patienten zuerst am 10. November, der Zustand war ungefähr derselbe, wie um acht Tage später. Ich rieth sofort zur Operation, doch schien den Eltern der Zustand noch nicht so arg, da der kleine Patient, obwohl mühsam, immerhin noch zu Fusse in meine Privatordination kam. Am 17. November wurde er auf die Klinik aufgenommen.

Status præsens: Der Kranke ist von gracilem Körperbau, schlecht genährt, blass. Wenn der Kranke steht, so ist sein rechter Fuss etwas vorgeschoben, und zwar durch Hüftgelenksbeugung, die Wirbelsäule ist in ihrem Lendensegmente etwas nach links convex, die herabhängenden Arme verlaufen, und zwar der linke einwärts von der Spina ant. sp. s. und der rechte steht weit vom Körper ab. In der Lumbalgegend ist genau der Raum zwischen den Rippen und den Beckenknochen deutlich vorgewölbt, die Haut in dieser Gegend ödematös und schmerzhaft. Wenn der Kranke liegt, so ist die Hüftgelenksbeugung deutlicher, gleichzeitig kann man constatiren, dass die Beugung sich ohne Widerstand vermehren lässt, dagegen die Streckung, ausser unter Mitbewegung des Beckens, unmöglich ist. Sowohl diese Streckversuche, als die gleichwertigen, sich in der aufrechten Lage gerade aufzurichten, sind von lebhaften Schmerzen in der rechten Lende begleitet. So auch die Versuche, die linksseitige Lumbalskoliose auszugleichen, sei es in der Rücken- oder der aufrechten Lage. Die Gegend, welche vorgewölbt erscheint, ist auch hochgradig empfindlich. In der Tiefe ist eine dunkle Fluctuation tastbar. Man erschloss aus den sämmtlichen Symptomen eine rechtsseitige perinephritische Eiterung mit gleichzeitiger Erkrankung zum mindesten der Psoasscheide, ohne dass es möglich gewesen wäre, irgend eine andere Ursache der Abscessbildung zu eruiren, als das starke Schütteln, respective Zubodenschlagen am Semesteranfang. Der früher sehr starke Bursche kam durch die Erkrankung sehr bedeutend herab, ohne dass seitens der Pleura, der Niere, der Leber etwas Krankhaftes hätte entdeckt werden können, so waren auch nie irgend welche Symptome einer Perityphlitis vorhanden.

Man versuchte durch Punctionen den objectiven Nachweis des Eiters zu geben. Dieselben wurden sämmtlich in dem Raume zwischen Rippenbogen und Becken ausgeführt, drei davon waren erfolglos, erst die vierte, am höchsten gelegene unmittelbar unter den Rippen lieferte den diagnosticirten Eiter; derselbe war äusserst übelriechend. Von vorn war der Abscess nicht zu tasten. Man eröffnete nun die Abscesshöhle mittels eines Schnittes, welcher 8 *cm* lang war, 3 *cm* von der Wirbelsäule abstand und unmittelbar unter den falschen Rippen begann. Man kam in eine Höhle, welche mit ihrem untersten Antheile eben noch unter den falschen Rippen hervorragte, mit ihrem Hauptantheile aber von den falschen Rippen gedeckt war. Die

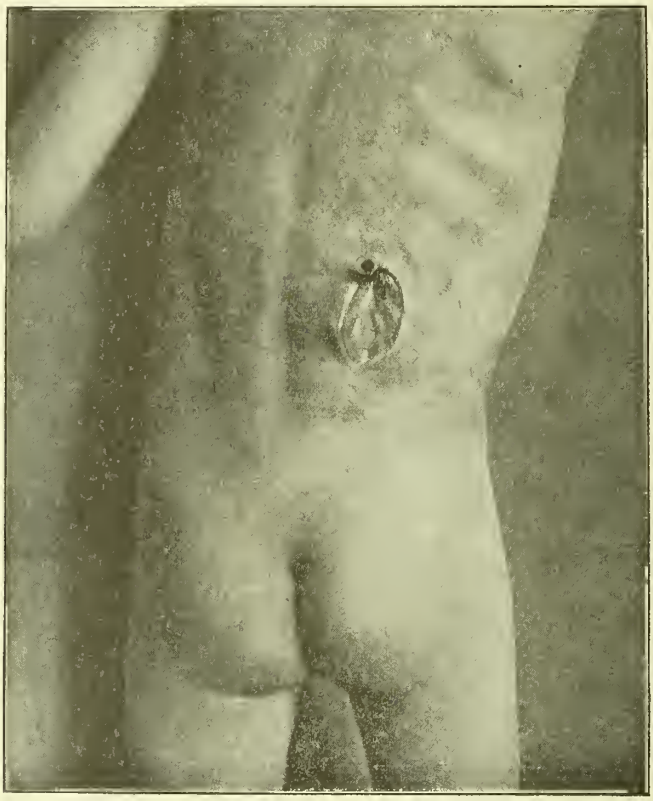

Fig. 9.

Höhle wurde einer gründlichen Desinfection unterworfen, da sie einen äusserst stinkenden Eiter, aber ohne Luftbeimischung enthielt. Der Eiter war sonst bis auf die blutige Tinction von gutem Aussehen. Derselbe wurde einer genauen chemischen sowie mikroskopischen Prüfung unterzogen. In die Höhle wurden zwei Drains eingeführt, darüber ein Sublimatverband gelegt. Am 19. und am 22. wurde der Verband gewechselt, da er stark durchtränkt war; der Eiter immer noch übelriechend.

Am 28. der Verband verschoben, wodurch die Drainröhren aus der Wunde herausgezogen waren. Da hiedurch keine Temperatursteigerung verursacht wurde, ausserdem auch die Wunde mit Granulationen ausgefüllt war, so wurde die Drainage überhaupt unterdrückt und in die bestehende Fistel ein Jodoformstäbchen eingeführt.

Am 2. und 5. September Verband, die Granulationen sind üppig, die Secretion mässig; der Kranke kann sich schon auf beide Füsse gleichmässig stützen, die skoliotische Ausbiegung der Wirbelsäule hat sich schon ausgeglichen. (S. Fig. 9.)

Am 19. December ist die Wunde mit einer trockenen Kruste bedeckt. Der Kranke ist gut genährt, steht vollständig aufrecht. Der Kranke wurde bereits am 26. November entlassen und seither ambulatorisch behandelt.

Der Kranke von Fall IX. wurde am 12. Juli 1892 abermals auf die Klinik gebracht.

Die Krankheit hatte sich seit 14 Tagen wieder erneuert.

Die Ernährung abermals recht schlecht. Untersuchung der Brust und Bauchorgane bietet nichts Abnormes. Temperatur schwankt zwischen 38·7—39·1°. Puls 120. Resp. 28—30. Keine Expectoration. Im Harne nichts Abnormes.

In der rechten Lumbalgegend, 6 *cm* von den Dornfortsätzen, verlauft eine mit der Wirbelsäule parallel verlaufende ektatische Narbe, 8 *cm* lang, 3 *cm* breit, an der 12. Rippe beginnend. Diese Narbe befindet sich auf der Höhe eines halbkugelförmigen Tumors, welcher die ganze Lumbalgegend von der 12. Rippe bis zur Crista oss. ilei einnimmt. Die Haut über dem Tumor gespannt, glatt; die Narbe gespannt, weist in ihrer Mitte weissliche Punkte auf. Sonst die Narbenhaut sehr dünn. Der Tumor in seiner Consistenz weich, elastisch, fluctuirend. Stellung des Beines und der Wirbelsäule nicht abnorm. Im Harne keine anormalen Bestandtheile.

15. Juli eine Incision im Bereiche der alten Narbe geführt und etwa $^1/_4$ Liter dicken, grünlichgelben, stark übelriechenden Eiters entleert. Die Höhle ausgeschabt, mit Jodoformgaze tamponirt.

22. Juli Jodoformgaze entfernt, Secretion unbedeutend.

27. Juli in häusliche Pflege entlassen.

10. August vollständig geheilt. Nach einem Jahre Wohlbefinden.

10. Jaffé.

Fall 2. Ein 24jähriger Kutscher wurde am 28. August von einem schweren Wagen überfahren. Er lag dabei auf dem Bauche und mehr auf der rechten Seite. Die Räder giengen über den Rücken und die linke Seite hinweg. Der Mann war anämisch, von normaler Temperatur, weichem Puls von 120 Schlägen, von frequenter, oberflächlicher, vornehmlich costaler Respiration. Das Sensorium war frei, äusserlich nur Hautaufschürfungen. Schmerz im Epigastrium, das gegen Druck empfindlich war. Die Milz etwas vergrössert. Der Patient erholte sich in den nächsten 8 Tagen und hatte keine Klage. Am 9. Tage plötzlich Stiche in der linken Seite. Die bisher normale Temperatur steigt auf 39, und schon am nächsten Tage fand man hinten links eine intensive Dämpfung bis fast zur Mitte der Scapula. Dieselbe reichte in der Seitenwand nur zum oberen Rande der 7. Rippe, um vorne wieder bis zur 3. Rippe aufzusteigen. Die Herzdämpfung gieng bis über den rechten Sternalrand. Die Auscultation ergab links vorne oben schwach vesiculäres Athmen mit bronchialem Hauchen. Im Bereiche der Dämpfung leises bronchiales Athmen und links hinten auf der Scapula deutliche Pectoriloquie. Der Fremitus fehlte vollkommen. Am 11. September Entleerung von 1500 cm^3 sanguinolenter Flüssigkeit, was zunächst einen eclatanten Erfolg hatte. Die Temperatur wurde normal, Dyspnoë verschwand, Patient begann sich langsam zu erholen. Bald aber tritt eine Verschlimmerung ein, das Exsudat steigt wieder bis zur Spina scapulæ und am 28. September, also 17 Tage nach der ersten, war man zur zweiten Punction genöthigt. Man entleerte 1500 cm^3 einer schwarzbraunen zähen Flüssigkeit; sie wurde mit Thymol ausgespült. Der Patient begann zu brechen, der Puls wurde klein und frequent, es trat rasch Kräfteverfall ein und Ikterus erschien. Am nächsten Tage war der Unterleib meteoristisch aufgetrieben und häufiger Singultus stellte sich ein, hart-

näckiges Erbrechen grasgrüner Massen dauert fort, und unter den Erscheinungen einer allgemeinen Peritonitis stirbt der Kranke am 3. October.

Die Section ergab eine allgemeine Peritonitis und 500 Gramm eines serösen Exsudates links bei intactem Zwerchfell. Unter demselben fand sich in der linken unteren Thoraxhälfte eine grosse, mit zersetztem und mit Eiter untermischtem Blut ausgefüllte Höhle, die nach oben vom Zwerchfell, nach links von der Brustwand im Gebiete der 6 unteren Rippen, nach unten durch die Flexura coli sin., nach rechts durch die Radix mesenterii und nach hinten vom Pankreas und von dem vor der linken Niere liegenden Bindegewebe begrenzt wurde. Im oberen äusseren Theile der Höhle lag die Milz, welche in ihrem vorderen Drittheile vollständig zertrümmert war und deren übriges Parenchym sehr blutreich, gequollen und erweicht erscheint. Im vordersten Theile der zertrümmerten Partie sitzt ein bohnengrosser Sequester. Die linke Lunge war vollständig comprimirt, lederartig und luftleer. Im rechten Unterlappen ödematös. Die Punctionsöffnungen führten direct in den durch die Milzruptur entstandenen subphrenischen Abscess.

11. Bonnemaison.

Ein 27jähriger Mann tritt am 18. Mai 1876 ein. Infolge seines Berufes lehnte er immer mit der rechten Seite an einer Tischplatte und übertrug nach dieser Seite auch sein ganzes Körpergewicht. 8 Tage vor seinem Eintritt wurde er von plötzlichen Schmerzen im rechten Hypochondrium gefasst und erbrach gallige Massen.

Bei seinem Eintritt hat das Gesicht einen leidenden Ausdruck. Im Niveau der Lebergegend sitzt ein Schmerz, welcher die Ausdehnung des Thorax hindert und gegen die rechte Schulter ausstrahlt. Die Leberdämpfung hat zugenommen und es überragt die Leber den Rippenrand um vier Querfinger. Wenig Urin, gallehältig, kein Stuhl seit Beginn der Affection. Kleiner Puls, 120. Wenig Temperaturerhöhung. Zunge feucht, nichts Abnormes bei der Auscultation. Ausser einem einmaligen Erbrechen hat der Kranke eher Neigung zur Constipation, und ausser einer Schmerzverschlimmerung bessert sich allmählich der Zustand des Kranken, als man am 20. ein Ödem der Bauchwand constatirt. Man hört sehr gut den Herzstoss im rechten Hypochondrium. Am 25. nimmt die Dämpfung zu und es besteht eine Hervorwölbung in der Gegend der Brustwarze. Am nächsten Tage hat das Ödem abgenommen und war gefolgt von Auftreibung des Bauches, beharrlicher Constipation, einigemaligem Erbrechen, so dass man an eine Darmobstruction denkt, doch ist auf ein Purgativ zweimaliger Stuhl erzielt worden. Am 28. erscheint die Hervorwölbung und das Ödem wieder. Aber die Sonorität besteht weiter mit Unterdrückung des vesiculären Schalles, welcher nur in der Höhe der Brustwarze zu hören ist. Auch Reibegeräusche wurden an dieser Stelle gehört. Rückwärts ist keine ausgesprochene Dämpfung, normaler Stimmfremitus, und man glaubt im Niveau der 7. Rippe dasselbe Reiben zu hören, wie vorne. In der Achselhöhle hört im Niveau der 7. Rippe das Athemgeräusch auf, und man hört hier die Herztöne mit einer überraschenden Deutlichkeit. Der allgemeine Zustand des Patienten verschlimmert sich beständig und nur die Stühle erleichtern etwas den Zustand des Kranken. Der Tympanismus nimmt zu auf den Seiten bis zum 8. Spatium intercostale. Eine Punction in der Gegend des Colon lässt einige übelriechende Gase entweichen, was nur sehr wenig den Tympanismus vermindert.

Am 2. Juni ist nirgends im Bereiche des Thorax und der unteren Partie des Thorax eine Spur von Dämpfung zu finden. Erst abends erscheint eine leichte Dämpfung auf der Seite. Eine tiefe capilläre Punction liefert kein Resultat. Der Zustand wird trotz peinlichster Sorgfalt immer schwerer, die Zunge wir trocken, wie gebraten, eine Parotitis tritt auf und unter allgemeiner Prostration stirbt der Kranke am 6. Juni.

Autopsie: Die Bauchwand zeigt eine bedeutende Spannung, kaum hat das Bistouri dieselbe eröffnet, als schon eine gewisse Menge einer jauchigen Flüssigkeit entweicht, welche einen fäcaloiden Geruch verbreitet, ohne dass der Darm verletzt worden wäre. Zwerchfell und Lungen bis zur halben Höhe des Brustkorbes zurückgedrängt. Die Schlingen sind aneinandergeklebt und schliessen im Niveau des Nabels eine mit Eiter gefüllte intraperitoneale Höhlung ein. Das Colon asc. bildet die Wandung einer Höhle, welche von der Höhlung des Diaphragmas bis in die Fossa iliaca reicht. Diese Höhlung ist abgeplattet, dort, wo das Cöcum die Wand bildet, und nimmt erst grössere Dimensionen an, wo die verdrängte Leber mithilft die Wandungen der Höhle zu bilden. Oben ist sie so wie beschrieben vom Diaphragma begrenzt, welches mit Peritoneum überzogen ist. Nach aussen ist die Höhle von der Costal-, weiter unten von der Abdominalwand eingeschlossen, welche ebenfalls von Bauchfell überkleidet sind. Inhalt ist Eiter und eine mit fäcalen Stoffen untermischte jauchige Flüssigkeit. Die Leber ist im ganzen Bereiche des rechten Lappens entzündet auf eine Tiefe von 1 *cm*, die centralen Partien sind hyperämisch, die Glisson'sche Kapsel verdickt. Drei oder vier congestionirte Stellen im Dickdarm, aber keine Perforation. Es scheint, dass die dem Eiter beigemischten Stoffe, welche sich in den abhängigen Partien der Höhle vorfanden, von einer künstlichen Eröffnung des Darmes herrühren, da der Eiter, welcher die Leber bedeckt, rahmig ist, ohne jene Beimischung. In der Pleura und in der Lunge etwas Entzündung. Nichts in den übrigen Eingeweiden. Es ist schwer, die Ursache der Perihepatitis ausfindig zu machen, wenn man nicht dem Rheumatismus und dem beständigen Anlehnen an den Tisch bei seiner Berufsarbeit die Schuld geben will.

12. Hilton Fagge.

C. T., 10 Jahre, tritt am 17. September 1857 ins Spital ein, nachdem er zwei oder drei Tage zuvor einen Schlag in den Bauch erhalten hatte. Nachdem die acuten Symptome vorübergegangen waren, constatirte man rechts einen Erguss in der Pleura.

Autopsie: Die rechte Brustseite voll Eiter, die Lunge gegen die Wirbelsäule comprimirt und sklerosirt. Frische Pleuritis auf der linken Seite. Lunge adhärent. Acute Pericarditis; die Bläter desselben adhärent, aber leicht lösbar. „Granulirte Lymphe" bedeckte das ganze Herz. Abscess zwischen Leber und Diaphragma. Keine Diaphragmaperforation.

13. W. Adams.

J. W., 23 Jahre alt, wurde ins St. Thomas-Hospital in einem Zustande des tiefsten Collapses gebracht, nachdem er zwischen einem Karrenrad und einem Pfahle gequetscht worden war. Er blieb ohne Lebenszeichen ungefähr 48 Stunden, kam dann langsam zu sich, nachdem er eine grosse Quantität Brandy zu sich genommen hatte. Es traten Symptome von peritonealer Reizung auf. Brustbeklemmung, mit Schwierigkeit zu athmen, die gradweise zunahm, bis er starb. Der Tod trat 7 Wochen und 2 Tage nach dem Unfalle ein.

Autopsie: Die rechte Seite der Brust mehr prominent als die linke. Das Abdomen gleichförmig ausgedehnt. Bei Eröffnung der Brust zeigte sich die rechte Pleurahöhle gefüllt mit dickem Serum, mit Blut gemischt und einer grossen Menge von Coagulis, ungefähr 1 Quart, mit Fibrin und Lymphe, gefärbt mit Galle. Die rechte Lunge hatte augenscheinlich eine Compression erfahren. Dieser Erguss, glaubte man, communicirte mit der Flüssigkeit in der Abdominalhöhle durch die wohl zuerst vorhandene Zerreissung des Diaphragmas. Weitere Forschung zeigte aber, dass die Flüssigkeit in der Brust eigentlich nicht in der Pleurahöhle war, sondern dass das Diaphragma so hoch nach aufwärts gedrängt stand, und zwar bis zum oberen Ende der 3. Rippe nach vorn und seitlich, dagegen nach innen hinten bis zum Intervall zwischen dem 2. und 3. Dorsalwirbel. Unter diesen Punkten war es an der Thorax-

wand adhärent. Die rechte Lunge war an der Spitze und an der hinteren Seite der Thoraxwand adhärent, comprimirt. Der vordere Rand ihrer Basis war nicht weiter ausgedehnt, als bis zum Zwischenraum des 2. und 3. Rippenknorpels. Die Substanz der Lunge war gesund. Im Zusammenhange mit dieser Einengung der Brusthöhle von der Bauchhöhle her war eine grosse, unvollständig umschriebene Höhle, welche beinahe die ganze rechte Hälfte der Abdominalhöhle einnahm, begrenzt nach unten und gegen die Mittellinie hin durch das grosse Netz, welches quer zur Fossa iliaca hinablief; an dieser Stelle war die Begrenzung unvollkommen, indem hier die Höhle mit einer kleineren zusammenhieng, welche das kleine Becken einnahm und sich in die linke Regio iliaca ausdehnte, gefüllt mit eitergemischtem, dickem Serum. Diese Höhle war durch peritoneale Adhäsionen begrenzt; es war eine leichte Peritonitis, die Därme waren mit einer dünnen Schichte Lymphe bedeckt. Die Leber war ausgedehnt, zerrissen, die Verletzung gieng beinahe durch das Centrum des rechten Lappens; die äussere Portion derselben beinahe abgerissen, war nach oben dislocirt und lag über den Köpfchen der 6., 7. und 8. Rippe; dieser Theil war von einer hellgelben Farbe an der Oberfläche und ausnehmend blass im Inneren. Die Zerreissung verlief in einer grossen Ausdehnung parallel mit einem grösseren Zweige der Vena hepatica dextr., aber keine Äste der ersten und zweiten Ordnung schienen geöffnet zu sein, obgleich die Ruptur beinahe bis zur Vena cava ausgedehnt war. Die Leber war bis zur rechten Seite hinausgedrückt und der eine zerrissene Rand, gegen die Rippen gezogen, trug dazu bei, die Erscheinung einer Zerreissung des Zwerchfells vorzutäuschen. Alle übrigen Organe gesund, mit Ausnahme einer geringen Zerreissung der rechten Niere.

14. Loewer.

Ein Arbeiter fiel von einem Baugerüste auf einen Balken. Gleich nachher heftige Schmerzen im rechten Schultergelenke und den Rücken herunter; nach 16 Tagen heftige Schmerzen in der rechten Schulter, nachdem sie eine Zeitlang sistirt hatten. Die Berührung der ganzen rechten Schultergegend äusserst empfindlich. Am 15. Schüttelfrost, welcher sich den Tag darauf wiederholte. Von da ab ein stark remittirender Fiebertypus, früh 38, abends 40. Rechts konnte der Kranke wegen heftiger Schmerzen in der Schulter und unter der Brustwarze nicht liegen. Auf Druck starke Empfindlichkeit zwischen dem 4. und 6. Intercostalraume. In der 4. Woche ein starker Schüttelfrost mit Hitze und Schweiss und täglicher Wiederholung. Intermittirendes Fieber, früh bis 36·8, abends bis zu 40. Sieben Wochen später überragte die Leber den Rippenrand nur mehr um $2^1/_2$ Zoll in der Linea parasternalis, nach oben reichte die Leber bis zur 4. Rippe, dabei Verstreichung der Intercostalräume und der Inframammargrube rechterseits; Hyperalgesie der Haut an der ganzen rechten Thoraxseite. Eine Woche später stechende Schmerzen in der rechten Thoraxwand, enormes Angstgefühl, Orthopnöe; in der Lunge Rasselgeräusche. 2 Tage später pleuritischer Erguss, welcher bald die ganze Thoraxseite einnahm. Wenige Wochen später nahm die Expectoration auffallend zu und bald nachher fand man in den Sputis kleine weisse Pfröpfe, welche mikroskopisch Detritus mit vielen Fetttröpfchen zeigten. Pericarditis. Tod $3^1/_2$ Monate nach der Aufnahme.

Autopsie: Im rechten Pleurasack $^3/_4$ Quart einer eitrigen Flüssigkeit mit grossen Fetzen schwärzlichen Lungengewebes. Die Basis der rechten Lunge ist mit dem Zwerchfell und dieses mit der Leber verwachsen; zwischen den Adhäsionen blieben grössere Räume; durch einen derselben gelangt man in die Öffnung des Zwerchfelles. Die Oberfläche der Lunge, soweit sie von dem Eiter umspült ist, ulcerirt. Am stumpfen Leberrande kommt nach dem Abtrennen der Verwachsungen ein faustgrosser Sack zum Vorschein, welcher stark prominirt und dicken Eiter enthält. Die Lebersubstanz selbst ist von normalem Aussehen.

15. Weitenweber.

Eine 22jährige Dienstmagd wurde von einer Kuh mit den Hörnern mehreremale in die rechte Rippenreihe gestossen, so dass sie ohnmächtig niederfiel. Heftiges Fieber, rechtes Hypochondrium und Magengegend aufgetrieben, höchst schmerzhaft. Äusserlich keine Verletzungen wahrnehmbar. Hepatitis. Heftiges Erbrechen, Venæsection. Kalte Umschläge. Am 4. Tage Ikterus; Anfall von Hitze- und Kältegefühl; Hautwärme brennend; Geschwulst im Hypochondrium dextrum, äusserst empfindlich, nahm immer mehr zu, klopfende Schmerzen darin; am 7. Tage Fluctuation fühlbar, am 10. Tage in der Gegend des rechten Leberlappens gerade unter den falschen Rippen nach vorne ein 2 Fäuste grosser, gespannter Abscess. Bei der künstlichen Eröffnung entleerte sich $^1/_2$ Pfund Eiter. Der Ausfluss dauerte 17 Tage, nach 6 Wochen vollkommene Herstellung.

16. Wilks.

E. C., 22 Jahre alt, kam am 6. September ins Spital. Vor 3 Wochen fiel er quer über einen Balken, dieser streifte dabei seine Seite und das Abdomen. Es wurde sogleich gedacht, er möchte einen Riss der Leber haben. Enorme Ausdehnung des Unterleibes. Obstruction. Nach Klystieren ruhiger; zusehende Abnahme. Tod am 16. September.

Autopsie nach 18 Stunden: Körper ödematös; die rechte Lunge durch das Diaphragma nach aufwärts gedrängt, an der Basis adhärent. Oberhalb eine frische Pleuritis. Diaphragma zerrissen; die Höhle communicirte mit einem Abscess unter dem Diaphragmâ; dieses mit der Leber verwachsen. Leber auf der rechten Seite zerrissen; blutig-galliger Erguss. Die Eingeweide durch Exsudat untereinander verklebt.

17. Otis.

Der Private Charles G . . wurde am 26. November 1863 in der Schlacht bei Mission Ridge verwundet, und zwar durch eine Kanonenkugel oder besser durch eine Granate, welche unexplodirt gegen den am Boden liegenden Soldaten hinrollte und durch den Anprall aufgehalten wurde. Der Schlag erzeugte grosses Unwohlsein, doch war keine Ekchymose an der Stelle des Anpralles sichtbar und der Verletzte konnte, nachdem er einen Stärkungsschluck gemacht hatte, einige Meilen nach Chattanooga wandern, wo er in eines der Hospitäler aufgenommen wurde. Am 20. December wurde er ins General-Feld-Hospital übertragen, wo der Assistant-Surgeon Ball folgende Notizen über denselben machte: Der Kranke war sehr herabgekommen und schwach, er litt an einem leichten Husten ohne Expectoration. Der Bauch war tympanitisch und leicht schmerzhaft bei Druck. Der Harn- und Stuhlentleerungsact war normal; Klagen über vollständige Müdigkeit und Schwäche. Die Schwellung des Bauches nahm bis 10 Tage vor dem Tode allmählich ab, aber der Schmerz und das Gefühl des Geschwürigseins dauerten fort. Er konnte vor seinem Tode jeden Tag etwas herumgehen. Der Tod erfolgte am 8. Jänner 1863. Man bemerkte eine leichte Verfärbung der Haut in der Regio hypochondriaca. Dieselbe war einer beginnenden Todtenfleckbildung ähnlich. Als man die abdominale und Thoraxhöhle eröffnete, fand man die beiden Lungen normal, nur die Basis der linken Lunge war an das Diaphragma fixirt. Von dieser Stelle erstreckte sich vom Zwerchfell an eine umfängliche Abscesshöhle nach unten bis in die rechte und linke Regio iliaca. Die Grenzen des Abscesses werden von dem Beschreiber genau angegeben, aber es genügt zu sagen, dass der Abscess die ganze kleinere Peritonealhöhle einnahm. Die Begrenzung wurde durch eine dunkelgraue, shaggy Exsudation geliefert, der Inhalt war ein fötider, käsiger Eiter. Sie communicirte mit der linken Pleuralhöhle durch eine Öffnung im Zwerchfell. Die Lunge in der Nachbarschaft war, obwohl mit Luft genügend gefüllt und crepitirend, von brauner Farbe und zerreisslicher als sonst.

Die Milz war rupturirt und der Länge nach in zwei Theile zersprengt, der grössere Theil wog $3^1/_2$ Unzen, der kleinere 2 Unzen. Das Parenchym der Milz war sehr zertrümmert, auf mikroskopischen Durchschnitten sah man die Capillaren sehr geschrumpft, da keine Injection vor der Einlegung in Alkohol gemacht worden war. Die polygonale Zeichnung der Trabecularsubstanz, welche das eigentliche Milzgewebe enthält, sowie die Malpighi'schen Corpuscula waren nicht mehr wahrzunehmen. Im Gewebe waren Pigmentdeposita verstreut. Die Peritonealhülle ist verdickt und mit Lymphe eingehüllt.

Wohl könnten wir mit einigem Rechte Beobachtungen, wie die folgende, auch zu den subphrenischen Abscessen rechnen, doch ist der Beweis hiefür schwer anzutreten, da eine genaue Section mangelt und eine Operation nicht unternommen wurde. Als Typus solcher Fälle sei der nachstehende mitgetheilt: Case 428, pag. 137: Der Private O. H. wurde bei Cedar Mountains am 9. August 1863 verwundet, und zwar durch eine Musketenkugel, welche rechts vom Schwertfortsatze eindrang und am Winkel der 9. Rippe herauskam. 12. August Eintritt in das Fair-Fax-Hospital in Alexandria. Bei der Untersuchung schien es, als ob die Respirationsorgane jeder Verwundung entgangen wären: Nie wurde Hämoptyse beobachtet. Bis zum 28. August gieng es dem Kranken gut, an welchem Tage ein Hustenanfall eintrat, die Expectoration war von eitriger Beschaffenheit, mit Galle untermischt. Diese Expectoration hielt bis zum Tode des Patienten am 8. September an. Bei der Autopsie fand man, dass das Projectil durch die untere Partie der rechten Lunge hindurchgegangen war, sodann das Zwerchfell perforirte und in der convexen Partie des rechten Leberlappens eine Furche gegraben hatte.

18. Idem.

Der Private J. Koernes wurde bei Chickamanga am 19. September 1863 verwundet, gefangen genommen, aber nach dem Gefechte auf Ehrenwort entlassen. Am 29. wurde er ins Hospital nach Chattanooga und am 30. nach Tullahoma transferirt. Der Chirurg Woodward berichtete über den Fall Folgendes: Die Verwundung geschah durch ein Granatstück, welches den Verwundeten am Bauche traf und eine ausgedehnte Risswunde verursachte. Als er ins Spital gebracht wurde, litt der Verletzte an Diarrhöe. Ungefähr einen Zoll unter und zwei Zoll nach links von der Cartilago ensiformis bestand eine Fistelöffnung, welche mit einer anderen, einen Zoll über und zwei Zoll hinter der Spina ant. sup. s. gelegenen Öffnung communicirte. Aus beiden entleerte sich Eiter. Nach 82 Tagen starb der Verletzte am 9. December. Die Section enthüllte einen sinuösen Verbindungsgang von einer Öffnung zur anderen, durch welchen auch die Milz gequert wurde. Die ganze Masse dieses Organs war in eine halbknorpelige Masse umgewandelt, voll von „Honeycombabscesses", welche mit Eiter gefüllt waren. Der Magen war nicht perforirt, doch war derselbe so mit der Milz verlöthet, dass die beiden Organe nicht auseinandergelöst werden konnten. Die untere Fläche des Zwerchfells war mit Ulcerationen bedeckt; Theile zweier Rippen, gegen welche die Milz lehnte, waren cariös. Nach dem desorganisirten Zustande des Organes war darauf zu schliessen, dass die Functionen desselben kaum auf Wochen hin hätten von ihm erfüllt werden können. Das Präparat wurde nach dem Army-Medical-Museum gesendet, verdarb aber auf dem Wege, so dass die Verhältnisse der Theile zueinander nicht mehr erkannt werden konnten.

Dieses Capitel ist eigentlich das interessanteste, weil bisher am wenigsten geklärte. Es finden sich nämlich einige Beobachtungen in der Literatur vor, die es im hohen Grade wahrscheinlich erscheinen lassen, dass die Entwicklung des subphrenischen Abscesses in engem

Zusammenhange mit dem vorausgegangenen Trauma stehe; und zwar wenn auch nicht in einem zwingend erwiesenen, so doch in einem derartigen, dass die Einwirkung des Traumas denn doch auf die schliessliche Ausbildung des Eiterherdes einen bestimmenden Einfluss übte. Wir denken uns diesen Einfluss entweder so, dass das Trauma vielleicht ein Extravasat setzt, das entweder durch die Nachbarschaft der unserem Territorium sehr nahe gelegenen Därme oder unter dem Einflusse einer allgemeinen Infection des Organismus als eine Art todten Gewebes und sehr günstigen Nährbodens sehr leicht vereitert. Allerdings ist aber auch die Deutung nicht von der Hand zu weisen, dass bei Einwirkung des Traumas nicht nur ein Extravasat entstand, sondern dass die Gewalt einfach zu capillaren Continuitätstrennungen gewisser Organe, z. B. der Niere oder der Pankreas oder Leber, geführt hat, wornach der durch die Lücke heraussickernde Inhalt, also minimale Quantitäten Harns oder Pankreassecretes, Galle zu einer schleichenden Infection des Gewebes geführt haben, welche nach längerer Zeit erst zu einer deutlichen Abscessbildung fortschreitet. Dies könnte z. B. dann geschehen, wenn der Kranke die unmittelbar nach dem Trauma eingehaltene Ruhe aufgibt und seinem gewohnten Berufe nachzugehen beginnt. Oder endlich können breite Rupturen der Organe Abscesse in den Organen erzeugen, worauf Eiter erst nach Perforation der Abscesshülle ins Subphrenium eindringt.

Auffällig sind bei der Durchsicht der Fälle die Angaben über die Geringfügigkeit des Traumas, das sich in manchen Beobachtungen sogar als eine Kraftleistung des Subjects herausstellt, welche sich durchaus nicht ausserhalb der gewohnten Kraftäusserungen des Menschen in seinem Berufe bewegt. So wird in drei Fällen (5, 7 und 9) schon das einfache Heben eines Steines als das veranlassende Moment angegeben. In 2 Fällen von diesen dreien wird angegeben, dass sich das Individuum, welches das Trauma erlitt, schon einige Wochen zuvor unwohl gefühlt habe, also vielleicht an einer schleichenden Infection bereits litt, als das Trauma vorfiel, unter welchen Umständen wir uns sehr leicht das Vereitern eines hiebei entstandenen Extravasats vorstellen könnten.

In zwei weiteren Fällen wird auch ein Trauma gemeldet, welches denn doch nur annahmsweise zu solchen schweren Folgen führen kann, wie die Bildung eines subphrenischen Abscesses bezeichnet werden muss, weil sonst derlei Erkrankungen zu den alltäglichen gehören müssten. Wir meinen damit die Fälle, in denen das Schütteln durch einen Kameraden (F. 4) und das Zubodenwerfen durch einen Schulgenossen (F. 9) als veranlassendes Trauma angeführt wird.

Ein directes ungewohntes Trauma, ein Fusstritt in die Seite und Schlag ebendahin, wird nur in je einem Falle gemeldet.

In einem Falle ist die Art des Traumas nicht näher bezeichnet. Und doch würden wir uns höchstwahrscheinlich irren, wenn wir die

ätiologische Bedeutung des wenn auch geringen Traumas unterschätzen wollten. Sehen wir ja doch in dem einzigen Falle, welcher, weil nicht operativ behandelt, zugrunde gieng, geradezu kolossale Zerstörungen im Sectionsprotokoll angeführt, die nur allzuweit gediehen waren, als dass man die Grösse der anfänglich vorhanden gewesenen hätte erschliessen können.

Wir dürfen in dieser Richtung uns bei jenen Fällen informiren, wo ähnliche Traumen einwirkten, ohne dass subphrenische Abscesse sich hinterher entwickelt hätten. Eine reiche Fundgrube derartiger Verletzungen finden wir bei Edler („Die traumatischen Verletzungen der parenchymatösen Unterleibsorgane", Arch. f. klin. Chir., 34. Bd., 1886), welcher eine an frühere, von Einzelnen zusammengestellte Statistiken anschliessende, ergänzende Casuistik bringt.

So bringt er Bericht über

189 subcutane Verletzungen der Leber und Gallenblase,
83 „ „ „ Milz,
3 „ „ des Pankreas,
90 „ „ der Nieren.

Hiezu wollen wir gleich bemerken, dass uns bei Durchsicht der Verletzungen der letzten zwei Organe kein einziger Fall von subphrenischem Abscess unterkam.

Untersuchen wir nun, welche Mechanismen zu den Verletzungen der einzelnen Organe führten, so finden wir folgende vertreten: Sturz aus grösserer Höhe, Überfahren, Geschosscontusionen, also grobe Gewalteinwirkungen; daneben finden wir Quetschungen, Stoss, Schlag, in welchen Gruppen neben grossen Gewalten, z. B. Einklemmungen zwischen zwei Waggonpuffer, auch geringe Insulte, z. B. Fusstritt, Faustschlag, Stockschlag, Steinwurf, vorkommen. Bei der Milz werden auch fünf Fälle infolge activer Zerreissungen gemeldet. Unter den durch Fall entstandenen Rupturen der Milz erfolgte sie in zwei Fällen auf der der Gewalteinwirkung entgegengesetzten Seite. Ja, nach einfachem Hinfallen auf dem Eise fand man die Leber fast ganz in zwei Hälften gespalten (Fall 86 von Mayer).

Sehr wichtig für unseren Gegenstand ist weiter der Hinweis darauf, dass besonders krankhaft veränderte Organe zu subcutanen Rupturen nach verhältnismässig geringen Gewalteinwirkungen disponiren.

Sobald wir daher erfahren, dass eine 26jährige Frau auf die rechte Seite fällt, nach drei Wochen stirbt und bei der Section die Niere quer durchtrennt vorgefunden wird, dazwischen ein grosser Bluterguss; dass eine 25jährige Frau durch Fall gegen eine Kistenkante sich verletzt, nach drei Wochen stirbt und bei der Section die Milz an der Unterfläche rupturirt vorgefunden wird, 4 Pfund schwer ist und eine Höhle mit weichen Blutcoagulis enthält, dass ein Patient durch heftiges Niesen, ein anderer durch heftiges Erbrechen sich die Milz zerreisst; dass eine

Indianerin eine plötzliche Bewegung macht, um ein Gefäss mit Wasser auf dem Kopfe nicht fallen zu lassen, eine andere um einem gegen sie geführten Schlage auszuweichen, und dass beide hiebei eine Ruptur der infolge von Malaria angeschwollenen Milz erleiden: so werden uns weder die Geringfügigkeit des Traumas, oder die active Bewegung als Veranlassung des subphrenischen Abscesses in Erstaunen setzen. Wir haben ja in den oben citirten Befunden ein hinlänglich erklärendes Mittelglied, Ruptur der parenchymatösen Organe mit Bluterguss, gefunden.[1])

Über die Mortalität der subcutanen Rupturen der parenchymatösen Unterleibsorgane, welche sämmtlich dem Zwerchfell anliegen, herrschten bis nun falsche Vorstellungen, insofern, als dieselbe übertrieben hoch angeschlagen wurde. Allerdings ist sie bedeutend, denn sie betrug:

bei 189 subcutanen Verletzungen der Leber überhaupt 85·8, bei 96 uncomplicirten 78·2%,

bei 83 subcutanen Verletzungen der Milz überhaupt 86·7, bei 62 uncomplicirten 82·3%,

bei 3 subcutanen Verletzungen des Pankreas überhaupt 66·6%,

bei 90 subcutanen Verletzungen der Nieren überhaupt 50·0, bei 55 uncomplicirten 34·2%.

Doch überrascht uns auch hier schon die verhältnismässig kleine Mortalität der uncomplicirten Nierenrupturen, eines Organs, dessen Ruptur uns früher gewiss besondere Infectiosität in sich zu bergen schien, da Ergüsse von Harn in die Gewebe so allgemein gefürchtet wurden.

Aber auch von den Gestorbenen wären durch passenden chirurgischen Eingriff, wie ihn unsere heutigen Vorsichtsmaßregeln gestatten, so manche zu retten gewesen. Dass es nicht geschah, liegt daran, dass die Überzahl der Fälle in die vorantiseptische Periode fällt. So gehören von 543 subcutanen und offenen Leberverletzungen die 267 Fälle Mayer's der Zeit vor 1870, die 181 dem amerikanischen Bürgerkriege und nur die 104 Fälle Edler's den letzten 12 Jahren (bis 1886) an.

Unter diesen 104 Fällen finden sich z. B. 37 subcutane Rupturen der Leber. Hievon heilten 7 und in 5 war die Leberverletzung nicht die Todesursache; 3 Rupturen der Gallengänge heilten sämmtlich. Es starben somit an der Verletzung 22 = 59·4%, eine wesentlich niedrigere Ziffer als die aus der Gesammtzahl berechnete. Und unter diesen 22 Fällen starben nach mehrtägiger bis mehrmonatlicher Dauer 9, so Fall 29

[1]) Dass auch eine Prädisposition, eine „besondere Leibesbeschaffenheit" durch ein Ulcus ventriculi, duodeni etc. gegeben sein kann, ist selbstverständlich; deswegen reihen wir einen Fall unter die Darmperforationen ein (Intest. 12, Perforation eines Duodenalulcus), einen zweiten in die Kategorie der Abscesse nach Perityphlitis (Fall 9, Perforation des Proc. vermif.).

nach 6 Wochen an oberflächlichem Leberabscess, der das Zwerchfell durchbrochen und einen Pneumothorax verursacht hatte. Fall 30 nach 3 Monaten; ein im rechten Leberlappen befindlicher kindskopfgrosser Abscess war in die rechte Lunge durchgebrochen. Solche Fälle wären mit unseren heutigen Behandlungsmethoden zu retten gewesen. Wenn wir bedenken, dass wir auch seither wieder fortgeschritten sind in der Abwehr der Infection, in der Beherrschung der Blutung, ja dass uns besonders bei der Milz und Niere durch Organexstirpation ein souveränes Mittel zu Gebote steht, um bei den ausgedehntesten Zerstörungen nicht wehrlos dazustehen, so dürften auch von den 20 Fällen der Edler'schen Casuistik manche am Leben zu erhalten gewesen sein.

Aus allem dem lernen wir so viel, dass längeres Überleben, so lange als ein subphrenischer Abscess zu seiner Entwicklung braucht, kein Einwand gegen die Diagnose einer ursprünglichen Ruptur der parenchymatösen Organe unter dem Zwerchfell ist, umsoweniger gegen einen einfachen Bluterguss in der Umgebung dieser Organe.

Wie oft kommen nun überhaupt Abscesse nach subcutanen Rupturen der genannten Organe vor?

Bei Leberrupturen beobachtete man 12. Davon heilten 4, und zwar 2 nach Perforation in den Darm, 1 mit Fistelbildung nach aussen. In den 8 tödtlichen Fällen kam es 5mal zur Perforation, davon 3mal in die rechte, 1mal in die linke Pleura und 1mal in den Darm.

Bei Milzrupturen beobachtete man 8mal Abscesse. Zwei davon waren vor der Verletzung vorhanden und perforirten durch das Trauma. Von den 8 Abscessen perforirten 1 durch die Haut, in den Magendarmcanal 4, in die Niere 1, in die Bauchhöhle 1. Vier von 8 Abscessen heilten, zwei subphrenische endeten tödtlich.

Eine traumatische Entzündung des Pankreas wurde nicht beobachtet. Unter den 3 Rupturen heilte eine mit Bildung einer Pankreascyste nach $^1/_2$ Jahr. Diese wurde mit Erfolg entleert. Bei Nierenrupturen ist nach Edler, wenn anders keine Ursache zur Zersetzung des Urins (Nähe des gashaltigen Darmes u. a.) vorhanden ist, eine Verjauchung der Blutergüsse nicht zu befürchten. Wenn es geschieht, entstehen Abscesse, welche wir perinephritische zu nennen gewohnt sind. Edler citirt hievon unter 19 Fällen nur einen, und der scheint unrichtig eingereiht zu sein, da von einer Ein- und Ausgangsöffnung gesprochen wird, der Fall somit eine Schussverletzung war.

Für einen Umstand bei den Fällen unserer Casuistik suchen wir noch ein Analogon, nämlich für den langen Zeitraum, der in einzelnen Fällen zwischen der Verletzung und der deutlichen Entwicklung eines subphrenischen Abscesses verflossen ist. Unter den Fällen von subphrenischen Abscessen nach Perinephritis theilen wir unter Nr. 4 einen Fall mit, der in der Anamnese die Angabe enthält, dass der Mann vor neun Jahren ein Trauma gegen die Stelle erlitten hatte, an welcher

sich später ein subphrenischer Abscess entwickelt hat. Der Zwischenraum von 9 Jahren benahm uns den Muth, diesen Fall unter die traumatischen Abscesse einzureihen, umsomehr, als der Patient inzwischen anstandslos einen anstrengenden Dienst (Heizer auf einer Locomotive) verrichtet hatte. Wir vermuthen in diesem Falle eine zufällige Coïncidenz von Trauma und Bildung eines subphrenischen Abscesses. Aber wenn wir lesen, dass im Falle 3 ein Abscess sich entwickelte, nachdem 9 Monate zuvor ein Fusstritt gegen die erkrankte Stelle erfolgt war; wenn wir im Falle 2 hören, dass Ende April eine Pleuradämpfung beobachtet wurde, der Kranke aber schon von mehreren Wochen ein Trauma gegen den Rücken erlitten hatte, so werden wir geneigt zu glauben, dass wenigstens in diesen Fällen zwischen Trauma und dem subphrenischen Abscesse eine causale Verbindung bestanden habe, wiewohl ein langer Zeitraum dazwischen lag. Auch bei Edler lesen wir diesbezüglich eine Bemerkung (pag. 584), welche diese Ansicht zu stützen scheint: „Es können, wofür sich auch Beispiele finden, die Milzabscesse ganz latent zur Entwicklung und trotz erheblicher Ausdehnung jahrelang ohne besondere Erscheinungen fortbestehen, wie in einem von Heinrich (Die Krankheiten der Milz, 1847, pag. 352) erzählten Falle, in welchem bei einem bisher gesunden und durch einen Sturz plötzlich ums Leben gekommenen Manne eine geborstene Milz mit einem mannesfaustgrossen Abscess mit dünnen, zum Theil verknöcherten Wandungen umgeben, gefunden wurde.“ Auch bei Leberabscessen kann es nach Sachs (Arch. f. klin. Chir. XIX., pag. 235) „durch Verdickung der bindegewebigen Abscesskapsel zu käsiger Eindickung des Abscessinhaltes kommen, indessen geschehe dies nur selten.“ Wenn wir diese Erfahrungen über die Organabscesse auf subphrenische Abscesse zu übertragen das Recht hätten, dann wäre allerdings der oben erwähnte Umstand hinlänglich erklärt.

Von den subdiaphragmatischen Hohlorganen liegt leider keine so umfassende Zusammenstellung vor.

In den meisten Fällen aber säumte nach dem Trauma der subphrenische Abscess nicht, sich durch subjective und objective Zeichen kundzugeben.

Bezüglich der pathologischen Anatomie können wir nur 9 Fälle unter unseren 17 benutzen, da die anderen 8 heilten, und zwar 2 spontan und 6 durch Operation. Von den 9 Fällen wird einmal eine ausgedehnte Duodenalruptur gemeldet (Fall 7), je zweimal war die Leber (13, 16) und Milz (10, 17) rupturirt und einmal (14) scheint eine Lungenruptur mit Abscess und Senkung durchs Diaphragma vorgelegen zu haben, da man im Abscessinhalt Lungenfetzen herumschwimmen sah. Einmal (Fall 6) wird ausdrücklich ein retrovisceraler Bluterguss gemeldet, der (durch mangelhafte Pflege) vereiterte, und zweimal ist kein positiver Anhaltspunkt für ein Trauma im Obductionsbefunde zu finden. Im

Falle 6 fand man nämlich eine Leberentzündung und meint der Berichterstatter, dass das berufsmässige Anlehnen mit der rechten Seite gegen die Tischkante hievon die Ursache war. Im Falle 7 fand man nach einem Schlag gegen den Bauch einen subphrenischen Abscess mit eitriger Pleuritis, ohne weitere detaillirte Angaben.

Erinnern wir uns, dass auch im Falle 12 (intest.), Fall 9 (perityphl.), dann in den Fällen 1, 6, 35 (stomachal) in der Anamnese ein Trauma angegeben wird, und wir werden selbst bei leichteren Traumen der unteren Thoraxregion und der darunter liegenden Gegenden sowohl bezüglich der unmittelbaren Folgen als bezüglich der entfernteren Nachwehen eine vorsichtige Prognose stellen.

Von den geheilten Fällen betrafen 4 (1, 2, 3, 9) die linke und 4 (4, 5, 8, 15) die rechte Seite. Zwei der linksseitigen Abscesse (1 und 2) dürften auf eine partielle Milzruptur zu beziehen sein, Fall 2 und 9 auf eine perinephritische Eiterung, da in beiden die Kranken ängstlich eine nach vorn gekrümmte Haltung beobachteten, ohne Wirbelsäuleaffection und mit Schwinden der Zwangsstellung nach Entleerung des Abscesses. Im Falle 4, 5, 15 dürfte die Leber getroffen worden sein, was im Falle 4 besonders wahrscheinlich ist, weil durch die Punction eine grünliche, eitrige Flüssigkeit entleert wurde. Fall 8 dürfte auch eine perinephritische Eiterung gewesen sein, auch hier wurde eine vornübergebeugte Lage eingehalten.

Das Geschlecht und Alter spielt wohl bei dieser Kategorie der Abscesse keine Rolle, da es sämmtlich Zufallstraumen und nicht Berufsverletzungen waren, welche die Abscesse verursachten.

Gasgehalt wurde klinisch nur in 3 Fällen beobachtet. Zwei davon sind geheilt (3 und 4), ein stricter Befund über den Zustand der Eingeweide liegt also nicht vor, es sind in dieser Richtung nur Vermuthungen möglich. Im dritten Falle (11) ist die Sonorität in der rechten oberen Bauchgegend bedeutend gewesen, aber bei der Section entwichen Gase, kaum dass die vordere Bauchwand eröffnet war, waren also in der freien Bauchhöhle enthalten, und der Eiter über der Leber war rahmig und ohne Gasbeimischung, so dass der Berichterstatter selbst glaubt, dass die Fäcalbeimischung im Eiter der Bauchhöhle von einer künstlichen Verletzung des Darmes herrührte; der Befund am Darme bezüglich einer Continuitätstrennung vollständig negativ. Auch hier sind wir demnach nicht gezwungen, eine endogene Gasentwicklung im Abscess anzunehmen.

Bezüglich der Operationsmethoden ist zu bemerken, dass von den 6 Fällen in 4 einfach incidirt wurde und dreimal zur Rippenresection geschritten werden musste. Im Falle 4 und 5 (Incision und Resection) musste man höchstwahrscheinlich transpleural operiren, da man einmal im 5. Intercostalraum, einmal nach Resection der 8. Rippe in die Tiefe gieng. Im Falle 1 bewegte man sich hart an der Pleuralgrenze,

eröffnete mit der oberen Hälfte der Incision das eitrig infiltrirte peripleuritische Gewebe, mit der unteren den Abscess. In den Fällen 8 und 9 gieng man unter der 12. Rippe, im Falle 15 unter dem rechten Rippenbogen ein, also gewiss ohne Pleuradurchquerung.

An Zufällen im Verlaufe der operativ behandelten Fälle ist zu melden, dass es im Falle 1 zu einer retroperitonealen Senkung im perinephritischen Gewebe kam, welche secundär incidirt werden musste. Im selben Falle blieb eine Polyneuritis, besonders der beiderseitigen Peronæi zurück, welche erst einer Specialbehandlung nach einem Jahre wich, aber so vollkommen, dass der Patient im Jahre 1892 die anstrengendsten Alpenhochtouren machen konnte. Im Falle 4 kam es zu einer 2maligen Eiterretention noch vor Heilung der Operationswunde. Im Falle 9, was sonst noch nie beobachtet wurde, zu einer Recidive des Abscesses nach 8 Monaten mit Ödem der ganz soliden Narbe. Im Falle 6 kam es zu einer Perforation in die Lunge und im Momente des Durchbruchs zur Suffocation durch den massenhaft durch Mund und Nase sich entleerenden Eiter. Daher: Man stürze derartige Patienten schleunigst um, wenn noch Zeit dazu ist!

Die sämmtlichen operativ behandelten Fälle genasen, dagegen hat man keinen der verstorbenen Patienten operativ behandelt.

VI. Gruppe.

Ursprung: Cholangioitisch.

1. Leyden, Ein ockergelbes subphrenisches Exsudat. Deutsche med. Wochenschrift. 1889. pag. 937.
2. Cayley, Pathological Transactions. Vol. XVII., 1866. pag. 161.
3. Dreschfeldt, The Lancet. 1879, Dec. 13.
4. Körte, Über die Chirurgie der Gallenwege und der Leber. Sammlung klin. Vorträge Volkmann's. Nr. 40. Fall 11.
5. Viollet, Bulletin de la soc. anatomique 1873. Pag. 340.
6. Deschamps, De la péritonite perihépatique enkysté. Paris, Steinheil 1886, obs. V., pag. 32.
7. Idem. Ibidem, obs. VI., pag. 35.
8. Idem. Ibidem, obs. VII., pag. 39.
9. Idem. Ibidem, obs. VIII., pag. 44.
10. Cruveilhier, Atlas de l'anat. pathologique du corps hum. Liv. XXIX.
11. Bercioux, Bull. de la soc. anat. 1857, T. II., pag. 178.
12. Archambault, Bull. de la soc. anat. T. XXVII. 1852, pag. 90.
13. Husson, Bull. de la soc. anat. 1835, pag. 104.
14. Legg, Pathological Transactions. 1873.
15. Pasturand, Bull. de la soc. anat. 1874, pag. 189.
16. Nowack, Schmidt's Jahrb. 1891. Nr. 9 und 10. Fall III.
17. Idem. Ibidem. Fall XV.
18. Maydl (unveröffentlicht).
19. Hutinel, siehe Deschamps, pag. 170.
20. Nobili, Arch. méd. pag. 382. Paris 1847.

---

1. Leyden.

Eine Frau aus dem Arbeiterstande, von einigen 30 Jahren, wurde auf die Abtheilung Leyden gewiesen. Die an sich zarte Frau befand sich in einem ziemlich

angegriffenen Zustande, fieberte mässig, hatte hohe Pulsfrequenz und klagte über ihre rechte Seite. Sie war, ihren Angaben nach, erst vor 14 Tagen ziemlich plötzlich mit Schmerzen in den rechten Hypochondrien, Erbrechen und Durchfall erkrankt, früher hatte sie nie an Gelbsucht oder Koliken gelitten. Bei ihrer Aufnahme klagte sie ausser über Schwäche noch über Schmerzen in der rechten Brustseite; die Untersuchung ergab Schmerzhaftigkeit der Leber, welche tief in das Abdomen herabgedrängt war, der ziemlich scharfe Rand derselben ist deutlich zu fühlen, die Oberfläche glatt, die Empfindlichkeit ziemlich lebhaft. Weiter ergab die Percussion am Thorax vorne rechts von der 5. Rippe abwärts Dämpfung, welche in die Leberdämpfung unmittelbar übergieng, in der rechten Seitenwand ebenfalls Dämpfung. Es wurde Probepunction gemacht; man fand den Pleuraraum leer; als man aber weiter vordrang, trat die Spitze in einen weiten Hohlraum, aus welchem eine rahmige, trübe Flüssigkeit von auffälliger, gelber Färbung hervorgezogen wurde, welche von sehr schönen Bilirubinkrystallen in rhombischer und in Büschelform herrührte; ausserdem fand man darin eiterartige Zellen, Fettkörnchenzellen und mehrere Haufen von amorphen Schollen gelben, körnigen Pigments vor. Es war also kein Zweifel, dass das Exsudat mit der Leber zusammenhieng, und dass die Krystalle aus der Galle stammten, dass sie aus stockender, eingedickter Galle herauskrystallisirt waren. 43 Stunden nach der ersten wurde eine zweite Punction gemacht, welche 1 Liter derselben Flüssigkeit entleerte; 4 Tage später eine dritte, welche dasselbe Resultat hatte, es musste daher die Höhle mindestens Kindskopfgrösse haben. Nach der Meinung Leyden's handelte es sich um eine innerhalb der Leber liegende Höhle, welche von einem Gallengange ausgegangen sein muss, und zwar nachdem derselbe längere Zeit verschlossen gewesen war. Die relativ geringen Allgemeinerscheinungen liessen darauf schliessen, dass die eitrige Masse höchstwahrscheinlich abgeschlossen sei durch die Membran des Gallenganges; und wegen Fehlens von Eiterorganismen schloss man auf Abwesenheit einer eitrigen Infection.

In einem anderen Falle, wo ein ockergelbes Sputum ausgehustet wurde, hatte Leyden ebenfalls einen von der Leber durch die Lunge perforirten Echinokokkusabscess angenommen. In den Sputis wurden auch Fetzen von Echinokokkusmembranen nachgewiesen. In dem vorliegenden Falle wurden aber keine Echinokokkusbestandtheile vorgefunden, dagegen fand man am unteren Rande der Leber eine Härte von rundlicher Gestalt, welche unstreitig als die mit Gallensteinen erfüllte Gallenblase anzusehen ist; es ist also anzunehmen, dass trotz fehlender Gallensteinkoliken die Stauung durch Gallensteine bedingt und die Eiterung durch Einfluss der chemischen Zersetzung der Galle bedingt war. Zur Zeit der Demonstration des Exsudates hatte die Kranke etwas mehr Fieber und Beschwerden, und es war anzunehmen, dass man mit den Punctionen wahrscheinlich nicht auslangen werde. Leyden erinnert, dass Landgraf aus der Gerhart'schen Klinik einen ockergelben Auswurf demonstrirt habe, welcher wahrscheinlich auf eine Leberruptur zu beziehen war.

2. Cayley.

S. J., 63 Jahre alt, Wäscherin, eingetreten 23. Februar 1866; lebte einige Zeit im tropischen Amerika, war aber stets gesund. 8 Tage vor dem Eintritte empfand sie Kälte, einen brennenden Schmerz im Epigastrium und Diarrhöe. Sie hustete leicht. Es kam Ikterus hinzu. Beim Eintritt schwerer Ikterus, Haut trocken, heiss; Puls 116, Zunge trocken. Die Leberdämpfung erstreckte sich 2 Zoll unter den Nabel, nach oben fast bis zur Brustwarze.

Der Basis der linken Lunge entsprechend, hörte man feuchte Rasselgeräusche und ein systolisches Geräusch unter dem Dämpfungsbezirke im rechten Hypochondrium. Schmerz in der Lebergegend und der rechten Schulter. Die Stühle sind

selten; nach Abführmitteln häufiger, blass, aber doch Galle enthaltend. Die Kranke wird immer schwächer, es tritt Schluchzen auf, sie schläft häufig ein, der Ikterus nahm etwas ab; 29. Delirium, die Dämpfung hat beträchtlich abgenommen; sie erreichte nicht mehr den unteren Rand der falschen Rippen, das syst. Geräusch ist verschwunden. Koma, Tod.

Autopsie: In der linken Pleura eine Pinte Galle mit Eiter gemischt. Die linke Zwerchfellhälfte war von gelber Lymphe durchtränkt, und in der Mitte war ein Loch, für Sonde Nr. 4 durchgängig. Durch dasselbe gelangte man in eine unregelmässige Höhle zwischen der linken oberen Leberfläche, der Milz und dem Diaphragma, von der grossen Peritonealhöhle durch frische Adhärenzen geschieden.

Die Leber klein, der linke Lappen kleiner als der rechte; Ränder dünn. Oberfläche blass, glatt, Consistenz pastös. Man fand auf der Leber kleine, dunkle, grünliche Hervorragungen. Es waren mit grüner, viscider Galle gefüllte Cysten. Sie waren stecknadel- bis hanfkorngross. Am Durchschnitt Leber blass und gelb, die centralen Partien etwas dünkler, viele Cysten sichtbar. Cysticus hep. s. u. hep. d. enorm dilatirt. In den gemeinschaftlichen Gang konnte man die Fingerspitze einschieben. Die Gänge waren leer, ihre Wände nicht gallig gefärbt.

Die Gallenblase enthielt visciden Schleim, gelb, aber keine echte Galle.

Die Cysten enthielten zerfallene, gallig gefärbte Leberzellen, Eiterkörperchen, viele Krystalle von Hämatoïdin und rundliche Gruppen von Tyrosinkrystallen; kein Leucin; daneben Zerfallskrümmel. In der Umgebung waren die Leberzellen verschwunden, einen gelben, fettigen, granulirten Brei hinterlassend; Gallenblaseninhalt bestand aus Cylinderepithelien und Eiterzellen. In den Gallengängen kein Stein, auch in den Därmen nicht.

3. Dreschfeldt.

W. B., 62 Jahre alt, Arbeiter, eingetreten 23. April 1879. Vor 8 Jahren eine Hämoptyse, welche sehr rasch sistirt wurde. Kurze Zeit darauf eine Darmentzündung mit grossen Bauchschmerzen, mit denen er mehrere Wochen bettlägerig war. 1878 wieder eine Pneumorrhagie, seither wechselnd viel Husten und Auswurf. Einige Monate vor seinem Eintritt bemerkte er, dass seine Sputa gelb, glänzend geworden sind und es seither blieben. Kein Alkoholismus, keine Syphilis; auch kein Ikterus; die Lebergegend ist nicht bei Druck empfindlich. Appetit erhielt sich lange; nie Verstopfung, nie Dysenterie, nie Fieber.

St. præs.: Kein Ikterus, Haut feucht, keine Kopfsymptome. Infolge von Kyphose ist der anteroposteriore Durchmesser des Thorax anormal gross. Auch die tiefste Inspiration bewirkt nur eine kleine Ausdehnung desselben; etwas Dyspnoë, Hustenreiz; Emphysem und etwas Bronchitis beiderseits. Auswurf dick, viscid, ausgesprochen grün, wie schaumige Galle. Bei Ruhe scheiden sie sich in zwei Schichten, die untere, gelbe, dicke, enthält Eiter- und Epithelialzellen, durch Gallenfarbstoff tingirt. Die obere, grün und flüssig. gibt alle Reactionen von Galle. Die Expectoration beträgt 300 *gr.* Er wird ohne Anstrengung und Husten herausbefördert. Herzbefund normal. Schlechter Geschmack im Munde. Bauch eingezogen, ohne Tumor; Lebervolum nicht vergrössert, so auch Milz. Stuhl gut gefärbt. Harn enthält nichts Abnormes, Temp. 98° F. Man erschliesst eine idiopathische Entzündung eines Gallenganges durch einen Stein in der Leber selbst (Periangiocholitis).

3. Mai: Erbrechen von galligen Massen mit reichlicher Hämatemesis. Im Harn Gallenbestandtheile.

7. Mai: Dasselbe Erbrechen von Gallenbestandtheilen, Nahrungsmitteln und manchmal Blut.

9. Mai. Aufstossen von galligen Massen, Puls 70, Temp. 97·8° F.; 360 *g* Auswurf.

13. Mai: Grosse Prostration, aber ohne Schmerz, Kranker verträgt keine Nahrung, wird immer schwächer und stirbt.

Autopsie: Magen dilatirt, in der Schleimhaut zahlreiche Ekchymosen. Peritoneum an vielen Stellen verdickt. Linke Lunge emphysematös, congestionirt, Bronchien dilatirt, mit schaumigem Schleim, der nicht gallig gefärbt ist. gefüllt. Untere Fläche der rechten Lunge und die obere der Leber durch alte Adhärenzen miteinander verlöthet. Man konnte dieselben vom Zwerchfell ablösen, bis zum Centr. tendin., wo beide Organe miteinander fest verlöthet waren. Sonst Aussehen und Volum der Leber normal. Von dieser giengen fibröse Bänder ab, deren eines den Gallenblasenhals bis zur Obliteration umschnürte. Die Blase von klarem, ungefärbtem Schleim gefüllt, ohne Steine; am Schnitt enthalten einige Gallengänge klare Galle, andere dicke, gelbliche, rahmige Flüssigkeit. Man konnte sie bis zur Oberfläche verfolgen, wo sie in eine Höhle endeten, welche an der unteren Fläche des Zwerchfelles lag, und die mit derselben rahmigen Flüssigkeit gefüllt war. Darin lag ein kleiner Stein, aussen weiss, innen gefärbter Kern; von ihr gieng ein gewundener Canal gegen die Lunge und communicirte mit einem Bronchus. Leberstructur normal, nur um die Gänge kleinzellige Infiltration, doch ohne Abscess.

Oberer Lungenlappen rechts hepatisirt, die unteren congestionirt. Die Fistelwände waren solid-bindegewebig, das Lungengewebe in der Nachbarschaft ödematös, gelb gefärbt. Choledochus durchgängig, bis zum Duodenum verfolgbar.

4. Körte.

Die 48jährige Patientien hat in ihrer Jugend zeitweilig an Magenkrämpfen gelitten. Erkrankte Ende December 1890 an Schmerz und Schwellung in der Lebergegend, die sich bis zum 10. Jänner 1891 zu unerträglichen reissenden Schmerzen steigerten. 11. Jänner aufgenommen. Leberdämpfung nach unten bis zur Nabelhöhe herabreichend, nach oben bis zum 5. Intercostalraume. Druck auf die Lebergegend empfindlich. Kein Ikterus.

17. Jänner: Obere Dämpfungsgrenze bis zum 3. Intercostalraum hinaufgerückt. Hinten bis zum Angulus scapulæ.

19. Jänner: Punction ergibt im 4., 5. und 6. Intercostalraume gelben, stinkenden Eiter. Resection der 8. Rippe vorne in der Mamillarlinie. Eröffnung der Pleura, sofortige Jodoformgazetamponade, Incision des Zwerchfelles. Entleerung von viel übelriechendem Eiter. Es folgte eine exsudative Pleuritis, der Abscess verkleinerte sich rasch, im unteren Leberrande bestand Schmerz weiter fort, das Fieber dauerte fort.

3. Februar: Punction des vorragenden Leberrandes ergibt Eiter. Schnitt parallel dem Rippenrande, Eröffnung der Gallenblase, Entleerung von Eiter und 26 Steinen, Incision eines Abscesses in der Leber nach links oben von der Gallenblase. Das Fieber fiel nun allmählich ab. Die anfangs geringe Secretion wurde vom 19. Februar an reichlich, gleichzeitig wurde der Stuhl thonfarben. Der reichliche Gallenausfluss dauerte an trotz Verstopfen der Fistel. Gebrauch von Karlsbader Salz vermehrte den Ausfluss. Da Patientin herunterkam, so wurde am 21. März 1891 die Cholecysto-Duodenostomie gemacht. Querschnitt am Rippenrande, davon in der Mitte ein 10 *cm* nach abwärts reichender Schnitt. Gallenblase sehr fest verwachsen mit Netz, Colon und Duodenum. Der Ductus choledochus ist nicht freizulegen. Vernähung des Duodenum mit der Gallenblase, Incision beider Organe, Vernähung des Duodenumrandes mit dem der Gallenblase, die Nahtanlegung in der Tiefe sehr mühsam, gelingt aber, Vernähung der alten Gallenblasenfistel. Tamponade mit Jodoformgaze, theilweiser Schluss der Bauchhöhle. Abends etwas gelbliches Erbrechen. Am 26. März erschien gefärbter Stuhl per anum. Die Heilung der Bauchwunde erfolgte per granulationem ohne Störung. Ein hartnäckiger Bronchialkatarrh ver-

zögerte die Erholung. Es stiessen sich noch nachträglich viele Nahtfäden ab, aus der Fistel los. Endlich vollkommene Erholung, starke Gewichtszunahme.

5. Viollet.

Eine 58jährige Frau hat seit einem Jahre im Epigastrium einen fluctuirenden Tumor, jetzt 2 Fäuste gross, zweilappig vorspringend, nahe am Durchbruch. Früher angeblich nie Kolik, nie Ikterus, nie Aufenthalt in den Tropen. Incision entleert viel Eiter und einen Gallenstein. 6 Tage nachher Tod unter pyämischen Erscheinungen.

Section: Circumscripter Abscess zwischen Bauchwand, Zwerchfell und Leber, mit der steinhältigen Gallenblase communicirend, selbst steinhältig. Rechts eitrige Pleuritis, eitrige Pericarditis, doch beide ohne directe Verbindung mit dem subdiaphragmatischen Abscess.

Curvoisier bemerkt hinzu, dass hier die Eiterung in den serösen Höhlen einfach pyämisch-metastatischen Ursprungs sein könnte, aber die Fortleitung der Entzündung durch das Zwerchfell hindurch auch nicht ausgeschlossen ist.

6. Deschamps.

X., 60 Jahre alt, trat ein am 13. Jänner 1881 ins Hôtel Dieu. Vor acht Tagen empfand der Kranke lebhafte Schmerzen im rechten Hypochondrium, gefolgt von Erbrechen; diese Schmerzen bestehen in dumpfer Weise fort und werden durch Druck gesteigert. Reichliche Diarrhöe, Intoleranz des Magens. Der Kranke erbricht immer einen Theil von dem, was er geniesst; etwas Bronchitis, münzenartige Sputa.

Der Harn ziegelroth, nicht albuminhältig.

15. Februar: Die Diarrhöe besteht fort mit Bauchschmerzen; der Kranke sehr müde, hat etwas gelblichen Teint.

16. Februar: Heftige Koliken, Schwellung in der Lebergegend.

17. Februar: Diarrhöe hat abgenommen, aber der Husten besteht fort.

19. Februar: Fieber abgefallen, die Koliken sind weniger stark.

23. Februar: Stets noch etwas Bronchitis, aber merkliche Besserung.

26. Februar: Rechts und links am Thorax zeigt die Auscultation eine Pneumonie, wahrscheinlich central, seit einigen Tagen bestehend. Zunge trocken, der Kranke hat Fieber.

27. Februar: Etwas Erguss im linken Pleuraraum.

28. Februar: Die Pneumonie ist in Lösung begriffen.

Der Kranke erholt sich langsam in den folgenden Tagen, aber sein Appetit und Kräfte nehmen nicht zu.

11. März: Immer noch etwas Dyspnoë, es bestehen noch Reibegeräusche links hinten.

14. März: Erguss in der rechten Pleura.

Das Vesiculärathmen hat unten und hinten abgenommen, der Allgemeinzustand ist nicht gut, der Kranke ist abgemagert.

22. März: Das rechte Bein ist Sitz einer unschmerzhaften Schwellung, welche nach aufwärts bis zur Inguinalfalte reicht. Die Epidermis schuppt sich in Fetzen ab. Keine Neigung zum Erbrechen, keine Dysphagie. Keine spontanen Unterleibschmerzen. Bei Druck entsteht ein Schmerz im Niveau der Gallenblase. Der Lungenbefund ist negativ. Die Leber ist gross und etwas hart. Man denkt an ein Magencarcinom.

23. März: Das linke Bein ist sehr wenig ödematös, keine Schmerzen im rechten.

24. März: Geräusche an der linken Lungenbasis, Leberrand erscheint hart; leichte subikterische Färbung der Conjunctiva. Urin roth.

27. März: Der Kranke fühlt sich besser, aber die subikterische Färbung ist merklicher. Harn sedimenthaltig.

28. März: Häufiger Husten, Fieber.

29. März: Dyspnoë, Geräusche in beiden Lungen, die Leber ist nicht sehr empfindlich.

30. März: Galliges, fast fäcaloides Erbrechen. Die Extremitäten kalt, das Gesicht etwas geschwellt.

Tod um 5 Uhr nachmittags.

Autopsie: Man constatirt die Anwesenheit eines Abscesses zwischen Leber und Diaphragma, der an die Bauchwand stark adhärent ist. Auf der Leberoberfläche nimmt man mehrere kleine weisse Körperchen wahr, welche am Durchschnitt wie kleine käsige Knötchen aussehen, einer davon ist kreidig. Die Leber, welche in ihrer ganzen Ausdehnung verfettet ist, ist durch den Abscess nach links gedrängt. Der Abscess wird incidirt. Man sieht nun einen bestimmten Theil der oberen Leberfläche, welche wie ulcerirt ausschaut. Doch als man die Abscesswände abpräparirt, so sieht man, dass sie an diese Oberfläche nur leicht adhäriren; sie ist nur eingedrückt, sonst aber gesund, wie die untere. Die Eitertasche erstreckt sich auch unter die Drüse. Sie ist nach innen von der rechten Seite des Lig. falciforme, welches mit ihr verlöthet ist, begrenzt und nach rechts erstreckt sie sich bis zum Lig. triangulare. Auch mit der Flex. coli hep., dem Mesenterium und dem Dünndarm geht sie Adhäsionen ein. Der in ihr enthaltene Eiter ist graulich, dünn, 200—300 *g*.

Die Capsula Glissoni erodirt. An der Porta nichts. Die Gallenblase krank, Wandungen sehr dick, speckig. Mucosa ulcerirt, dunkel gefärbt. Sie enthält keinen Stein. Die Affection gieng wahrscheinlich von ihr aus. Keine Darmtuberculose. In der Pleura etwas citronengelbe Flüssigkeit. Ödem beider Lungen; in den Spitzen alte und auch neue Tuberkelknötcheneruption. Sonst nichts Bemerkenswertes.

7. Idem.

B. M., 61 Jahre alte Frau. Ins Spital eingetreten am 8. April 1880. Alcoholica. Kleine rheumatische Schmerzen zeitweise. Bei längerem Stehen geschwollene Beine; manchmal auch Augenlider.

Vor einem Monat ist ihr kalt und warm geworden. Unwohlsein. Erstickungsanfall. Schmerz in der rechten Seite, sein Ort wechselt etwas, bleibt aber immer rechts. Keine ausgesprochenen Frostanfälle, kein Fieber, Appetit und Verdauung gut. Seit 2—3 Tagen im Bett. Vesicator aufs Epigastrium, Milchdiät. Beim Eintritt Dyspnoë, Seitenschmerz, geschwollene Beine. Keuchende Athmung. Rechtsseitige Lage, Schweiss. Der Schmerz sitzt in der Gegend der Leber oder des rechtsseitigen Diaphragmas, irradiirt nach unten, vorn und rückwärts. Beine bis zum Oberschenkel geschwollen. Das Herz erscheint dilatirt, die Töne dumpf; das erste Geräusch etwas verlängert, das zweite manchmal gespalten.

Thoraxbefund: Rechts hinten ziemlich bedeutende Dämpfung, entferntes Vesiculärathmen, ausgesprochene Ägophonie, besonders in der Infrascapulargrube. Links fast Dämpfung bis zur Basis, etwas Flüssigkeit in der Pleura, deutliche Ägophonie.

Der ganze Verlauf war von Dyspnoë und Anasarca der Beine beherrscht, 23. April Tod.

Autopsie: Unterhautzellgewebe sehr fettreich, Muskeln verfettet.

In der rechten Pleurahöhle ein Flüssigkeitserguss, gelblich, ohne Pseudomembranen, etwa 150 *g*. Die rechte Lunge nimmt einen sehr kleinen Platz ein, das Diaphragma steigt bis zum dritten Knorpel empor. Es ist durch eine Eitertasche emporgehoben, welche ca. zwei Liter eines rahmigen, grünlichen, gleichmässigen Eiters enthält. Die Wand der Tasche ist von einer Membran gebildet, welche direct auf der Leber aufruht. Diese Membran ist sehr zerreiblich, gelbgrau, von kleinen Capillargefässen durchzogen, welche von einer 1 *mm* dicken, auf Kosten der Leber gebildeten Bindegewebsschichte ausgehen. Unmittelbar über dieser Tasche ist die rechte Lunge adhärent ans Diaphragma in einer Ausdehnung von ca. 4 *cm* und zeigt Veränderungen einer eitrigen Pneumonie in der Ausdehnung von 6—8 *cm* nach allen Richtungen.

Diese auf die adhärente Partie begrenzte Pneumonie zeigt, dass sich der subdiaphragmatische Abscess den Weg durch die Bronchien zu bahnen suchte. Thatsächlich ist hier das Diaphragma perforirt. Die Ränder sind in der Ausdehnung der Adhäsion zerreiblich. Die Perforation liegt unmittelbar am äusseren Rande der „folliole droite" des Centrum tendineum. Sonst sind die Lungen unverändert, leichtes Emphysem.

Die Leber erscheint auf die rechte Seite der Bauchhöhle verlagert, in ihrer ganzen Ausdehnung ist sie zerreiblich, ist aber sonst nicht entzündet, nicht cirrhotisch. Sie bildet die untere Wand der oben erwähnten Eitertasche.

Eine zweite Eiterhöhle im Peritoneum vom Netz begrenzt, orangengross. Eine dritte zwischen rechtem Colonknie, der unteren Leberfläche und dem Netz, apfelgross. Keine communicirt mit dem Darme. Die Gallenblase enthält einige Steine, zwei grössere; sie ist Sitz einer purulenten Cholecystitis. Ductus choledochus dilatirt, ist nicht von Eiterung befallen, enthält keine Steine. Duodenum leicht dilatirt. Im Cöcum springen die geschlossenen Follikel vor; diese Psorenteritis fand man in allen untersuchten Theilen des Darmes. Eine alte Peripleuritis. Leichte Mitralklappenerkrankung. Aorta und Tricuspidalis schliessend. Nieren fettreich, blutreich.

8. Idem.

L. L., 19 J., Frau, eingetreten 1. März 1884. Dieselbe überstand vor 1 Jahre einen Leberkolikanfall, mit Erbrechen und Diarrhöe, ohne Ikterus. 8tägiges Krankenlager. Vor 14 Tagen wurde sie abermals von einem heftigen Schmerze in der rechten Seite befallen, welcher gegen die Aushöhlung des Epigastriums und gegen den Rücken ausstrahlte. Dieser Anfall dauerte eine ganze Nacht. Des Morgens sah man Ikterus. Die Schmerzen waren andauernd mit augenblicklichen Exacerbationen. Kein Erbrechen.

St. præs.: Die Schmerzen bestehen fort, sind bei Druck vermehrt und strahlen gegen den Rücken aus. Die Bewegungen des Rumpfes sind peinlich. Die Leber ist vergrössert, überragt um 3 Querfinger den Rand der falschen Rippen. Reichliche Diarrhöe, Stühle gefärbt, Urin enthält Gallenpigment. Subikterische Färbung. Manchmal Frostanfälle. Temp. 37—37, Insomnie.

9. März: Die Diarrhöe noch nicht vergangen.

10. März: Neue Leberkolik, Herpes labialis, andauernde Schmerzen rechts.

12. März: Unterleib weich und empfindlich.

14. März: Herpes ist pustulös geworden, einige Fröste in der Nacht. Am Thorax nichts Abnormes.

16. März: Allgemeinzustand schlechter, Gesicht bleich, Herpes trocknet ab. Linke Lunge unten etwas gedämpft. Athemgeräusche abgeschwächt, mit Bronchophonie. Keine Ägophonie. Vorn links der Schall etwas dumpfer, Pleuralreiben in der Höhe der Brustwarze in der Axillarlinie. Puls 132. Temperatur 37·8—37·2. Bauch nicht empfindlich.

17. März: Puls 144, Temp. 36—37. Verstopfung. Prostration. Empfindlichkeit der Lebergegend, daselbst Reiben fühlbar. Leerer Schall gegen den Nabel vorgerückt, auch Schwellung. Punction 2 Querfinger von der Mittellinie, 3 von der Mamillarlinie und 4 über dem Nabelniveau, ergibt nur Blut.

18. März: Erbrechen, Schmerzen in der Lebergegend, Reiben ist deutlicher, Leber hart. Dämpfung vom 6. Intercostalraum bis 16 *cm* nach unten und seitlich, nach links vom Nabel bis zur Mamillarlinie.

19. März: Status choleriformis. Algiditas, kalte Extremitäten. Tod.

Autopsie: Etwas sero-sanguinolente Flüssigkeit in der Bauchhöhle, frische Pseudomembranen auf der Leberoberfläche, daselbst ein adhärentes Blutgerinsel. Die Punctionsöffnung verheilt. In der linken Pleura 300—400 *g* sero-fibrinöser Flüssigkeit, so auch ca. 300 *g* im Pericard.

Unter dem Diaphragma eine Eitertasche mit 150 *g* eines rahmigen Eiters, dickflüssig, sehr übelriechend. Diese Ansammlung liegt über der Leber und ist unvollständig abgeschlossen durch fibrinöse Bänder, welche die linke Seite der Leber niederdrücken, unmittelbar nach links vom Lig. susp. Die Eitertasche hat sich auf Kosten des Leberparenchyms gebildet. Über der Leber ist der Magen mit seiner Vorderfläche adhärent, und man findet in der Gegend der Kardia frische Pseudomembranen, die in den Cavitäten eingeschlossen sind, welche einen gelbröthlichen Eiter einschliessen, ganz verschieden von dem des Leberabscesses. Die Gallenblase enorm ausgedehnt, ringsum alte vascularisirte Pseudomembranen, welche auch das Cöcum immobilisiren.

Im Lob. Spigelii eine Eiteransammlung jüngeren Datums; der Inhalt sehr übelriechend. Gallenblase 15—18 *cm* lang, auf 8 *cm* breit, ist mit einem gelblichen Fluidum gefüllt, ca. 200 *g*, von sehr fadem Geruch. Die Hiluslymphdrüsen voluminös. Intrahepat. Gallenwege sehr dilatirt. In der Porta ein Gerinsel. An der Theilungsstelle in einem Ast flüssiges Blut, im anderen gelbgrünlicher Eiter. Die Portalwände sind verdickt, ungleichmässig, stellenweise schwärzlich durch supp. Pylephlebitis, welche mit dem Abscess im Lob. Spig. keine Verbindung hat. Am Durchschnitt des linken Leberlappens findet man einen Gallenstein, zerreiblich, haselnussgross, nebst vielen hanfkorngrossen Concrementen, welche in den dilatirten Gallengängen liegen. Im oberen Theile des Schnittes findet man auf einer ziemlich grossen Ausdehnung, von 4 zu 6—7 *cm* Tiefe, das Leberparenchym mit Eiter infiltrirt, verschiedener Färbung, der ganze Bezirk ist sehr erweicht und gibt bei Druck ziemlich viel Eiter; dieser Abscess liegt unter dem subphrenischen, so dass man sagen kann, dass der subdiaphragmatische Abscess ebensogut der Leber, als dem subdiaphragmatischen Peritoneum angehört. Der rechte Leberlappen zeigt am Durchschnitt grosse Gallencanälchen. Am Durchschnitt findet man in der Nähe des hinteren Randes eine Insel von 5 *cm* Durchmesser, dunkelroth gefärbt, wahrscheinlich eine nächstens von Eiterung zu befallende Partie. So auch kleinere solche Herde, kein Stein. Im enorm dilatirten Choledochus ein konischer Stein, 3 *cm* lang, 2 breit; im Canal keine Eiterung. Er misst 7 *cm* in der Peripherie.

Recente Pericarditis, rechter Unterlappen blutreich, die linke Lunge etwas hepatisirt, am hinteren Rande in seiner ganzen Höhe. Adhäsive Peripleuritis. Sonst alles normal.

9. Idem.

H. L., 31 J., eingetreten am 20. Jänner 1884. Seit 2 Jahren Husten ohne Hämoptoë, Abmagerung seit 6 Monaten, Nachtschweisse, Constipation mit Diarrhöe wechselnd. Vor 3 Wochen starker Schnupfen, damals schon Schmerz auf der Vorderseite der rechten Thoraxhälfte, welcher sich in den rechten Arm und in die Lebergegend ausbreitete. Keine Leber-, wohl aber Darmkoliken, kein Ikterus.

3 Tage vor ihrem Eintritte wiederholt Frost, Erstickungsanfälle, lebhafte Bauchschmerzen, ein unbestimmt localisirter Schmerz rechts vorn seitlich am Brustkorb.

St. præs.: Bauch sehr ausgedehnt, überall tympanitisch, Leberdämpfung sehr ausgedehnt, der Schmerz bei Druck sehr lebhaft, andauernd und ziemlich aufs rechte Hypochondrium beschränkt. Bei der Vaginaluntersuchung ausser dem rechten Parametrium alles ausgefüllt, weich, nicht fluctuirend. Uterushals hart, Uterus unbeweglich, schmerzhaft.

Husten nicht sehr frequent, regt die Unterleibsschmerzen an, kein Auswurf; rasche Respiration; Dämpfung und Fehlen von Athemfremitus rechts und in der unteren Hälfte des Thorax, vorn im unteren Drittel derselben Seite. Ägophonie in denselben Regionen; wenig Abnormes in den Spitzen nachweisbar; links pueriles Athmen. Kein Thoraxödem. Herz normal. Perimalleoläres Ödem. Puls 120. Kein Er-

brechen, reichliche Diarrhöe, flüssig, ohne besonderes Aussehen. Temp. 39. Gesicht abgemagert, Augen hohl und glänzend, Nase spitz. Facies peritonealis.

26. Jänner: Temp. 39—40, Puls 120, Resp. 36—44, sonst Zustand gleich.

30. Jänner: Der pleuritische Erguss hat zugenommen. Vorne in beiden Lungenspitzen bronchitische Athemgeräusche.

2. Februar: Tod.

Autopsie: Im rechten Pleurasacke $1^1/_2$ Liter serösen Eiters, Pseudomembranen überkleiden die beiden Pleuraoberflächen. Die rechte Lunge an der Spitze adhärent, ist comprimirt, atelektatisch. Linke Lunge normal, 2 Knötchen an der Spitze.

Das Diaphragma steht rechts an der 4. Rippe. Das Netz ist emporgestiegen, am Leberrand adhärent. Rechts ist das Colon ascendens und Dünndärme von spärlichem Serum feucht, untereinander und mit der vorderen Bauchwand verklebt.

Zwischen Diaphragma und der convexen Oberfläche der Leber findet man eine sehr grosse Eiteransammlung, die eingeführte Hand kann die hinteren Grenzen gar nicht erreichen. Die begrenzenden Oberflächen der Leber und des Zwerchfelles sind mit einer grauen, villösen Pseudomembran überkleidet. Der Inhalt ist enorm übelriechend, dunkelroth, enthält Blut- und Eiterkörperchen in bedeutender Menge. Rechts dringt der Abscess nicht zwischen den rechten Leberrand und die Rippenwand, der linke Leberlappen ist mit dem Abscess in gar keiner Berührung. Unter der Leber ist eine zweite Eiteransammlung, welche hinter dem hinteren Leberrande mit der ersteren communicirt. Sie ist grösser als die obere, nimmt die ganze Unterfläche der Leber ein, ist nach rückwärts und unten vom perinephritischen Gewebe begrenzt, welches mit Eiter infiltrirt ist, aber keinen Abscess enthält. Die linke Begrenzung wurde höchstwahrscheinlich von peritonealen Adhäsionen gebildet. In der unteren, ebenfalls mit einer Pseudomembran ausgekleideten Tasche findet man ein Blutgerinsel, schwarz, gross wie eine Mandarine, und einen Cholestearinstein von Kleinnussgrösse. Die Leberoberfläche, soweit sie die Abscesswand bildet, ist grau. Man findet nur Spuren der Gallenblase, sie ist verschwunden, ausgenommen die dem Lebergewebe adhärente Partie. Eine weitere findet man am Duodenum angewachsen.

Leber nicht vergrössert, linker Lappen ganz normal; die Substanz ist fettig, gelblich, stellenweise von dilatirten Gallengängen durchzogen. Dort, wo die Leber mit dem Abscess in Berührung stand, ist das Parenchym auf 2 *mm* Breite lie-de-vin-farbig. Pankreas fibrös degenerirt. Rechte Niere an der Vorderseite, welche dem Eiterherde zugekehrt war, blass. Am Herzen leichte Endarteriitis. Alte Pelviperitonitis. Interstitielle und subperitoneale Myome. Uterus verdickt, vergrössert. Duodenum und Dünndarm von Adhärenzen garnirt. Gehirn normal.

10. Cruveilhier.

Mme. M., 34 J., von starker Constitution, starkem Fettpolster, erkrankt am 11. September unter Respirationsbeschwerden, Schmerz in den beiden Hypochondrien, bes. rechts, Lufthunger, Ohnmachtsanfälle, reichlicher Schweiss, Puls kaum fieberhaft. Diagnose, Pleuresia diaphragmatica.

14. September: Zeichen einer schweren Peritonitis, Bauch aufgetrieben, bei Druck schmerzhaft, besonders unter dem Rande der rechten falschen Rippen, Puls nicht tastbar; im Anfang Frostanfall mit Zähneklappern.

15. September: Unter Zunahme der Symptome Tod.

Autopsie: Därme aufgetrieben, keine allgemeine Peritonitis. Im rechten Hypochondrium Pseudomembranen auf dem Colon ascendens. Indem man das Colon nach abwärts zieht, sieht man die Gallenblase welk, zusammengefallen und fast leer, eine grosse Menge Eiter und Stücke von Pseudomembranen, zwischen Leber und Diaphragma gelegen, und couennöse Adhäsionen, welche die Entzündung streng

begrenzen. Die Gallenblase hat sehr starke Wände; ihr Hals ist durch einen Cholestearinstein hermetisch verschlossen. Gallenblasenschleimhaut auf die ganze Dicke der Wände ausgedehnt; am höchsten Punkte derselben ist die Gallenblasenschleimhaut perforirt. Eiter hat sich zwischen die Mucosa und Peritoneum infiltrirt; diese äusserste Schichte ist angenagt, worauf tropfenweise Eiter in die Abdominalhöhle abfliesst und eine begrenzte Peritonitis entsteht, welche nach links vom Lig. suspensorium hep. begrenzt ist und die ganze Gegend des rechten Leberlappens, zwischen Leber und Diaphragma einnimmt.

11. Bercioux.

D. A., 37 J., Nähterin, eingetreten am 1. November 1856. Magenstörungen seit einem Jahre, Dyspepsie, Neigung zur Constipation, einigemal Erbrechen. Fettleibigkeit, gut erhalten.

Seit 10 Tagen sind die Symptome erschwert, allgemeiner Ikterus wenig intensiv, leichte Kopfschmerzen, Epistaxis, Puls 100, Abendfröste, trockene Zunge, Durst, Erbrechen, Diarrhöe, Schmerzen im Epigastrium, bes. im rechten Hypochondrium, ohne dass man einen Tumor tasten konnte, aber Widerstand in der perivesiculären Gegend.

13. November: Intensive Bauchschmerzen in der Gallenblasengegend, weniger Erbrechen.

15. November: Der Schmerz erstreckt sich gegen die Achselhöhle und Schulter.

17. November: Verdoppelung des Fiebers am Abend, Erbrechen dauert fort.

18. November: Schmerzhafte Percussion der Leber, rückwärts Dämpfung 12 *cm* hoch, 1 *cm* unter dem Scapularwinkel beginnend.

26. November: Schmerzen in der Lebergegend und Schulter verschwunden.

8. December: Ödem der Beine, Erysipel der rechten Gesässhälfte fortschreitend. Tod am 11. December.

Autopsie: Obere, äussere und hintere Leberfläche sind durch eine weiche und zerreissliche Schichte bedeckt. Die Pseudomembranen sind von gelber, ockriger, seröser Galle bespült, welche sich demnach zwischen Zwerchfell und oberer Leberfläche befinden. Die Gallenblase vollständig leer und an die vordere Bauchwand adhärent, ans Duodenum und den Pankreaskopf, lässt sich aber leicht ablösen, Erguss von Galle mit Eiter überall, wo keine Obliteration durch Peritonitis geschehen war. Der Erguss geschah durch die Gallenblase, deren Wände dick sind. Ein polyedrischer Stein liegt im Grunde der Gallenblase und verstopft zum Theile die Öffnung, am anderen Ende der Blase ist eine Tasche, in welcher ein zweiter Stein liegt, genau über dem Ductus cysticus, welcher wie die übrigen Gänge ganz gesund ist. Leber ist von normalem Volum und Structur.

12. Archambault.

Bei einem Kinde zeigten sich in der Reconvalescenz am 30. Tage nach Typhus Peritonealsymptome an einem umschriebenen Punkte im r. Hypochondrium. Man diagnosticirte eine Darmperforation, 12 Tage nachher Tod.

Bei der Autopsie fand man eine Perforation der Gallenblase am Grunde und partielle Peritonitis. Der Erguss- und Entzündungsherd ist umgrenzt durch die obere Leberfläche nach unten, vom Bauche und Diaphragma nach oben, vom Lig. suspensorium und coronarium nach rückwärts und den Seiten, nach vorn vom Colon transversum. Die Gallenblase ist ausgedehnt; die innere Oberfläche ist villös, weist mehrfache Ulceration auf, deren eine perforirt ist. Duct. choled. ist obliterirt.

13. Husson.

Ein 8jähriges Kind tritt nach 3wöchentlicher Typhusdauer mit grossem und schmerzhaftem Bauche ins Spital ein und stirbt nach 2 Stunden.

Autopsie: Erguss von $1^1/_2$ Liter sehr flüssiger Galle in die Abdominalhöhle. Lockere Pseudomembranen, zwischen denen Eiter existirt, vereinigen die convexe Leberfläche mit dem Diaphragma. Leber gesund, Gallenblase leer, platt, grau, marmorirt von kleinen violetten Ekchymosen, am Scheitel ist eine Perforation, durch welche Galle ausgeronnen ist. Dieselbe, rabenfederkieldick, scheint das Resultat einer lebhaften Entzündung, im Inneren der Blase entwickelt, die Schleimhaut ist weich und ulcerirt. Duct. hep. und choledochus frei, cysticus verstopft. Typhusgeschwüre im Darm.

14. Legg.

Rosa N., 32 Jahre, eingetreten am 10. April 1873. Einige Jahre schon empfindet sie einen Schmerz in der Schulter, sie arbeitete aber weiter, bis vor 5 Monaten sie als erste Symptome Erbrechen bemerkte, und zwar von grünlichen Massen, dasselbe dauerte 4 Tage an; Kranke litt an Kopfschmerzen und an ausstrahlenden Schmerzen in der Brust, sowie an Frost. Nächsten Tag erschien Ikterus, welcher 14 Tage andauerte; Stühle waren wie Sand und Wasser, aber braun. Sie stand auf 2 Tage auf, hütet seither aber das Bett. Sie trinkt grosse Quantitäten von spirit. Flüssigkeiten. Nie Rheumatismus. Die vordem normalen Regeln fehlen in den letzten 5 Monaten.

Stat. præs.: Grosse Erschöpfung. Temp. 98·2° F., Puls 100. Kein Ikterus. Thorax: Schall unter der linken Clavicula etwas gedämpft, absolute Dämpfung vom 3. Rippenknorpel rechts rückwärts. Die Dämpfungsgrenze ändert sich. Rechts pueriles Athmen, schwach unter der Clavicula; unter dem 3. Knorpel fehlt das Vesiculärathmen. Stimmfremitus links vermindert; man spürt keinen Herzschlag, Bauch ausgedehnt, Tympanismus vorn, Hypochondrien gedämpft, kein Widerstand in der Milzregion, regelmässiger Stuhl, etwas Diarrhöe, Appetit gut; Harn dick, trübe, gelbweisses Sediment. Kein Eiweiss.

15. April: Dämpfung links ist bis zur Lungenspitze und bis zum rechten Sternalrand weitergeschritten.

19. April: Resonanz in der Mitte des Sternums.

6. Mai: Man constatirt einen Tumor im linken Hypochondrium. Derselbe erstreckt sich $1^1/_2$ Zoll unter die Rippenknorpel, man hält es eher für den linken Leberlappen, als für die Milz. Tumor ist weich. Im Harn Harnsäure-Sediment, kein Eiweiss.

21. Mai: Thorakocenthese, ohne Resultat.

2. Juni: Tod.

Autopsie: In der rechten Pleura alte, vascularisirte Adhäsionen; indem man sie lospräparirt, so öffnet man in der Nähe des Mediastinums eine Höhle, welche eine gallige Flüssigkeit enthält und mit einer anderen unter dem Diaphragma communicirt. In der linken Pleura klare Flüssigkeit mit Fibrinflocken. Das Diaphragma ist emporgehoben, die Lungenbasis ist daran adhärent, auch an der unteren Thoraxpartie ist sie fixirt. Rechte Lunge normal, linke collabirt, Pericard verdickt, überall fixirt, ausgenommen unten, wo es dem Diaphragma aufruht. Daselbst gibt es eine Höhle mit gelbem, trübem Inhalt. Im Diaphragma zwei ungefähr 1 *cm* im Durchmesser messende Öffnungen, durch welche man in die unter dem Diaphragma gelegene Höhle gelangen kann. Das Herz ist heraufgeschoben, die Ostien normal.

Im Bauche $2^1/_4$ Liter gallig gefärbten Ergusses, dicke Lymphe auf den Därmen und der unteren Partie der Leber. Peritoneum bedeutend verdickt, Magen, Milz, Leber durch Adhäsionen verlöthet und am Diaphragma befestigt.

Der rechte Lappen der Leber ist um bedeutendes tiefer als links. Hepaticus und Choledochus 1 Zoll und $^1/_2$ breit, voll einer gelben Flüssigkeit. Choledochus am Duodenum durch einen haselnussgrossen Stein verstopft. Der Canal daselbst ulcerirt,

Gallengänge im Leberinnern dilatirt; Gallenblase nicht dilatirt, Cysticus dilatirt, nicht obliterirt.

Beim Abpräpariren des Diaphragmas vom linken Leberlappen findet man eine Höhle von etwa 6 Raumzollen. Dieselbe liegt zwischen Diaphragma und oberer Fläche des linken Leberlappens. Durch die oberen Öffnungen communicirt sie mit dem Pericard; die Wandungen sind durch feste Adhärenzen gebildet; ein Gallengang des linken Leberlappens öffnet sich frei in die Abscesshöhle auf der oberen Leberfläche, und zwar in einer Aushöhlung von der Grösse einer kleinen Nuss.

Rechter Leberlappen ist weich geschwellt; der linke ist am Schnitt von kleinen Steinchen durchsetzt.

Milz normal, Darminhalt oben blass, unten blassbraun, Nieren leicht geschwellt. Aorta sehr eng.

Der Troikar ist durch den flachen Pleuraraum ins Diaphragma und in die Nähe des linken Leberlappens gedrungen.

15. Pasturaud.

D. J., 34 Jahre, Friseur, eingetreten am 28. Jänner 1874, Rheumatismus 1859, Syphilis 1864. Im Jahre 1868 bekam er einen Schmerz in der linken Seite, welcher seither nicht verschwunden ist. Etwas weniger Appetit dabei. 1870 im Kriege musste er wegen Exacerbation der Schmerzen bald ins Spital treten. Erholungshalber nach Nizza geschickt, begann er bald zu erbrechen, bald gleich, bald einige Zeit nach dem Speisengenuss. Blut weder im Erbrochenen, noch im Stuhle. Erbrechen bis 1873. Durch Medication verlor er das Erbrechen, die Schmerzen verminderten sich.

26. Jänner wurde er von einem Schmerz im Niveau des 8. Intercostalraumes befallen, der mit Frost begann, von Fieber gefolgt war, kein Erbrechen.

28. Jänner: Abmagerung, Gesicht erdfahl, nicht krebskachektisch. Epigastrium kaum etwas voller. Bauch normal gross, weich, im Epigastrium ein ziemlich bedeutender elastischer Tumor ohne bestimmte Grenzen. Hier ist der Druck schmerzhaft; ebenso in der Lebergegend und Milzgegend. Bei Druck rechts unter den falschen Rippen tastet man keinen Tumor, der scharfe Leberrand ragt kaum hervor. Man kann folgende Dämpfung constatiren: die rechte Seite der Leber steigt bis $2^1/_2$ *cm* unter die Brustwarze, wo die Dämpfung anfängt und 15 *cm* nach abwärts reicht. In der Mittellinie beginnt sie 4 *cm* unter dem Nabel und reicht 11 *cm* hinauf. Links reicht sie 8 *cm* nach abwärts, beginnt 6 *cm* unter der Brustwarze; übergeht nach oben in die Herz-, nach aussen unten in die Milzdämpfung. Herz, Pleura, Lunge normal. Appetit schwach, Neigung zur Verstopfung, vor rechtsseitigen Seitenschmerzen kann er kaum schlafen. Schmerzen in der rechten Schulter kommen hinzu.

6. Februar: 2 capillare Punctionen bleiben ohne Resultat.

15. Februar: Vor Schmerz keinen Augenblick Ruhe. Ohrensausen, seit 7 Tagen Diarrhöe.

21. Februar: Plötzlich entleert der Kranke eine grosse Menge Schleim mit Eiter unter Expectoration. Bedeutende Athembeschwerden; rechts unten bronchiales Athmen, der Tumor scheint zugenommen zu haben.

23. Februar: Beständiges Aushusten von viel Eiter, von infectem Geruch, ohne Sputa; an der Lungenbasis, sowie in der Leberregion vorne und rückwärts hört man ein amphorisches Athmen mit metallischem Klingen. Etwas aufwärts, gegen die Lungenmitte, hört man deutliches bronchiales Athmen. Bei Percussion in der ganzen Lebergegend auffallend heller Schall. Äusserste Dyspnoë, Orthopnöe, Appetit verschwunden. Geräusch bei Erschütterung wurde gehört. Diarrhöe, auffallende Abmagerung, Sputa übelriechend, wie gangränös. Tod.

Autopsie: Umfangreiche Eiteransammlung zwischen Diaphragma, das nach aufwärts gedrängt ist, und der Leber. Diese steigt nach rückwärts und rechts, so

dass der rechte Leberlappen nach vorne und links verschoben wird. Nach vorne reicht sie nicht über die Grenzen des vorderen Drittels der oberen Leberfläche. Die Höhle enthält viel rahmigen Eiters und ist von Brücken durchzogen. Durch drei Öffnungen communicirt sie mit der Basis der rechten Lunge, welche an die obere Fläche des Diaphragmas innig angelöthet ist. Rechte Lungenbasis roth hepatisirt; zwei Bronchien communiciren mit der subdiaphragmatischen Tasche. Einige Tuberkelknötchen in der linken Lunge. Nichts in den Pleuren.

Gallenblase verengt, auf sich selbst zurückgezogen, von vier enormen Steinen erfüllt und durch Adhäsionen, welche die Organe der oberen Bauchhöhle miteinander verbinden, an die suprahepatische Höhle angelöthet.

16. Nowack.

G . . . . h Anna, 45 Jahre, Nähterin. Mutter an Magenkrebs, Vater am Schlage gestorben. Eine Schwester, die Patientin gepflegt, ist im October 1887 an Auszehrung gestorben, eine andere ist ebenfalls lungenleidend, ein Bruder geistesschwach. Patientin ist Mutter von vier Kindern, alle sind schwach auf der Brust, eines auch an Schwindsucht zugrunde gegangen. Patientin selbst hatte als Kind Friesel und Nervenfieber. Im Anschluss daran bekam sie grosse Blasen auf dem Rücken, die lange offene Wunden hinterliessen. Später war sie gesund, bis sie vor circa fünf Jahren ein Anfall von Herzschwäche 14 Tage lang ans Bett fesselte. Husten will Patientin dabei nie, ebensowenig wie später gehabt haben, auch nie Gelbsucht. Seit zwei Jahren kann sie den Kaffee nicht mehr vertragen, sie bekommt aber auch sonst leicht Übelkeit und bisweilen Erbrechen. Im October 1888 erkrankte sei plötzlich während der Nachmittagsruhe mit heftigen Schmerzen in der rechten Seite und grösserer Kurzathmigkeit. Im katholischen Krankenstift, wohin sie am nächsten Tage gebracht wurde, warf sie nach circa 10—14 Tagen grosse Mengen stinkender Eitermassen aus, und zwar sowohl durch Brechen, wie Husten. Dieser Zustand dauerte bis Mitte Februar 1889. Vor wenigen Tagen gesellte sich dazu angeblich noch eine neue Erkältung, seitdem will Patientin Husten und eitrigen Auswurf wieder reichlicher haben. (Sie wurde mit Eisblase, Priessnitzumschlägen und Jodpinselungen behandelt.) Seit drei Wochen bestehen Anschwellung und grosse Schmerzhaftigkeit der Füsse. Am 28. Februar erfolgte ihre Aufnahme ins Krankenhaus.

Stat. præs.: Mittelgrosse, dürftig genährte Frau mit sehr schwerem Krankheitseindruck. Sie liegt in erhöhter Rückenlage, kann sich nicht allein bewegen und klagt neben Husten über heftige Seitenschmerzen von der Achsel bis herab zur Leber. Temp. 38·3°, Puls 100, Resp. 28. Kopf: Gesicht verfallen, die Augen tiefliegend, Pupillen reagiren deutlich, sind gleichweit. Die Zunge ist stark belegt, die Schleimhäute sehr blass, Nase spitz, kühl, keine Eruptionen, kein Ikterus, keine Drüsenschwellungen. Thorax lang, schmal, flach. Die rechte Seite hinten abgeflacht, athmet viel weniger als die linke. Percussion ergibt links normale Verhältnisse, rechts vorn beginnt die Leberdämpfung an der 6. Rippe, hinten herrscht bis zur Scapulamitte heller Schall, von da an ist er gedämpft. Auscultation: Links überall vesiculäres Athmen, ebenso rechts vorn. Dagegen klingt rechts hinten an der Grenze der Dämpfung das Exspirium bronchial. Der Stimmfremitus ist normal. Stäbchenphänomen und Succussio Hippocratis sind nicht nachzuweisen. Nach unten zu nimmt das Athemgeräusch immer mehr an Stärke ab, von der 8. Rippe an hört es ganz auf. Herz ist wenig nach links verdrängt. Die Töne sind leise, aber rein, die Action wenig kräftig. Puls gespannt, klein, frequent, regelmässig. Abdomen: Die Bauchdecken schlaff, gegen Berührung sehr empfindlich. Die ganze Bauchhaut mit braunen harten Schuppen bedeckt (infolge der Jodpinselungen). Die Leberdämpfung zwei Finger breit über den Rippenbogen reichend, die Gallenblase nicht deutlich fühlbar, die benachbarten Theile sehr schmerzempfindlich. Der

Schall sonst überall tympanitisch. Die Bruchpforten frei. Harn gering an Menge, ohne Sediment und Eiweiss. Stuhl regelmässig, ohne Besonderheit. Extremitäten stark abgemagert. In den Ballen der Hohlhand, sowie den Fingerspitzen spontan, wie bei Berührung grosse Schmerzen. Haut rissig und trocken. An den Unterschenkeln vereinzelte alte, uncharakteristische Narben, leichtes Ödem. Genitalien nicht untersucht. Luës verneint.

Verlauf. 1. März: Patientin wird im Bade sehr schwach, nach Wein und Kampfer rasche Erholung. 3. März: 2 Probepunctionen rechts hinten in der Höhe der 7. und 8. Rippe sind negativ. 4. März: Klagen über zunehmendes schlechteres Befinden. Temp. 39·2°, Puls 128 sehr klein, Resp. 32. 6. März: Im Sputum sind keine Bacillen nachzuweisen, dagegen Margarinnadeln und Speisereste. 13. März: Die Schmerzen in den Extremitäten, über die Patientin bisher sehr geklagt, sind geringer geworden, auch das Allgemeinbefinden hat sich gehoben. Patientin ist tagsüber meist im Halbschlummer, nachts schläft sie dagegen wenig. Seit gestern hat sich Diarrhöe mit lebhaftem Drängen eingestellt. Der Stuhl besteht heute neben einem Kothballen aus einer dünnen, fäculent riechenden braunen Masse, in der man schon makroskopisch Schleim und Blutklümpchen erkennen kann. Temp. 39·2°, Puls 132, Resp. 24. Untersuchung per rectum ergebnislos. 15. März: Blut im Stuhl ist heute nicht wiedergekehrt. Husten und Auswurf dauern noch immer fort. Die Dämpfung rechts hinten unten hellt sich ein wenig auf. Das Allgemeinbefinden ist leidlich. 20. März: Patientin wird schwächer. Dämpfung wie oben. Stäbchenphänomen nicht deutlich, Succussio nicht versucht. Klagen über Schmerzen im linken Bein. Hände und rechter Arm sind stark geschwollen. 25. März: Patientin verfällt sichtlich, lässt Stuhl und Harn unter sich. Puls steigt, Temperatur fällt. 27. März: Viel Schmerzen in den Extremitäten, erhöhte Anschwellung derselben. Quälender, übelriechender Auswurf. 29. März: Collaps, Tod.

Autopsie: Alte Cholelithiasis mit Zerstörung des Fundus der Gallenblase. Verwachsungen derselben mit dem Magen, sowie des Leberrandes mit dem Rippenrande. Grosser rechtsseitiger hypophrenischer Abscess mit Gallensteinen und Perforation des Zwerchfells. Dadurch Compression der rechten Lunge. Verwachsungen des rechten oberen Lappens. Mehrfache Perforation in den Magen am Pylorus und in den Anfangstheil des Duodenum. Frische Dysenterie.

17. Idem.

F . . . . . l, Marie, 47 Jahre, Zimmermannsfrau.

Ohne hereditäre Belastung, war Patientin bisher nur an Masern und Nervenfieber krank, von beiden aber völlig genesen. Sie hat 5 normale Wochenbetten, das letzte vor 11 Jahren überstanden und nie über Menstruationsbeschwerden zu klagen gehabt. Anfangs December 1883 verspürte sie einen leichten Schmerz in der rechten Lebergegend, zu dem sich auf kurze Zeit Husten und Seitenstechen gesellten. Doch verloren sich die Beschwerden wieder vollständig. Am 2. April 1884 wurde Patientin plötzlich von wiederholtem heftigen Erbrechen (ohne Blutbeimischung) und lebhaften Schmerzen in der Lebergegend befallen. Gleichzeitig bemerkte sie auch eine Geschwulst in der rechten Seite. Bald stellte sich Fieber ein, Patientin verlor den Appetit, konnte nachts nicht schlafen und kommt deshalb am 4. April in das Haus. Gelbsucht oder Gallensteinkolik will sie nie gehabt haben, doch sind ihre Angaben etwas unbestimmt.

Status præsens: Mittelgrosse, schwächliche Frau mit geringem Fettpolster, spärlicher Musculatur und leicht bräunlicher Hautfarbe. Kein Ikterus. Haut trocken, nicht abschilfernd. Patientin macht den Eindruck schwerer Krankheit. Temp. 39·6°, Resp. 28, Puls 108. Kopf, Hals und Thorax bieten nichts Besonderes, keine Eruptionen, keine abnormen Athemgeräusche u. s. w. Herz: Dämpfung nicht verändert. Töne rein. Abdomen: Die Leberdämpfung, oben mit dem unteren Rande der 6. Rippe

beginnend, setzt sich nach unten in der rechten Mamillarlinie bis zur Höhe des Nabels fort. Das ganze rechte Hypochondrium ist deutlich vorgewölbt. Man fühlt hier einen etwa kopfgrossen, runden Tumor mit glatter Oberfläche, der sich nach hinten wie vorn gleichmässig fortsetzt, aber die Mittellinie nicht überschreitet. Beim Inspirium steigt er deutlich herab und wird besser fühlbar. Doch wird bei Druck weder Husten noch Schmerz ausgelöst, Fluctuation ist nicht nachweisbar, nur fällt eine prall elastische Resistenz auf. Der übrige Leib ist weich, weder aufgetrieben noch druckempfindlich und gibt tympanitischen Schall. Stuhl und Harn werden normal entleert und zeigen keine ungewöhnlichen Bestandtheile. Milz nicht vergrössert. Die Untersuchung per vaginam ergibt keinen Zusammenhang des Uterus und seiner Adnexa mit jenem Tumor.

Verlauf: Nach 16 Tagen ist das bisher remittirende Fieber zwar verschwunden und das Allgemeinbefinden der Patientin besser, der Tumor aber nur wenig verändert. Eine Probepunction auf der Höhe desselben ergibt eine dickeitrige, nicht putride Flüssigkeit ohne Formelemente; auch Leber- und Gallenbestandtheile sind nicht nachzuweisen. Mit besonderer Berücksichtigung der Anamnese wird nach alledem ein Leberabscess, bedingt durch Gallensteinbildung, diagnosticirt und Patientin zur Operation auf die chirurgische Abtheilung verlegt.

Am 5. Mai wird hier der Abscess geöffnet, indem man schichtweise nach einem 6 *cm* langen Schnitt auf der Höhe der Geschwulst in die Tiefe dringt bis zur Fascia transversa. Hier fühlt man deutliche Fluctuation, beim Einschneiden entleert sich eine grosse Menge dünnflüssigen Eiters. Der Abscess wird nun vollständig bis an den oberen und den unteren Wundwinkel gespalten, so dass man die Abscesshöhle mit ihren rauhen Wänden auszutasten vermag. Sie liegt, sich nach oben verjüngend, zwischen der Convexität der Leber und dem rechten Rippenbogen und endigt mit einem ringförmigen Fenster, durch welches man in eine kleine, abgeschlossene Höhle gelangt. In ihr liegt ein haselnussgrosser Stein, an der Wand der Höhle etwas festhaltend. Mit der Kornzange extrahirt, zeigt er sich als ein Cholestearin-Gallenstein. Die Höhle, welche mit der Nierengegend nicht communicirt, wird mit Sublimatlösung ausgespült, drainirt und verschlossen. Nach vier Wochen ununterbrochener Reconvalescenz geht Patientin geheilt ab.

18. Maydl.

Eine Frau von 38 Jahren, Witwe, gibt an, dass sie sonst stets gesund gewesen sei. Sie hat 6 Kinder geboren, welche am Leben sind. Vor zwei Jahren soll sie an cholelithiastischen Anfällen gelitten haben, derentwegen sie auch nach Karlsbad zur Cur gieng. Im Laufe dieser zwei Jahre soll sie auch an Intermittensanfällen laborirt haben. In der Stadt, in welcher die Kranke lebt, herrscht zuzeiten, im Frühjahr nach den Elbeüberschwemmungen, Wechselfieber. Von einem pro consilio wegen einer später aufgetretenen Erkrankung beigezogenen Collegen wurde darauf hingewiesen, dass Charcot bei Verstopfungen des Ductus choledochus wechselfieberartige Anfälle beschrieben hat. Die Gesundheit der nunmehr erkrankten Frau war die letzten zwei Jahre hindurch leidlich. Die gegenwärtige Erkrankung datirt vom 18. März und soll unter sehr heftigen Schmerzen in der Leber, besonders in der rechten Hälfte derselben eingesetzt haben. Die Leber war damals vergrössert zu tasten, und zwar viel mehr als gegenwärtig. Ungefähr vier Tage darauf machten sich Symptome einer Entzündung des Lungenparenchyms geltend, bronchiales Athmen und blutige Sputa, welche die Kranke zwar nicht bemerkte, welche aber vom Arzte als sicher vorhanden gewesen angegeben werden. Jedenfalls bestätigte ein herbeigerufener Consiliarius die Lungenentzündung und brachte sie mit der Lebererkrankung in einen ursächlichen Zusammenhang. Diese Erkrankung gieng vorüber, statt ihrer trat aber schon am 3. April eine Dämpfung auf der rechten Seite des Thorax auf, welche nach einigem Schwanken als pleuritisches Exsudat constatirt wurde, zu dessen Entleerung

der Transport der Kranken nach Prag angerathen wurde. Man hielt das Exsudat für eitrig, weil sich unterdessen ein ziemlich hochgradiges, abends exacerbirendes, morgens nahezu bis auf die Norm abfallendes Fieber entwickelt hatte. Eine Probepunction wurde nicht gemacht. Da dem behandelnden Arzte die Kranke nicht transportabel schien, so wurde der Verfasser zu ihr behufs Operation aufs Land berufen.

Ich fand nun Folgendes vor: Temperaturen waren folgende aufgezeichnet:

	12. April	13. April	14. April	15. April	16. April	17. April	18. April	19. April	20. April	21. April
Früh	36	36·5	37·2	37.2	37	37·4	37·2	37·5	37	35·9
Mittags	39·9	39·7	38·9	38·5	38·5	38	38·6	38·5	38·5	37
3 Uhr	39·5	38	39	39	38·5	39·5	39·6	38·6	39	38·5
	Erbrech.	Erbrech.		Erbrech.		7 Uhr:	40·1	40	39·8	
									Schüttelfr. 3 St.	

Nach dem Berichte der Ärzte war es schon von Anfang an klar, dass es sich hier nicht um einen einfachen Fall handelt, da verschiedenes an demselben auffiel. Vor allem war der Beginn mit ausgesprochener Schmerzhaftigkeit der Leber, welche auch heute noch fortbestand, auffallend. Dann war die Vergrösserung der Leber mit folgender Pneumonie und erst dann sich entwickelndem Pleuraexsudat etwas Abnormes.

Endlich passte in den Rahmen der vorhergehenden Erkrankungen keineswegs der Typus des zum Schlusse auftretenden (Eiterungs-) Fiebers. Meine Aufmerksamkeit wurde allerdings schon durch die anamnestischen Daten in der Richtung eines subphrenischen Abscesses wachgerufen. Mein Befund war nun folgender:

Die Patientin blass, eben hoch fiebernd, mit beschleunigtem weichem Puls (120). Das Abdomen weich in allen seinen Partien, nicht besonders aufgetrieben. Am rechten Rippenrand die äussere Hälfte besonders schmerzhaft, während die innere Hälfte gar nicht empfindlich war. Hier tastete man in der Linea parasternalis ungefähr 3 *cm* unter den Rippenknorpeln die Leber, und zwar ihren ziemlich scharfen, weichen Rand. In der Linea mamillaris war davon nur ein Streifen von 1 *cm* tastbar. Die Leber machte selbst tiefere Respirationsschwankungen des Zwerchfells nicht mit.

Die linke Seite des Epigastrium und das linke Hypochondrium waren nicht schmerzhaft. An dem unteren Rande der tastbaren Leber war keine Verdichtung, kein Infiltrat tastbar, auch betraf die Schmerzhaftigkeit mehr den ganzen Rand des rechten Leberlappens als vielleicht nur das Lager der Gallenblase. Ikterus war keiner vorhanden, weder jetzt noch je vordem. Die Gegend des rechten Hypochondriums nicht vorgewölbt, die Haut dieser Gegend ist beim Walken mässig ödematös. Die Percussion liefert folgendes Resultat: Rechts, in der Parasternallinie, in der Höhe der 6. Rippe hört der volle Lungenschall auf, in der Mamillarlinie dagegen schon am oberen Rande der 7. Rippe. In demselben Niveau in den sämmtlichen Axillarlinien. Vom beschriebenen Niveau nach abwärts ist die Gegend gedämpft und übergeht somit diese Dämpfung in die der Leber. Rückwärts ist in der Fossa supraspinata hellvoller Percussionsschall. Weiter nach abwärts ist die Percussion verschieden. In der Linea paravertebralis beginnt schon an der Spina-Scapulæ-Höhe leerer Schall, welcher bis zum 10. Dornfortsatz anhält. In der Scapularlinie dagegen reicht der helle, nur mässig gedämpfte Percussionsschall bis zum unteren Winkel der Scapula. Die ganze Axillargegend klingt beim Sitzen gedämpft leer.

Da ich die Möglichkeit eines subphrenischen Abscesses nicht aus den Augen verlor, zugleich aber nach einem eventuellen Luftgehalt in demselben fahndete, bisher aber keine Spuren davon bemerkbar waren, so liess ich die Patientin auf die linke Seite legen, in welcher Lage die Percussion der untersten Rippengegend entsprechend dem 8. Intercostalraum deutlichen hohen tympanitischen Percussionsschall auf zwei Plessimeterbreiten gab, welcher nach abwärts und hinten, auch nach oben und vorn von leerem Percussionsschall umsäumt war. Dieser tympanitische Schall verschwand sofort, wie die Rückenlage eingenommen wurde und machte leerem Schalle Platz. Die Auscultation ergab Folgendes: Vorn rechts bis zur 6. Rippe

vesiculäres Athmen, von da ab jedes Athemgeräusch fehlend. Rückwärts oben leises vesiculäres Athmen, im Bereiche der paravertebralen Dämpfung jedes Athmungsgeräusch und der Stimmfremitus fehlend, weiter nach aussen im Bereiche des nur leicht gedämpften Bezirkes exquisit bronchiales hochklingendes Athmen, welches weit nach vorn zu hören ist, Rasselgeräusche keine. Amphorische oder metallische Phänomene wurden nirgends und in keiner Lage, auch über der wandernden Luftblase nicht wahrgenommen. Auch im Sitzen, in weit vorgeneigter Lage, konnte man nirgends die seitlich herauspercutirbare Gasblase entdecken. Links waren nahezu normale Percussions- und Auscultationsverhältnisse, nur setzte sich die Herzdämpfung nach links sofort in eine bis zum Rippenrande reichende Dämpfung fort, welche auf die geschwellte Milz, wie ich glaube nicht mit Unrecht, bezogen wurde. Auswurf sehr spärlich, zuzeiten grüngelblich, scheinbar Eiter enthaltend, unmittelbar vor der Operation rein schleimig-glasig, nur Staubpartikel enthaltend. Ich diagnosticirte einen jauchig-eitrigen, lufthaltigen Abscess über dem rechten Leberlappen, nicht in demselben, weil die Leber im Augenblicke nicht sonderlich voluminös war, weil der Abscess eine Luftblase enthielt und weil der Leberrand trotz seiner Empfindlichkeit sich so scharf anfühlte, wie de norma. Da die Luftblase oberhalb des Niveaus der sechsten Rippe in der Parasternallinie und neben der Wirbelsäule nirgends auffindbar war, so schlossen wir, dass sie in den Dämpfungsbezirk neben dem Sternum und der Wirbelsäule nicht aufsteigen könne, dass daher die Dämpfung vorn um die Luftblase und wahrscheinlich auch rückwärts an der Thoraxbasis unter der Scapula vollständig von der neben der Wirbelsäule dem Ursprung nach verschieden und separirt sei. Erstere bezogen wir auf einen lufthaltigen subphrenischen Abscess über dem rechten Leberlappen, letztere auf ein im Pleuraraume befindliches, so oft die subphrenischen Abscesse begleitendes Pleuraexsudat nicht genau bestimmbarer Qualität. Die rechte Lunge stellten wir uns überdies in einer Entfernung von circa Handbreite von der Wirbelsäule an die Thoraxwand angewachsen, bis in die Gegend des unteren Scapularwinkels, in der so fast allseitig von Lunge gedeckten höchsten Partie der Zwerchfellkuppe, dachten wir, verschwinde die nicht umfängliche Gasblase, welche in linker Seitenlage am rechten Hypochondrium constatirbar war. Ich schlug eine Narkose vor und gieng in derselben folgendermaßen vor: Zuerst wurde im Bereiche der Gasblase in der rechten unteren Thoraxpartie bei linker Seitenlage eine Stelle für die Probepunction markirt und dieselbe in Rückenlage hier sofort ausgeführt. Sie lieferte bei ganz mässig tiefem Einstich schon Eiter, welcher ausgespritzt fürchterlich übelroch. Sofort wurde hier eine Resection der achten Rippe in der Ausdehnung von 3 *cm* angeschlossen, die Pleura, welche verlöthet war, traversirt, das Diaphragma, kurz die hier befindlichen Schichten, ohne sie genauer auseinanderhalten zu können mit dem Spitzbistouri, ohne Einströmen von Luft eröffnet. Sofort entleerte sich eine ungefähr einen Viertelliter betragende, zähflüssige Eitermasse unter gleichzeitigem Ausströmen einer mässigen Menge stinkender Gase. Auch der Eiter war von penetrantem, jauchigem Geruch. Der eingeführte Finger lehrte uns, dass 3 *cm* weiter nach rückwärts wir nicht mehr in die Höhle gekommen wären, da sich hier schon eine feste Adhäsion befand, welche den Abscess nach rückwärts begrenzte. Der Abscess lag thatsächlich über der mit Granulis bewachsenen Leber und reichte unter die Incision etwas nach vorn und innen, hauptsächlich aber nach innen oben und rückwärts. Der Raum erschien für den untersuchenden Finger ziemlich flach, die Leber rückte sofort an die Incisionsöffnung heran, so dass man sie mit dem Finger abdrängen musste, um dem Eiter Abfluss zu verschaffen. Unter diesen Bedingungen war eine Ausspülung nicht zu vermeiden, sie wurde mit sehr schwacher Carbollösung vorgenommen. In den beiden Verbreitungsrichtungen des Abscesses wurden Drainröhren eingeführt und ausserhalb der Wunde verlässlich fixirt. Als man nun die Verhältnisse untersuchte, fand man an der hinteren Seite den Percussions- und Auscultationsbefund unverändert. Daher machte man noch

knapp an der Wirbelsäule im ungefähr 6. Intercostalraum eine Punction und entleerte hier klares, gelbes Serum, von welchem bei liegengelassener Canüle ungefähr 200 cm^3 aspirirt wurden. Verband aus Sublimatholzwolle. Nach dem Erwachen der Patientin ziemliches Wohlbefinden, wenig Hustenreiz, Brennen in der Wunde.

22. April: In der Wunde Blutcoagula, noch übelriechende Secretion, heftiger Husten. Sputa reichlich. Temp. 36·5—38. Puls 100. In der Nacht Erbrechen.

23. April: Pleuraexsudat in Abnahme. Bronchiales Exspirium reicht bis an die Basis. Temp. 37—37·5, Puls 100—120. In der Nacht 4mal Erbrechen.

24. April: Drains herausgenommen. Es fliesst eine grosse Menge einer jauchigen Flüssigkeit aus. Der obere Drain konnte nicht wieder eingeführt werden. In der Früh Erbrechen.

25. April: Temp. 36·5—37·2, Puls 100.

26. April: Temp. 36·5—37, Puls 110, geringe Secretion, Appetit nimmt zu.

27. April: Temp. 36·5—36·9.

28. April: Temp. 36·5—37, Secret nicht mehr so übelriechend, Wunde granulirt.

29. April: Temp. 36·5—36·9.

30. April: Temp. 36·5, Mattigkeit, Temp. abends 39·6, Puls 150. Einstündiger Schüttelfrost; rückwärts bis hinab bronchiales In- und Exspirium, sehr oberflächlich. Stimmfremitus verstärkt. Häufiges Erbrechen in der Nacht.

1. Mai: Temp. 37·2—38·9, Puls 120—130. Mattigkeit, Erbrechen.

2. Mai: Temp. 37·6—39·4, Puls 130—150.

3. Mai: Temp. 37·6—38·6, Puls 130—140. Einstündiger Schüttelfrost. Blutung aus der Wunde infolge von Reibung.

4. Mai: Temp. 37·5—39·4, Puls 130—150. Häufiges Erbrechen.

5. Mai: Temp. 37·1—40, Puls 130—150. Beim Aufrichten lockert sich der Verband und es fliesst etwa $^1/_2$ Liter einer jauchigen Flüssigkeit aus der Wunde aus. Das bronchiale Athmen verschwunden, von unbestimmtem ersetzt.

6. Mai: Temp. 37·6—38·5, Puls 120—130, reichliche Jauche fliesst ab, die Patientin fühlt sich wohler.

7. Mai: Temp. 37·5—39·8, Puls 130—140. Leichter Schüttelfrost, Erbrechen, mit dem Finger der Weg für das obere Drain vorgebohrt und ein kurzes Drain eingeführt.

8. Mai: Temp. 36·5—38·5, Puls 120—130.

9. Mai: Temp. 36·5. Verbandwechsel. Nach der Application eines Klystiers um 10 Uhr einstündiger Schüttelfrost. Um 11 Uhr: Temp. 38·8, Puls 130. Nachmittags wurde ich berufen und führte in den oberen Höhlengang ein 15 *cm* langes Drainrohr.

Von da ab Temperatur normal 36—36·5, Puls 100.

15. Mai: 50 *g* einer $1\,^0/_{00}$ Lapislösung eingespritzt.

16. Mai: Beim Husten beide Drainröhrchen aus der Wunde gedrängt. Nach Cocaïnisirung der Wunde gelang es nur das obere einzuführen, nicht aber das untere. Beim Ausspülen der Wunde gibt Patientin an, dass sie sehr matt sei, nicht sehe. Pupillen weit, Gesicht roth. Nach $^1/_4$ Stunde Besserung. (Cocaïn?)

18. Mai: Wohlbefinden. Angst vor dem Verband. Ausspülung mit warmem Wasser; sobald das Einfliessen aus einem 1 *m* hoch gehaltenen Irrigateur begann, wurde die Kranke ohnmächtig, hörte auf zu athmen, kein Puls, Gesicht zuerst roth, dann blass, Pupillen weit, Körper kühl. Nach einigen Stössen gegen die Herzgegend beginnt das Herz wieder zu schlagen; künstliche Athmung $^1/_2$ Stunde lang. Äthereinspritzung. Wein eingeflösst; Unvermögen zu sprechen; Zunge wird aber auf Geheiss vorgestreckt. Nach $^3/_4$ Stunden beginnt Patientin zu sprechen. Abends: Temp. und Puls gut.

22. Mai: Drain um 4 *cm* gekürzt.

Von da unter Kürzung des Drains bei normalem Puls und Temperatur allmähliche Ausfüllung der Wunde und Heilung, bis auf eine 2 *cm* tiefe Fistel (Juni) (s. Fig. 10.)

Untersuchung des Eiters: Am Präparate wurden im Eiter sehr dünne Bacillen mit der Tendenz in lange Fäden auszuwachsen (Proteus) vorgefunden, weiter stärkere, längere Bacillen, endlich Kokken, meist zu zweien angeordnet. Am zahlreichsten sind die Bacillen ersterer Art, am spärlichsten die Kokken vertreten. Die zweite Bacillenart findet sich in Gruppen, so dass wir im Präparate auch Gruppen aus 6—20 Individuen bestehend beobachteten. Auch die Diplokokken finden sich zu

Fig. 10.

Gruppen angeordnet, aber ohne dass der Eindruck der Staphylokokken hervorgebracht würde.

Vom Eiter wurden zweierlei Platten — aus alkalischer Fleischpeptongelatine und Glycerinagar — angefertigt. Auf den Gelatineplatten erschienen Colonien von Bac. coli, welche Diagnose durch Überimpfen auf Gelatine bestätigt wurde. Nur aus einer Colonie, ebenfalls auf Gelatine überimpft, wuchs der Bac. pyog. fœt., weiter saccharomyces und diplococcus citreus conglom. auf. Auf den Agarplatten erschienen neben Colonien von Bac. coli auch solche von Proteus.

19. Hutinel.

C., 34 Jahre alte Frau, bekam vor 4 Jahren nach ihrem 2. Wochenbette eine acute Peritonitis mit grünlichem Erbrechen und Auftreibung des Bauches. Sie blieb 6 Wochen im Bette und hat sich seither nie erholt. Vor 3 Jahren, als sie sich

zu erholen begann, entstanden heftige Schmerzen im Epigastrium, mit Erstickungsanfällen und Erbrechen. Dieser Leberkolikanfall dauerte 2 Tage. Diese Anfälle kamen alle 3 Monate wieder. Während der 3 letzten Monate kehrten sie alle 14 Tage oder 3 Wochen und waren von bedeutender Heftigkeit. Niemals Ikterus. Vor 7 Tagen ein Anfall, heftiger als alle anderen, Schmerzen im Epigastrium und im Rücken, Ausstrahlungen in die rechte Schulter und den rechten Arm, welcher wie paralysirt ist. Während 3 Tagen Erbrechen und häufiger Husten mit schaumiger Expectoration, Fieber. Nach 3 Tagen verschwinden die Schmerzen, doch der Husten und Fieber verbleiben.

Stat. præs.: Die blasse, magere, mit Schweiss bedeckte Patientin klagt über einen tiefen Schmerz in der Lebergegend, welcher in den ganzen Bauch ausstrahlt. Sie kann kaum sitzen. Die Palpation der Lendengegend und der Fossa iliaca schmerzhaft. Druck im rechten Hypochondrium sehr schmerzhaft. Man tastet hier eine Schwellung der ganzen Gegend, es scheint, als ob ein Tumor von unterhalb der Rippen hervorträte und gegen die Fossa iliaca dext. herabstiege. Die Bauchwand gleitet leicht über diese Schwellung, welche einem Kuchen von Därmen ähnlich sieht (von 12—14 *cm* Breite, 10 *cm* Höhe), nach innen bis zum Nabel reichend. Die Percussion findet eine Dämpfung an der 4. Rippe; diese Dämpfung wird absolut bis 3 Querfinger unterhalb der Rippen und macht Platz einer halbgedämpften Partie, unter welcher man deren tympanitischen Darmton entdeckt. Dieser halbgedämpfte Schall erstreckt sich auf den ganzen Kuchen von der Grösse eines Fötuskopfes. Man findet, dass die Leber — am scharfen Rande und einer ebenen Fläche erkennbar — über dem Darmpaquet gelagert ist.

Rückwärts sieht man am Thorax eine leichte Erweiterung; der hellvolle Schall hört rechts 4 *cm* früher auf, als links, und weicht einer absoluten Dämpfung. Verminderung des Fremitus, kein Athemgeräusch, keine Ägophonie. Bronchitische Rasselgeräusche. Erbrechen der genossenen Speisen. Wenn der Husten sie plagt, so sind die Sputa reichlich und schaumig. Temp. 38·4, Puls 130, Resp. 25.

20. April: Das Fieber steigt, Erbrechen und Husten unaufhörlich, die Dämpfung ist bis 2 Querfinger von dem Schulterblatte emporgestiegen. Vibrationen ganz vernichtet. Vesicator im Rücken. Kataplasmen auf den Bauch. Temp. 38·8—39·8, Puls 124, Resp. 22.

24. April: Die Leber liegt 3 Querfinger unter den falschen Rippen. Etwas Reiben in der Axillarlinie.

26. April: Temp. zwischen 37—38. Husten besser, Erbrechen hat aufgehört.

28. April: Plötzliche Temperatursteigerung auf 40·2°, Zunahme des Exsudats, kein Erbrechen.

3. Mai: Besserung, Exsudat fast verschwunden. Temp. 37—38. Seit der Zeit anhaltende Besserung. Man tastet etwas Infiltration unter der Leber. Diese selbst ist aber ins Niveau der falschen Rippen zurückgetreten.

20. Nobili.

Ein 39jähriger Bauer trat ins Spital wegen einer 6 Jahre dauernden Dysenterie, welche sich aber seit einem Monate verschlimmert hatte. Magerkeit, kachektisches Aussehen, häufige Schmerzen im Epigastrium, Zusammenschnüren in den Hypochondrien. Darmschmerzen mit Tenesmen, Unmöglichkeit, sich nach vorn zu krümmen. Widerstand in der Lebergegend. Nach 2 Monaten trat ein geringes Fieber auf, welches jeden Abend zurückkehrte, dann eine deutlichere Schwellung der Lebergegend.

Da man an einen Fremdkörper dachte, so applicirte man eine Pasta von Kali caust. auf dem vorspringendsten Punkte. Der Schorf wurde eingeschnitten und es floss eine grosse Quantität weisslicher Massen aus, ohne Geruch. In der Tiefe tastet man mit der Sonde einen harten Körper, welchen man anfangs für eine falsche Rippe

hält. Mit Pressschwamm wird die Wunde dilatirt. Am fünften Tage sieht man einen schwarzen Körper, welcher die Abscesshöhlung ausfüllt, und den man für eine nekrotische Rippe hält. Nach $1^1/_2$ Monaten zieht man aus der Wunde einen grossen, eiterbedeckten Stein heraus. Eine gekrümmte Sonde dringt in ihrer ganzen Länge in einen Canal ein, welcher die ganze obere, convexe Leberfläche von unten nach aufwärts verfolgt, und von vorn nach rückwärts. Alle Morgen sind die Verbandstücke mit Galle getränkt, abends nur mit wenig seröser Flüssigkeit. Darmentleerungen regelmässig, von sandiger Farbe. Zur Zeit der Publication stand der Kranke schon auf und befand sich bis auf die Fistel sehr wohl.

Nachtrag: Lebert.

15jähriges Mädchen plötzlich unter Frost und hohem Fieber, Diarrhöe, Schmerzen im Bauche erkrankt. Grosse Prostration. Nach 5 Wochen Symptome einer Pneumonie rechts unten, dann Pneumothorax, Tod. In den drei grossen Gallengängen mehrere Lumbrici, in der Leber einige mit den Gallengängen communicirende Abscesse mit macerirten Lumbrici. Verbindung mit einem grossen subdiaphragmatischen Abscess, welcher in die Pleura durchs Diaphragma durchgebrochen war. Pyopneumothorax. Perforation siebförmig in mehrere Bronchien.

Einen ähnlichen Fall meldet Lobstein, nur dass die Abscesse nicht direct unter dem Diaphragma gelegen waren, sondern schon von der Leber aus, mit Übergehung des subdiaphragmatischen Raumes, in die Lunge durchgebrochen waren. Eine 30jährige Frau erkrankt unter den Symptomen von Phthisis und stirbt. Eitrige gallige Sputa. Leber stark mit der Umgebung verwachsen. An ihrer Convexität rechts mehrere Abscesse, durch eine Fistel im Zwerchfell mit einer grossen Caverne der rechten Lungenbasis verbunden. Choledochus und Hepaticus fingerweit. In einem Aste des letzteren ein 4—5 Zoll langer Spulwurm.

Auch im Falle von Müller, in Memorabilien XVII, pag. 448, nach Schmidt's Jahrbücher 4, pag. 279, geschah etwas Ähnliches. Aus dem Magen traten durch ein Loch Spulwürmer direct in die linke Pleura, nachdem der Magen und das Zwerchfell durch Exsudatmassen miteinander verklebt worden sind. Diese werden zwar als leicht und oberflächlich bezeichnet, sie genügten aber offenbar, um den subdiaphragmatischen Raum vor Vereiterung zu schützen.

Es ist naheliegend, dass wir bei der Untersuchung der Ätiologie der subphrenischen Abscesse auch den Erkrankungen der das physiologische Secret der Leber herausbefördernden und zeitweilig beherbergenden Wege, den intra- und extrahepatischen Gallengängen und der Gallenblase, unsere Aufmerksamkeit zuwenden. Denn einerseits liegt die Vorderseite der Gallenblase so nahe den vordersten und untersten, rechtsseitigen Insertionen des Zwerchfelles an den Rippen an, dass wir uns eine Fortleitung eines Eiterungsprocesses sowohl auf dem Lymphwege, als auf dem einer ulcerativen Perforation nach der unteren Fläche des Zwerchfelles, also subphrenisch, sehr leicht vorstellen können. Andererseits müssen wir auch die Möglichkeit der Entstehung eines subdiaphragmatischen Abscesses auf dem Wege zugeben, dass es infolge einer Gallenstauung zu einer Dilatation und, von dieser vielleicht begünstigt, zu einer Infection der Gallenwege vom Darm aus komme. Dadurch kann dann sowohl die Entstehung von gallehältigen Stauungscysten, wo immer in der Leber, also auch auf der Oberfläche beider Leberlappen erklärt

werden, als auch die fallweise Füllung solcher Cysten mit galligem Eiter, Platzen solcher Hohlräume, Erguss ihres Inhaltes in das subphrenische Lager ohne Zwang zugegeben werden. Wir hätten es also in jenem Falle mit einer purulenten Cholecystitis mit wirklichem Ausgange derselben in Ulceration und Perforation oder, wie zwei Fälle unserer Casuistik lehren, höchstwahrscheinlich mit einer specifischen — typhösen — Ulceration mit Durchbruch nach aussen zu thun, während in dem zweiten Falle die dem subphrenischen Abscesse zugrunde liegende Krankheit zuerst als Cholangiektasie — infolge zeitweiser oder dauernder Obliteration eines gröberen Gallenweges — als äussersten Fall des Duct. choledochus — und in zweiter Reihe als purulente Cholangiotis mit Ruptur oder als aus ersterer hervorgegangene Hepatitis purul. bezeichnet werden müsste. Wenn wir den Fall 1 und 4 beiseite lassen, von welchen der erstere zur Zeit der Berichterstattung noch nicht abgeschlossen war, der zweite durch Operation geheilt wurde, so haben wir 14 Fälle, in denen die Sectionsberichte es gestatten, den Ursprung des subphrenischen Abscesses ziemlich genau zu entscheiden. Mit krankhaften Vorgängen an der Gallenblase hiengen hievon 10 Fälle zusammen, und zwar kam es in 7 davon zur Perforation (5, 9, 10, 11, 12, 13, 16). Zwei von den letzteren (12, 13) kamen bei Kindern, und zwar im Gefolge von Typhus vor; da die Durchlöcherung im Laufe der 4. Woche des Krankheitsverlaufes vorkam, ausserdem bei Individuen einer Altersclasse, welche gewöhnlich von der Gallensteinkrankheit vollständig verschont zu bleiben pflegt, ausserdem der Sectionsbericht wohl von Obliteration eines groben Gallenganges, durchaus aber nicht von der Anwesenheit eines Steines spricht, so dürfte die Ansicht gerechtfertigt sein, dass es sich um eine seltene Localisation des Typhusprocesses in der Gallenblase gehandelt habe, um ein specifisches Infectionsgeschwür, welches auch in derselben Epoche der Krankheit zur Perforation führte, in welcher derartige Geschwüre auch im Darme zur Darmperforation führen. In den übrigen 5 Fällen waren es purulent-ulcerative Perforationen, und zwar verschiedenen Aussehens. Fall 5 spricht nur von einer Communication des subphrenischen Abscesses mit der Gallenblase; beide Höhlen enthielten Steine.[1]) Im Falle 10 verstopfte ein Stein den Cysticus, die Gallenblase war enorm ausgedehnt und perforirt, so dass durch Spalten der Serosa Eiter in die Bauchhöhle abtropfen konnte.

Im Falle 11 finden wir den interessanten Befund verzeichnet, dass die Perforation der Gallenblase durch einen Stein verstopft war; ein zweiter stak im Cysticus. Die äusserste Entwicklungsstufe dieser Reihe ist durch den Befund im Falle 9 repräsentirt; hier ist durch Ulceration die Gallenblase in 2 Theile zerfallen, wie wir das nicht selten am Processus vermiformis infolge gleichartiger Processe zu beobachten pflegen. Ein (der

[1]) Einer war durch Incision entleert worden.

centrale) Theil der Blase hieng an der Leber, der andere (periphere) dagegen am Duodenum, sonst war der Haupttheil der Gallenblase verschwunden; unter der Leber ein Abscess, in ihm ein Gallenstein, ober der Leber ein zweiter Eiterherd mit dem ersteren communicirend. Viermal befand sich in dem durch die Perforation angeregten Abscesse ein Stein, was uns auf den Gedanken bringt, dass es wohl der Stein gewesen sein dürfte, der durch Decubitus ein Geschwür und endlich eine Perforation verursachte. Im Falle 10 ist aber von einem Stein im Abscesse nicht die Rede, wohl aber von einer enormen Ausdehnung der Blase bei durch einen Stein verstopftem Cysticus. Es dürfte aber noch ein zweiter Mechanismus der Perforation, durch Überdehnung, zugegeben werden, welche wohl durch arrodirende Eigenschaften des Blaseninhaltes, ebenso wie im ersteren Falle (Decubitus durch Anliegen eines Steines), wesentlich nnterstützt worden sein dürfte.

Übrigens muss immer darauf geachtet werden, ob die Perforationsöffnung die Charaktere einer von innen nach aussen entstandenen an sich trage, da wir einen Fall von Leyden kennen, wo ein Abscess nach einem Ulcus ventriculi entstanden war, der später in die Gallenblase perforirt war, was man an den Charakteren der Öffnung erkennen konnte, also gewissermaßen das Umgekehrte vom Falle 16, wo der subphrenische gallensteinhältige Abscess in den Magen und Dnodenum perforirt war. Die Fälle 6, 7 und 15 stellen Beobachtungen dar, in welchen eine Erkrankung der Gallenblase, nämlich eine purulente Cholecystitis, den Abscess verursachte, aber offenbar nur durch Fortleitung der Infectionsstoffe am Lymphwege, da eine Perforation der Wand nicht vorlag. Im Falle 6 war die Gallenblase krank, ihre Wandungen sehr dick, speckig, Mucosa ulcerirt, dunkel gefärbt, ohne Stein. Die Gallenblase war an die Eitertasche angelöthet, da die letztere mit der Flex. hep. coli, dem Mesenterium, dem Dünndarm verlöthet war und das Diaphagma an die Bauchwand stark adhärirte. Im Falle 7 waren 3 Eitertaschen vorhanden: eine subphrenisch, eine vom Netz begrenzt, endlich eine zwischen Leber, Netz und dem rechten Colonknie. Die Gallenblase ist Sitz einer purulenten Cholecystitis, enthält einige Steine; Choledochus dilatirt, ohne Steine, nicht eiternd. Im Falle 15 war die Gallenblase verengt, auf sich zurückgezogen, von 4 enormen Steinen erfüllt, und durch Adhäsionen, welche die Organe der oberen Banchhöhle miteinander verbinden, an die suprahepatische Höhle angelöthet.

Von allen diesen Fällen ist nur im Falle 6 die Entstehung der Ulceration der Gallenblase unaufgeklärt. Von Steinen wird keine Erwähnung gethan, weder in ihr, noch in den Gallengängen, noch im Abscess, auch sind keine durch Operation entfernt worden. Dagegen bestehen verschiedene Anzeichen, die nach einer anderen Richtung hinweisen. Der Eiter des subphrenischen Abscesses war dünn, die von der Leberoberfläche gebildete Wand des Abscesses wies kleine weisse

Körperchen auf, welche am Durchschnitte wie weisse käsige Knötchen aussahen; in den Lungenspitzen alte und frische Tuberkelknötchen. Es wäre nicht unmöglich, dass — bei Anwesenheit jeder anderen Ursache — die Ulceration der Gallenblase auch tuberculösen Ursprungs war.

Wie es leicht begreiflich ist, ja, wie man anders sich's nur schwer vorstellen könnte, waren die subphrenischen Abscesse in den bis nun angeführten Fällen stets rechterseits gelagert, und begann die ganze Erkrankung fast ausnahmslos auch mit einem scharf definirten Schmerze im rechten Hypochondrium, wozu sich nicht selten Schmerzen in der rechten Schulter hinzugesellten. Auch die mehrfachen Abscesse hielten sich in der Umgebung der Gallenblase auf der rechten Abdominalseite. Ebenso natürlich ist, dass, wo die Thoraxorgane an der Erkrankung participiren, es die rechtsseitigen sind, die ergriffen werden. So ist im Falle 6 und 7 seröser Erguss in der rechten Pleura, im Falle 5 Eiter im rechten Pleurasack verzeichnet; im Falle 7, 15 und 16 geschah die Perforation in die rechte Lunge.

Dieser ganzen bis jetzt besprochenen Gruppe gegenüber steht eine zweite, etwas kleinere, weil nur vier Fälle zählende, wo der durch Section sichergestellte Abscess einen anderen Entstehungsmechanismus aufweist, als der im Vorigen erörterte war.

Im Falle 2 war der Duct. cysticus, hepat. s. et dext. enorm dilatirt, in den Choledochus konnte man die Fingerspitze einführen. Die intrahepatischen feineren Gänge waren so ausgedehnt, dass sie auf der Leberoberfläche und am Durchschnitt kleine, mit grüner viscider Galle gefüllte Cysten bildeten.

Eine dieser Gallencysten öffnete sich in den subdiaphragmatischen Raum, sodann durchs Diaphragma in die l. Pleura. Wenn auch in den Gallengängen und Därmen nirgends ein Stein vorgefunden wurde, so lässt die enorme Dilatation sämmtlicher Gallenwege wohl keinen Zweifel darüber zu, dass ein Stein grösseren Calibers vor nicht langer Zeit und zwar langsam durch die Gallenwege passirte, so dass eine längere Zeit andauernde Gallenstauung im Stande war, die Gallenwege bis in ihre feinsten Wurzeln auszudehnen und endlich zur Ruptur zu bringen. Hierauf kam es durch aufsteigende Infection zur Eiterung im subphrenischen Raume.

Etwas verschieden war die Entstehung im Falle 3. Zwar war der Gallenblasenhals durch ein peritoneales Adhäsionsband umschnürt bis zur Obliteration, aber der Inhalt war ungefärbter, klarer Schleim. Ähnlichen enthielten einige Gallengänge, auch war der Choledochus bis ins Duodenum durchgängig, aber einige der intrahepatischen Gallenwege waren mit gelber, rahmiger Flüssigkeit erfüllt und endeten in eine Höhle an der unteren Fläche des Zwerchfelles, welche ganz identischen Inhalt in sich barg, ausserdem aber einen zweischichtigen Stein. Nach dem mikroskopischen Befunde war überall um die Gänge kleinzellige Infil-

tration. Es gab wahrscheinlich die intrahepatische Steinbildung Anlass zur Abscessbildung in der Lebersubstanz mit Perforation unter das Zwerchfell und weiter. Die Passage des abnormen Inhaltes durch die Gallengänge übte den zur kleinzelligen Pericholangioitis führenden Reiz aus.

Im Falle 8 fand man einen 3:2 *cm* messenden Gallenstein im Duct. choledochus, diesen enorm dilatirt. Gallenblase beträchtlich voluminös (15:18 *cm*), enthält gelbliches Fluidum, auch die intrahepatischen Gallengänge sind sehr dilatirt, in denselben hanfkorngrosse, zerreibliche Concremente und auch ein haselnussgrosses. An manchen Stellen dunkelrothe umschriebene Färbung des Leberparenchyms, an anderen eitrige Infiltration desselben, an dritten ausgebildete Eiteransammlung, also verschiedene Stadien desselben Vorganges (Hepat. purulenta). Eine dieser eiterinfiltrirten Stellen reicht bis an die Oberfläche des linken Leberlappens und regt hier den subphrenischen Abscess an. Für embolometastatischen Ursprung der multiplen Eiterherdbildung in der Leber, für welche die Anwesenheit von Eiter in einem der Portaläste sprechen würde, findet man keinen Ausgangspunkt in den übrigen Organen, deren Venen in die Porta münden.

Im Falle 14 finden wir abermals den Duct. choledochus nahe am Duodenum durch einen haselnussgrossen Stein verstopft, an derselben Stelle den Canal ulcerirt. Sonst ist er und der Hepaticus auf $1^1/_2$" dilatirt und voll einer gelben Flüssigkeit. Im Leberinneren die Gallengänge ebenfalls dilatirt, auch der Cysticus, doch nicht die Gallenblase. Nahe der Oberfläche des linken Leberlappens, in einer nussgrossen Aushöhlung, mündet ein Gallengang in einen Abscess. Auch sonst ist der linke Leberlappen am Durchschnitt von kleinen Steinchen durchsetzt. Ein dilatirter Gallengang platzte also offenbar ins subphrenische Lager, das Ulcus des Choledochus lieferte vielleicht die Infectionskeime.

Es ist dieses also offenkundig ein anderer Entstehungsmechanismus, als der bei der ersteren Gruppe. Ebenso verschieden gestaltet sich auch der weitere Verlauf.

Im Falle 2 war in der linken Pleura eine Pinte Galle mit Eiter gemischt, und zwar war dieser charakteristische Inhalt durch eine Perforation in der linken Zwerchfellhälfte dahin gelangt, welche Öffnung in den subphrenischen Eiterherd führte, der seinerseits zwischen linkem Leberlappen, Milz und Diaphragma lag.

Im Falle 3 geschah der Durchbruch in die ans Diaphragma adhärente rechte Lunge.

Im Falle 8 lag der subphrenische Abscess links vom Lig. suspensorium hepatis, in der linken Pleurahöhle 300—400 *g* sero-fibrinöser Flüssigkeit, ebensoviel im Pericard.

Im Falle 14 zeigte sich Flüssigkeit im linken Pleuraraum mit Fibrinflocken untermischt, linke Lunge collabirt; im Pericard eine Höhle

mit gelbem, trübem Inhalt gefüllt, welche mit dem zwischen dem linken Leberlappen und dem Diaphragma gelegenen subphrenischen Abscess durch 2 Öffnungen communicirt. Es ist dies jedenfalls ein auffälliges Verhalten der subphrenischen Eiteransammlungen dieser Untergruppe denen der anderen gegenüber, dass bei mit Erkrankungen der Gallenblase zusammenhängenden Abscessen dieselben stets rechts liegen, während wenn sie aus Erkrankungen der intrahepatischen Gallengänge hervorgegangen waren, sie dreimal unter vier Fällen links lagern und zweimal das Pericard mitergriffen ist. Es ist zwar nicht abzusehen, warum nicht zufällig diese vier Abscesse nicht hätten auch sämmtlich rechts gelagert sein können, denn wie links-, hätten auch rechtsseitige Gallengänge platzen und im rechten Leberlappen der erste pericholangiotische Abscess entstehen können. Immerhin dürfte uns ein mit rechtsseitigem hypochondralen Schmerz, Ikterus, Leberzunahme, Koliken, also deutlich mit auf ein Gallensteinleiden sich beziehenden Symptomen einhergehender subphrenischer Abscess, der median oder links gelegen ist, an dem das Pericard und die linke Pleura participiren, eher auf einen cholangiektatischen als cholecystitischen Ursprung hinweisen und wir sollten bei einem operativen Eingriffe den Duct. choledochus, respective hepaticus nicht unrevidirt lassen, damit auch die erste Ursache des Abscesses beseitigt werde.

Bezüglich des klinischen Verlaufes sind folgende Verhältnisse hervorzuheben:

Unter den 20 Kranken waren ausser den zwei an Typhus erkrankten Kindern 13 Frauen und 5 Männer. Hievon standen 8 Kranke im Alter von 30—40, 2 zwischen 40—50 und 5 im Alter von 55—60 Jahren, die übrigen 3 vertheilen sich auf die anderen Decennien.

Am schärfsten setzte die Erkrankung in den zwei Typhusfällen ein, wo sie in der vierten Woche unter Auftreten von deutlichen Zeichen von Perforatioperitonitis begann, in einem Falle peracut in zwei Stunden, im anderen nach 12 Tagen endete.

In den übrigen Fällen, obwohl sie meist perforativen oder plötzlichen Einrissvorgängen ihre Entstehung verdanken, wurde kein so acuter Verlauf beobachtet, wie wir dies nach dem pathologisch-anatomischen Befunde vorausgesetzt hätten. Einen einzigen Fall ausgenommen, welcher nach 4 Tagen tödtlich endete, vergiengen mindestens 2—3 Wochen, doch auch ein Monat (3 Fälle) und darüber (2 Monate bis zu 1 Jahre), bis der letale Ausgang eintrat. Es ist dies für den diagnosticirenden Arzt, sowie auch für den Chirurgen ein tröstlicher Umstand, insofern, als Aussicht vorhanden ist, bei dem anfangs vielleicht unklaren oder vieldeutigen Leiden eine Diagnose zu machen, eventuell noch zu einer Zeit die Operation vorzuschlagen, wo deren Ausführung gegründete Aussicht auf Erfolg verspricht.

Die auf ein Gallensteinleiden hinweisende Anamnese (nicht selten Gallensteinkoliken, Ikterus), scharf definirte Schmerzhaftigkeit im rechten Hypochondrium, in wenigen Fällen im Epigastrium, vergrösserte Leberdämpfung mit Zeichen einer Flüssigkeitsansammlung (manchmal mit Gasgehalt) im Bereiche derselben, weiter Zeichen einer Erkrankung der Nachbarorgane leiten die Diagnose.

Über den Ausgang der subphrenischen Abscesse der eben besprochenen Kategorie muss der traurige Bericht erstattet werden, dass, abgesehen vom Falle 19, welcher spontan heilte, nur noch die Fälle 4, 17, 18, 20, in denen eine sachgemässe chirurgische Therapie eingeleitet und welche nach manchen Fährlichkeiten dem Tode abgerungen wurden, alle übrigen Fälle tödtlich endeten. Der Fall 1 war zur Zeit der Mittheilung nicht abgeschlossen, die Patientin fieberte und man fieng an einzusehen, dass man mit den bis dahin geübten Palliativpunctionen nicht auskommen werde. Es wurde allerdings noch im Falle 5 scheinbar eine radicale chirurgische Behandlung durchgeführt (Incision, die Eiter und Stein entleert), aber es war zu spät, denn schon hatte sich Eiter auch in der Pleura und im Pericard angesammelt, und zwar ohne dass diese Eiterherde mit dem subphrenischen Abscesse in Verbindung gewesen wären. Es war daher jede Möglichkeit ausgeschlossen, dass sich dieselben durch die gegen den subphrenischen Eiterherd gerichtete Incision mitentleeren konnten. Punctionen wurden noch mehreremale versucht im Falle 8, 14 und 15, aber allemale ohne Resultat, der Troikar erreichte nicht den Eiterherd, die gemachte Diagnose eines Eiterherdes erfuhr durch dieselben keine Bestätigung.

Trotz der Nichtanwendung einer gründlichen Therapie war noch für weitere 3 Fälle von den angeführten eine spontane Ausheilung denkbar. Nämlich im Falle 3, 7 und 15. In allen kam es zur Perforation in die Lunge und es war hiemit die Entleerung des subphrenischen Eiterherdes durch die Luftwege ungefähr ebenso denkbar, wie die Ausheilung eines Leberechinokokkus nach Perforation in die Bronchien, oder eines beliebigen Eiterherdes nach Durchbruch in den Darm, kurz, in ein nach aussen führendes Röhrensystem. Trotzdem giengen auch diese Fälle sämmtlich zugrunde. Im Falle 3 hinderte nur der in der subphrenischen Eiterhöhle vorhandene Gallenstein die Schliessung derselben, während seine Anwesenheit wahrscheinlich die andauernde Eiterproduction unterhielt. Im Falle 7 waren ausser dem subphrenischen Eiterherde zwei andere, welche natürlich von der Lungenperforation ganz unbeeinflusst blieben. Im Falle 15 hätte jedoch die Ausheilung ganz gut erfolgen können, und wir können nicht angeben, warum sie nicht eintrat. Ein Mann im besten Alter (34 Jahre), dessen Organe bis auf die mit der Lungenperforation nahezu unumgänglich verbundenen Veränderungen des Unterlappens und die Cholecystolithiasis keinerlei krankhaften Zustände aufwiesen, trotzdem sich die Krankheit bereits ins vierte Jahr

hinschleppte und trotzdem die Symptome deutlichst auf eine eiter- und lufthaltige Höhle in der Leberregion hinwiesen, musste unterliegen, ohne das Glück zu haben, einem chirurgischen Eingriff unterzogen worden zu sein, dessen Chancen umso bessere waren, als die Morgenröthe der antiseptischen Chirurgie am Horizonte deutlich sichtbar war.

Die Fälle dieser Art können, wie man aus den letztangeführten zweien ersieht, müssen aber nicht mit einem klinisch sehr interessanten Symptom verbunden sein, wie es auch im Falle 3 thatsächlich beobachtet wurde. Einige Monate vor dem Spitalseintritt beobachtete der Kranke, dass seine Sputa gelbglänzend werden, und sie blieben es auch im Krankenhause, wo er deren eine Menge aushustete. Im Glase bildeten sich 2 Schichten, eine obere dunkelgrüne, fast reine Galle, und eine untere aus Eiter- und Epithelialzellen, sowie Körnchenzellen bestehende. Die tägliche Menge betrug ca. 300 cm^3.

Dieser Zustand, Fistula biliaris hepato-bronchialis, wurde öfter pathologisch-anatomisch als klinisch beobachtet und wurden Fälle hievon sorgfältig gesammelt.[1]) Eiterungen verschiedenster Art können dieselben bedingen. Unter denselben ist das Aushusten von gallehältigen Sputis ein verhältnismässig seltenes Ereignis. Die Bildung einer hepato-bronchialen Gallenfistel kann entweder unter Bildung eines subphrenischen Abscesses oder auch ohne dieselbe vor sich gehen. Ein Beispiel jener Abart zeigt unser Fall 3. Ein solches, wo direct die Gallenblase ans Diaphragma und Lunge adhärirte und wo der Sectionsbefund vorliegt, ist der von Mandart (entnommen der Thèse de Paris, 1858, von Bourgois) beobachtete Fall. Man fand im vorderen Rande der Leber einen fingerhutgrossen Abscess; die Gallenblase war ans Diaphragma in der ganzen Ausdehnung ihres Grundes fixirt; sie war nicht grösser als de norma, ihre Wandungen waren verdickt. Nachdem man sie eingeschnitten hatte, bemerkte man, dass sie mittelst einer runden Öffnung mit der Brusthöhle communicirte. Die rechte Lungenbasis war ans Diaphragma adhärent; die oberen Lappen waren gesund. Im unteren ein buchtiger Abscess mit verdickten Wandungen, welcher nach unten mit der Gallenblase, nach oben mit einem groben Bronchus in Verbindung stand. In dem hiedurch gebildeten Raume fand man Gallensteine, theils in der Gallenblase, theils in der Lunge; dieselben badeten förmlich in einem Gemisch von Galle und Eiter.

Im Falle 2 wäre es offenbar ebenfalls zu einem solchen Phänomen gekommen, wenn der Inhalt der Gallencysten nicht, statt in die Lunge, in die Pleura eingebrochen wäre und wenn das Lungengewebe dem umspülenden Fluidum nicht Stand gehalten hätte. In der Pleura befand sich mehr als 1 Liter mit Eiter gemischte Galle; nebstbei sei hier

---

[1]) Fouché, Thèse de Paris, 1885, Nr. 338; Cayet, Thèse de Paris, 1888, Nr. 236; Brossier, Thèse de Paris, 1888, Nr. 183.

bemerkt, dass dies einer der wenigen constatirten Fälle ist, in dem Galle in der Pleura vorgefunden wurde. (Siehe ausserdem meine Abhandlung: Über Echinokokkus der Pleura.[1]) Auch die durch Punction gewonnene Flüssigkeit im Falle 1 war ockergelb, enthielt Bilirubinkrystalle, doch fehlt die Autopsie oder ein Operationsbericht.

In einem Falle, im Falle 4, wird im Operationsberichte und in zwei Fällen, Fall 8 und 9, bei der Section gemeldet, dass der Eiter im subphrenischen Abscesse äusserst übelriechend war, ohne dass gleichzeitig über eine Communication mit dem Magendarmcanal, der Lunge oder der Aussenwelt überhaupt berichtet würde.[2]) Während aber die Eitertasche im Falle 9 durch die Leber selbst zweigetheilt war, eine Abtheilung unter, eine zweite ober ihr, beide miteinander hinter der Drüse communicirend, und wenigstens mit ihrem unteren Theile in der Nähe von Därmen liegen musste, ist dies im Falle 8 nicht der Fall. Es kann also der üble Geruch nicht denselben Grund haben, wie die Fötidität der paraintestinalen oder paravesicalen Herde, worauf uns schon Velpeau aufmerksam gemacht hatte. Derselbe dürfte wenigstens im Falle 8 den Entstehungsgrund haben, dass durch den (auf 7 *cm* erweiterten) Ductus choledochus und die sämmtlich dilatirten Gallengänge vom Darm aus Mikroorganismen aufstiegen, welche sowohl eine Reizung der Gallengänge, als eine Zersetzung des Abscessinhaltes anregten. Über Fall 4 ist schwer genaues in dieser Richtung auszusagen. In einem einzigen Falle dieser Kategorie, dem Falle 15, wurde klinisch im Abscesse Luft constatirt (amphorisches Athmen, metallisches Klingen, tympanitische Percussion der ganzen Leberregion, Succussio Hippocratis). Die Pleuren wurden leer vorgefunden, der Abscess communicirte bei 2 Bronchen der ans Diaphragma adhärenten rechten Lunge. Von dieser dürfte also auch das im Abscess nachweisbar gewesene Gas herstammen.

Im Falle 16, von dem wir schon die secundäre Perforation in den Magen und Duodenum meldeten, gewann man durch Punction einen Eiter, der deutlich Speisereste enthielt, gleichzeitig war der Auswurf quälend und übelriechend.

Wir können dieses Capitel nicht schliessen, ohne des im Falle 11 von Körte erzielten günstigen schliesslichen Operationserfolges zu gedenken, eines der 4 geheilten Fälle dieser Kategorie. Zuerst wurde durch mehrere Punctionen Eiter sicher constatirt, zwei Tage später die achte Rippe resecirt, die Pleura eröffnet, Diaphragma eingeschnitten und der subphrenische Abscess eröffnet. Rascher Verschluss desselben trotz eingetretener exsudativer Pleuritis. Da Schmerz weiter bestand, punctirte

---

[1]) Maydl, Echinokokkus der Pleura, Wien 1890.

[2]) Im Falle 15 waren die Sputa „d'une odeur infecte", aber vom Inhalt des Abscesses meldet der Sectionsbericht nichts dergleichen. Die Zersetzung konnte also auch erst während des Aufenthaltes in der Lunge, wohin der Abscessinhalt abfloss, geschehen sein.

man am Leberrande, fand Eiter, und eröffnete, hier suchend, die Gallenblase, entleerte Eiter und 26 Steine. Dann wurde links oben davon ein Leberabscess eröffnet, worauf erst das Fieber allmählich abfiel. Da sich aber eine Gallenfistel ausbildete, wurde nach 2 Monaten eine Cholecysto-Duodenostomie ausgeführt und gleichzeitig die Vernähung der Gallenblasenfistel vorgenommen. Endlich (nach hartnäckigem Bronchialkatarrh und Abstossung zahlreicher Nahtfäden) vollkommene Erholung und starke Gewichtszunahme!!

Zu diesem Falle ist nur hinzuzufügen, dass es zu wünschen wäre, dass stets ein so seltenes, unerschütterliches Vertrauen des Kranken zum Arzte von ähnlichem, wiewohl noch selteneren Erfolge gelohnt würde!

VII. Gruppe.

Ursprung: Perinephritisch.

1. Nieden, Perinephritis. Archiv für klin. Med. Bd. 22, 1878.
2. Idem. Ibidem.
3. Rayer, Krankheiten der Nieren, übers. von Landesmann, pag. 476.
4. Hallé, Phlegmons périnéphrétiques, obs. X.
5. Colin, Gazette hebdomadaire. 1863.
6. Smith, Lancet II. 1873.
7. Hermann, Petersburger med. Zeitschrift. Bd. XIII. 1867.
8. Coco, Il Morgagni, Agosto 1876.
9. Lecygne, bei Nieden.
10. Panas, Thèse de Kratschmer, Paris 1872.
11. Nowack, Schmidt's Jahrb. 1891, Nr. 9 und 10, Fall XIII.

Bei Nieden in der Tabelle.

1. Nieden.

F. W., 32 Jahre alt, landwirtschaftlicher Taglöhner. erkrankt plötzlich mit sehr heftigen Leibschmerzen. die besonders in der linken Weiche ihren Sitz haben und von da nach allen Richtungen hin ausstrahlten. Schmerz durch Druck und Bewegungen gesteigert. Abdomen aufgetrieben, Obstipation. Fieber sehr hoch, eingeleitet durch einen heftigen Schüttelfrost. Nach 18 Tagen: Sehr stark vorspringende Vorwölbung und Anschwellung der linken Weichen- und Lendengegend. Brustorgane ganz normal, doch besteht geringe Dyspnoë. Circa 6 Wochen später: Geschwulst noch stärker vergrössert, Fluctuation nicht deutlich nachweisbar. Haut über dem Tumor unverändert. Enorme Abmagerung des Patienten, welcher an profusen Schweissen leidet und fahlgelbe Färbung der Hautdecken zeigt. Schüttelfröste treten sehr häufig ein. Nach wenigen Tagen ausgesprochene Zeichen von Pyämie. Erguss im linken Sternoclaviculargelenk mit Röthung der darüber gelegenen Haut. Fluctuation neben dem Latissimus dorsi noch nicht deutlich, dennoch schichtweise Incision, worauf eine sehr grosse Quantität stark nach Darmgasen riechenden, bräunlichen Eiters mit Krümmeln gemischt sich entleerte. In der Abscesshöhle wurde die Niere deutlich gefühlt. Subjective Besserung, plötzliches Verschwinden des Schmerzes u. s. w. erleichtern den Kranken sehr, doch dauern die Fröste und profusen Schweisse an. Im linken Kniegelenke stellt sich deutliche Fluctuation ein und 12 Tage nach der Incision erfolgt der Exitus letalis.

Autopsie: Bauchhöhle frei, Peritoneum nur an einigen Stellen am Leberüberzuge, wo im Inneren Keile sassen, getrübt, in der rechten Nierengegend ganz frei. Stand des Zwerchfells normal. Mit der Herausnahme der Milz eröffnet man eine mit nicht auffallend riechendem gelbbraunen, mit Zellgewebsfetzen untermischtem Eiter erfüllte flache Abscesshöhle. Die Niere drängt das Peritoneum nur wenig vor und haftet demselben mit ihrer vorderen Fläche ganz innig an, indem das supranephritische Bindegewebe an der Abscessbildung nicht theilnimmt. Der Abscess reicht nach unten bis zur Mitte der hinteren Fläche des Colon desc., nach innen bis zur Aorta, welche blossgelegt ist, nach aussen bis zur äusseren Grenze des Colon, nach aufwärts bis 2—3 Finger breit an der unteren Zwerchfellfläche hinauf mit Ablösung des Zwerchfellüberzuges. Die inneren Zwerchfellschenkel sind ebenfalls entblösst.

Die Wand der Höhle bestand aus einer leicht nachgiebigen, mässig dicken Schwarte, welche an den Grenzen in diffuse Infiltration übergieng. Die Innenfläche war missfärbig, mit sehr zahlreichen Ekchymosen besäet, zottig und zum Theil geschwürig. Die Perforationsöffnung nach aussen lag ziemlich im Centrum der Höhle. Die Niere selbst ragte zum Theil frei in den Abscess hinein; sie ist etwas klein, in ihrer vorderen Hälfte zeigt sie ganz normales Aussehen, in der hinteren etwas grösseren Blutreichthum.

2. Idem.

Schwartz M., 32 Jahre alt, Landwirt, erkrankt vor zwei Jahren ohne bekannte Veranlassung an beiderseitiger Hodenanschwellung bis zu Hühnereigrösse, in acht Tagen starke Schwellung und Eiterung, bald aber Verschluss der Geschwüre. Doch stellten sich Urinbeschwerden, nämlich heftiger Harndrang und lebhaftes Brennen während desselben ein. Im Harne waren damals hellröthliche Streifen und Fetzen. Bald wurde morgens stets dickflüssiger, ganz trüber Urin, und seit Herbst 1876 anhaltend ein dicklicher, trüber, mit weisslichgrauen Fetzen gemischter Harn unter Beschwerden entleert. Nach Erkältung im Herbste plötzlich schnell wachsende Anschwellung in der Leistengegend, die im December durch ihren Aufbruch ein Geschwür veranlasste, welches stets weiter um sich griff und von da an keine weitere Tendenz zur Heilung zeigte. Auch entstand am Ende des Winters eine ähnliche Anschwellung und ein ähnliches Geschwür auf der anderen Seite. Fieber und Husten soll der Patient nie gehabt haben, doch soll in der letzten Zeit seine Ernährung bedeutend gelitten haben. Seit 14 Tagen heftige ziehende Schmerzen in der rechten Lumbalgegend, welche eine gerade Körperhaltung nicht zulassen und eine bedeutende Druckempfindlichkeit verursachen.

Stat. præs. am 23. Juni: Patient sehr schlecht genährt, blass. Schall über den beiden Lungenspitzen etwas kurz, rechts oben vorn und hinten verlängertes Exspirium, sonst überall vesiculäres Athemgeräusch. Herztöne rein, 2. Pulmonalton etwas accentuirt.

Abdomen nicht aufgetrieben; in den Inguinalgegenden links ein mandelgrosses, rechts ein pflaumengrosses, ziemlich tiefes Hautgeschwür mit überhängenden Rändern, einem röthlichgelben Grunde, welcher mit Eiter belegt erscheint. Palpation und Percussion im Abdomen ergibt normale Verhältnisse, nur im rechten Hypogastrium findet man eine vermehrte Resistenz, welche mit convexem Rande schräg nach abwärts bis in Nabelhöhe und nach hinten bis fast zur Wirbelsäule sich verfolgen lässt. Stärkerer Druck hier schmerzhaft, Tumor bei der Respiration und bei Bewegungsversuchen immobil. Beide Nebenhoden bedeutend vergrössert, hart, nicht empfindlich, ihre Köpfe an die Scrotalhaut durch alte Narben fixirt. Prostata stark vergrössert, bei Druck empfindlich.

Katheter schwer zu appliciren, da er mehreren Hindernissen, so besonders in der Pars membranacea, begegnet. Urin hellgelb, trübe gelassen, stark sauer, mit weisslichem Sediment, aus sehr vielen Eiterkörperchen und sehr dicken, körnigen

Cylindern. 6. Juni kann man mit der Sonde von einem Geschwür zum andern gelangen.

11. Juni unter der 12. Rippe in der rechten Lumbalgegend tiefes Fluctuationsgefühl. 14. Juni im Harne sehr viel rothe Blutkörperchen.

13. August starke Durchfälle, Patient theilt mit, dass beim Urinacte aus seinem rechtsseitigen Geschwür dünne Flüssigkeit hervordringe. Am 16. August die fluctuirende Stelle rückwärts kleiner bei grossem Eitergehalte des Urins, beim Uriniren entleert sich stets eine geringe Menge Urins aus dem rechtsseitigen Geschwür. Am 25. August werden aus dem hinteren Abscesse mit einem Dieulafoy'schen Aspirateur 400 cm^3 eines geruchlosen Eiters entleert, gleich darauf subjectives Wohlbefinden. 31. August: Es werden wieder 200 cm^3 Eiter entleert, worauf sich dann der Abscess nicht mehr vergrössert.

12. September wieder Zunahme des Abscesses, es werden wieder 370 cm^3 aspirirt, darauf Euphorie. Linkes Geschwür fast ganz verheilt, rechtes Geschwür entleert nur selten Flüssigkeit beim Uriniren.

6. October wieder 500 cm^3 eines hämorrhagischen Eiters entleert, stets mit Dieulafoy. Am 10. October wurden drei Incisionen von Maas gemacht, und zwar eine neben der Wirbelsäule, die zweite über der Darmbeinschaufel, die dritte in der Höhe der Gesässfalte. Aus dem sehr ausgedehnten Abscess entleert sich eine sehr grosse Quantität eines geruchlosen, dünnflüssigen Eiters. Niere in der Höhle deutlich zu tasten. Das bisher stets anhaltende Fieber, wiewohl stets abnehmend, verschwindet nach den Incisionen ganz, reichliche Secretion aus der Höhle. Trotz subjectiven Wohlbefindens nimmt die Ernährung stets ab, die Wunden brennen, Schlaf schlecht, Diarrhöe nimmt wieder zu. 5. November Ödem der rechten unteren Extremität, vom 9. November an auch der linken. Es steigt bald bis zu den Oberschenkeln, bald darauf auch subcutane Hämorrhagien.

Am 23. November entleert sich wieder Urin aus der inzwischen verklebten Fistel an der vorderen Bauchwand. Links vorne oben bis zur 2. Rippe geringe Dämpfung, mittelgrossblasiges Rasseln, Schnurren und Pfeifen. Links hinten unten keine Dämpfung. Temp. früh wenig über dem Normale, abends selten über 39. Puls 96 bis 144. Am 27. November Exitus letalis.

Autopsie: Die Unterschenkel bis unter die Knie ödematös, die Oberschenkel mit reichlichen Ekchymosen besetzt. Nach einwärts von der Spina ant. sup. d. eine längliche mit dem Lig. Poup. parallele Narbe, an deren unterem inneren Ende eine Fistel in die Tiefe geht. Eine zweite Fistel führt gegen die Spina ant. Auch ober dem Lig. Poup. links findet sich eine Fistel mitten in einer Narbe, von welcher man in die Tiefe gegen den Leistencanal eindringen kann. Rechte Lunge frei. Linke Lunge fast durchwegs, jedoch mit Ausnahme des zungenförmigen Lappens mit der Thoraxwand verwachsen. Am Durchschnitt von bis haselnussgrossen Hohlräumen durchsetzt Dazwischen noch Inseln lufthaltigen Gewebes, um die Bronchien verdichtetes, stärker vascularisirtes Bindegewebe. Im unteren Lappen nur in den untersten Partien käsige Herde, sonst erscheint derselbe infiltrirt, derb, granulirt, auch der zungenförmige Lappen ist in ähnlicher Weise infiltrirt. Die rechte Lunge durchwegs lufthaltig, gegen die Spitze Knoten mit käsigem Centrum. Auf der Pleura spärliche graue Knötchen. Einzelne Bronchialdrüsen markig geschwellt, sonst Inhalt der Brusthöhle von keinem auf unseren Gegenstand bezüglichen interessanten Befund. Im Abdomen etwas klares Serum. Das Colon transversum tief nach abwärts gezogen, indem es an den beiden Narbenstellen von innen adhärirt. Unter dem aufsteigenden Colon ist der ganze Raum zwischen Wirbelsäule und seitlicher Bauchwand ausgefüllt durch eine im unteren Theile fluctuirende, ziemlich straff gespannte Hervorwölbung, deren Oberfläche nach oben und aussen fest mit dem rechten Leberlappen verwachsen ist, sich jedoch ziemlich leicht von demselben losschälen lässt. Sie reicht nach oben bis zum Zwerch-

fell, auch der verticale Theil des Duodenums adhärirt etwas fester an der Geschwulst. Der rechte Leberlappen an dem Zwerchfell locker adhärent, lässt sich von diesem wie von dem Tumor leicht ablösen. Bei dem Versuch, den Tumor in toto herauszunehmen, reisst derselbe an der hinteren Seite und entleert einen krümmligen Eiter. Nahe seinem unteren Ende wuchert aus ihm eine pulpöse, eitrige Masse hervor in eine nach hinten durch drei Öffnungen nach aussen communicirende Jauchehöhle. Die hintere Wand dieses Jaucheherdes wird gebildet von den macerirten, ihres Bindegewebsüberzuges völlig beraubten Muskeln. Ein Canal führt gegen den entblössten rauhen Querfortsatz des I. Lendenwirbels. Das Bindegewebe, mittelst welchen der Tumor gegen das untere Ende der Fossa iliaca fixirt ist, sowie das Zellgewebe des Ileopsoas sind beträchtlich schwielig verdickt, der Muskel selbst ödematös, fettig degenerirt. Der Tumor ist die in ein Fächerwerk von kleineren und grösseren Höhlen umgewandelte Niere, deren obere Höhle in eine einzige Höhle verwandelt ist.

In eine dieser Höhlen mündet der Ureter. Die Schleimhaut desselben zeigt häutige Auflagerungen, welche sich in den Boden der Blase und namentlich gegen die Harnröhrenmündung fortsetzen. Blasenschleimhaut geröthet, der linke Ureter in seinem Endstück ebenso verändert, wie der rechte, weiter oben normal. Auch in der linken Niere einige Ulcerationsherde und mit Eiter gefüllter Abscess. Unmittelbar vor der inneren Uretralmündung findet sich eine buchtige, grossentheils glattwandige, theilweise exulcerirte walnussgrosse Höhle, in welche die Samenstränge einmünden. Die Schleimhaut der letzteren ist verdickt, an einzelnen Stellen exulcerirt. An der Durchtrittsstelle durch die Leistencanäle sind dieselben stenosirt. Unmittelbar darunter, rechts, eine nach aussen mündende Öffnung, dann ist der rechte Samenstrang bis etwa 5 *cm* vor den Hoden normal, dann aber ebenso wie der linke in seiner ganzen Länge bis zur Stenose mit einer käsigen Masse gefüllt. Nebenhoden indurirt, darin käsige Herde enthalten. Hoden normal. Harnröhre verdickt und exulcerirt. Im Dickdarm oberflächliche und tiefe längsgestellte, theilweise retrahirte Geschwüre. Sonst wird nichts auf unsere Frage bezügliches Abnormes in den Organen gemeldet.

3. Rayer.

Ein 39jähriger Schlosser, von schwacher lymphatischer Constitution, ward am 25. Mai in die Pariser Charité aufgenommen. Im Jahre 1821 wurde er durch einen Seitensteinschnitt von zwei Concrementen der Blase befreit, erfreute sich seither einer ungetrübten Gesundheit, bis er im Jahre 1832 von Schmerzen in der linken Niere befallen wurde. Nach einer 4wöchentlichen Behandlung im Hôpital St. Louis entleerte er einen Stein; der Harn war dabei trüb und bildete einen eiterähnlichen Bodensatz. Der Kranke verliess das Spital in wesentlich gebessertem Zustande. Im November 1838 traten die Schmerzen in der linken Niere wieder auf, verliessen den Kranken nicht mehr und erstreckten sich in grosser Intensität längs des Ureters bis in die Blase. Durch Einführung des Katheters konnte man keinen Stein in der Blase entdecken. Seit 14 Tagen hatte sich der Schmerz mit gesteigerter Intensität wieder eingestellt und der Kranke kam, durch langes Leiden geschwächt und abgemagert und mit kachektischem Aussehen, in das Spital. Puls 90, alle anderen Functionen waren normal, nur in der linken Lendengegend sass ein Schmerz, welcher beim Drucke und bei Bewegungen des Rumpfes zunahm. Geschwulst war keine zu fühlen, der Urin war reichlich mit Satz versehen, welcher weiss, eitrig war. Die Menge und Häufigkeit bot nichts Abnormes dar.

Am 28. Mai dauert der Schmerz in der linken Lendengegend noch fort und macht sehr heftige Exacerbationen; das Harndrängen stellte sich häufiger ein; die Beschaffenheit des Urins blieb dieselbe; die Auscultation und Percussion ergaben nichts Abnormes, nur an dem unteren hinteren Theile der linken Brusthälfte war das Respirationsgeräusch weniger deutlich und mit einem subcrepitirenden Rhonchus vermischt. Am 30. Mai stellte sich dazu Durchfall ein, der Kranke ward blass, die

Haut heiss, der Puls zählte 100, die ganze linke Seite ward gegen Druck empfindlich und die Respiration beengt. Am 1. Juni hatte der Patient bis 3 Uhr nachmittags heftig geklagt über grosse Respirationsbeschwerden und seit dem Abend vorher häufig gehustet. Um 4 Uhr hustete er eine bedeutende Menge stinkender Massen aus; in der Nacht folgten mehrere flüssige Stühle. Am 2. Juni morgens fühlte sich der Patient durch Schlaflosigkeit heftig erschöpft; die Züge heftig alterirt, verfallen, Zunge belegt, der Durst lebhaft, der Puls frequent und sehr klein, die linke Brustseite schmerzhaft, der Kranke konnte keine Bewegung machen. Der Kranke expectorirte etwa 8 Unzen flüssigen serösen Eiters. Die Auscultation, welche bis dahin nichts Abnormes entdecken konnte, liess jetzt in den hinteren unteren Partien der linken Lunge bis zum unteren Winkel der Scapula einen grossblasigen, dem Flaschensausen ähnlichen Rhonchus mucosus erkennen. Purulente, mit etwas Galle vermischte Sputa wurden alle Stunden des Tages expectorirt, zwei- bis dreimal am Tage kamen ganze Eiterergüsse zum Vorschein. Am 3. Juni dauerte die Eiterexpectoration fort, aber der Eitergehalt des Urins war verschwunden oder beträchtlich vermindert. Das Abdomen war schmerzhaft aufgetrieben, die vordere Wand der linken Brust gegen Druck empfindlich und das durch Gase ausgedehnte Epigastrium gab in grosser Ausdehnung eine tympanitische Resonanz. Der Kranke musste in dem Bette sitzen; an der Basis der linken Lunge hörte man Flaschensausen und cavernöses Blasen, an den übrigen Theilen der Brust dagegen nichts Abnormes. Diesen verschiedenen Zeichen zufolge konnte man die Vermuthung aufstellen, dass ein Nierenabscess sich durch das Diaphragma einen Weg gebahnt habe und der Eiter durch die Bronchien entleert wird.

Am 4. Juni hatten sich die Symptome etwas gebessert. Der Kranke hatte in der Nacht etwas geruht. Die Expectoration dauerte, weniger reichlich und mehr viscös, noch fort, die Haut war kühl, der Puls klein, frequent und zählte 110. Diarrhöe, Trockenheit und Gestank in dem Munde, beängstigende Respiration; der Bauch war weniger schmerzhaft; Das Flaschensausen und Höhlenrasseln war bis zur unteren Hälfte der linken Lunge gestiegen. Der Harn enthielt nur eine dünne Eiterschichte.

Am 5. Juni war der Bauch kleiner, der Schmerz in der linken Seite hat seit Entleerung des Eiters abgenommen. Bis zum 15. Juni blieb sich der Zustand des Kranken gleich. Er klagte vornehmlich über Gestank und Trockenheit im Munde, sowie über lebhaften Durst. Sputa und Husten nahmen ab. Die Expectoration war gelblich, mit stinkendem, klebrigem Eiter gemischt. Der Harn spärlicher und reicher an Eiter. Die Schwäche hat zugenommen, der Kranke lag beständig am Rücken, das Fieber hielt an, die Diarrhöe ward reichlicher, die Fäces giengen unwillkürlich ab, Zähne und Zunge bekamen einen bräunlichen Beleg, die Deglutition war durch Schmerzhaftigkeit erschwert und die Stimme war erloschen.

Am 16. war der Schmerz nahezu gewichen, die Oppression aber ausserordentlich, die Diarrhöe reichlich und erschöpfend, der Schlaf gewichen und das Fieber continuirlich. Am 17. kam wieder eine purulente Expectoration, der Husten folgte rasch aufeinander und war jedesmal mit der Entleerung eines flüssigen Eiterergusses verbunden. Am 18. war der Kranke ausserordentlich erschöpft, er konnte weder sprechen, noch sich bewegen; Lippen und Zähne waren fuliginös, der Puls kaum fühlbar, die Haut kühl und um 4 Uhr abends erfolgte der Tod.

Autopsie: Die untere Fläche des Diaphragmas, die hintere Fläche des Magens, die Milz und die obere Partie der linken Niere waren durch ein dichtes, fast fibröses Zellgewebe verwachsen. Die linke Niere war ausserdem mit den Ansätzen des Zwerchfelles mit dem Quadratus lumborum und mit den oberen Fasern des Psoas verwachsen. Man fühlte in dem erweiterten Nierenbecken einen Stein und die Niere glich einem Eiter enthaltenden Sacke, dessen Wände aus der Fibrosa

und dem erweiterten Nierenbecken bestanden. In den linken Ureter wurde ein Röhrchen eingebunden, dann blies man hinein und aus dem Bronchus der gleichen Seite kam Eiter heraus. Goss man Wasser in diesen Bronchus, so sah man beim Einblasen in den Ureter das Wasser aus dem Bronchus wieder emporsteigen. Nach Herausnahme der Eingeweide spaltete man den oberen Theil des erweiterten, verdickten und innen schwärzlichen Ureters. Das ebenfalls erweiterte Nierenbecken mit seinen resistenten Wandungen war von einem runzlichen, unebenen Steine ausgefüllt, der in alle Kelche Verlängerungen abgab, und deren Entfernung nur durch Einschnitt der Kelche möglich ward. Die Papillen und die Corticalsubstanz waren fast vollständig atrophisch, so dass nur eine fibröse Hülle den Stein umgab. Die wenigen Reste der Nierensubstanz und die Membran des Nierenbeckens boten die schieferschwarze Farbe der chronischen Entzündungen. An der Spitze und am Ende eines ebenfalls erweiterten Nierenkelches fand man eine kleine Perforation mit glatten abgerundeten Rändern und einem Durchmesser von sechs Linien Hiedurch communicirte die Höhle des Nierenbeckens und der Kelch mit einer kleinen Excavation unter dem Diaphragma und diese Excavation communicirte durch eine Perforation des Diaphragmas mit der Lunge, so dass man vermittels eines Katheters von dem Nierenbecken in den Bronchus gelangte, der in die Lungenexcavation mündete. Um diesen Fistelgang zeigte das Lungengewebe des unteren Lappens Verhärtung und Überfüllung in grosser Ausdehnung. Der obere Lappen war ebenfalls etwas mit Serum infiltrirt, aber er knisterte an vielen Stellen und enthielt nur einige nicht erweichte Tuberkeln. Die Pleura der linken Seite war normal, die Pleura und Lunge der rechten Seite ebenfalls normal. Das Peritoneum war an den verwachsenen Stellen verdickt und hiedurch war der Erguss der Eiteransammlung in das Abdomen oder in die Brust verhütet. In dem Psoas fand sich eine Höhle, welche mit einer Membran ausgekleidet, mit Eiter gefüllt war und mit einem extrarenalen Abscesse communicirte, welcher aber mit der Eiteransammlung in der Niere nicht in Verbindung stand. Der Ureter war erweitert und mit dem Psoas verwachsen. Die rechte Niere bot auch Spuren einer früheren Entzündung. Die rechte Niere, ihr Becken und der Ureter waren injicirt, sowie auch Blase.

Da aller Harn nur von der rechten Niere, aller Eiter aber nur von der linken Niere secernirt wurde, diese sonach keinen Harn lieferte, so lässt sich daraus erklären, warum durch Mikroskop und Reagentien Krystalle von Harnsäure oder sonstige Elemente des Harnes vergebens in den expectorirten Massen gesucht wurden.

4. Hallé.

Mann von 30 Jahren tritt am 9. Juni 1863 ins Spital. Er ist Heizer. Bei der Erstürmung des Thurmes von Malakoff erlitt er einen heftigen Stoss gegen die rechte Flanke, welcher ihn zwang sich zu setzen, in einigen Augenblicken konnte er jedoch aufstehen und seinen Dienst weiter versehen, seit dieser Zeit hatte er sich niemals über Schmerzen an dieser Stelle beklagt. Seit zwei Monaten empfindet der Kranke, welcher den anstrengenden Dienst als Heizer auf einer Locomotive versieht, Schmerzen in der linken Lumbalgegend. Dieselben sind nicht beständig, sondern erscheinen in Intervallen. Trotz dieser Schmerzen versah er seinen Dienst noch 14 Tage, wo er auf dem Wege von Amiens denselben wegen Schmerzen aufgeben musste. Er kam in Paris im Schüttelfrost an und litt sehr in der Seite. Er hatte auch Fieber, aber ohne einen bestimmten Charakter. Er trat darauf ins Spital ein. Die bisherigen Schmerzen nahmen einen streng charakterisirten Typus. Es waren fast wahre Anfälle von Intermittens, gegen dieselben wurde auch täglich ein Gramm Chinin ordinirt. Die Anfälle wurden dadurch modificirt, aber verschwanden nicht. Der Kranke hatte Schmerzen in der Regio hypochondriaca, und zwar hatte er einen sehr schmerzhaften Punkt in der Milzgegend. Dieselbe

war aber selbst nicht vergrössert. Als die Schmerzen in der Nierengegend lebhafter wurden, applicirte man Kataplasmen. Der Kranke magerte ab, er konnte das Bein auf der correspondirenden Seite nicht ausstrecken und man constatirte eine tiefe Fluctuation.

Transferirung auf eine chirurgische Abtheilung. Der Kranke beklagt sich über Schmerzen, welche sich bei jeder Betastung und jedem Druck steigern. Die hintere Flankengegend ist geschwollen, und wenn man mit der Hand darüberstreift, so fühlt man eine Schwellung, welche in der Gegend der 10. Rippe mit einem abgerundeten Rande endigt. Die Fossa iliaca ist frei und man sieht die Schmerzhaftigkeit erst oberhalb derselben beginnen. Durch die Percussion kann man feststellen, dass die Milz weit nach aufwärts verdrängt ist. Unter ihr ist die Dämpfung nicht vollständig, zweifellos wegen der Anwesenheit des Magens und des Colons, weiter bis zur Crista ilei absolute Dämpfung. Das linke Bein ist in Contracturstellung gegen die Extension. Dyspnoë ohne einen genügenden objectiven Befund auf der Brust. Man fühlt Fluctuation von der Fossa iliaca bis in die linke Flanke, es ist klar, dass die Eiteransammlung bereits die Grenzen der Crista ilei überschritten hat. Die geringste Compression des Tumors ist sehr schmerzhaft. Am 12. Juni macht man eine Incision 4 Querfinger von der Wirbelsäule in der Lumbalgegend von 6 *cm* Länge. Hiedurch wird ein Abscess zwischen der Haut und den Muskeln eröffnet, welcher einen phlegmonösen Eiter enthält. Mittelst einer Communication, welche einen Finger durchlässt, ist der Abscess mit der Tiefe in Verbindung. Am nächsten Tage werden einige Blutgerinsel beseitigt, der Eiter fliesst leicht ab. Der Kranke respirirt leichter. Urin normal, enthält etwas mehr Kalksalze. Vom 18. zum 20. Diarrhöe, welche den Kranken etwas herunterbringt. Am 22. macht man eine Injection von Jodtinctur in die Abscesshöhle. Man constatirt Dämpfung auf der Brust, crepitirendes Rasseln ohne Auswurf. Der Kranke ist sehr schwach. Am 23. dieselben Auscultationsphänomene, der Puls fadenförmig. Der Kranke stirbt am selben Tage.

Section: Die beiden Lungen sind an die Thoraxwand adhärent, die rechte länger, die linke seit kurzer Zeit. Die rechte enthält Luft. Die linke ist im linken Unterlappen an manchen Punkten pneumonisch hepatisirt, aber zumeist nur von der Flüssigkeit im Thorax comprimirt. Die Darmschlingen sind nicht untereinander adhärent. Im kleinen Becken 100 *g* Serum. Der Dünndarm wird entfernt, der Peritonealüberzug der hinteren Bauchhöhlenwand ist normal, auch der, welcher vom Diaphragma vor die linke Niere heruntersteigt. Das Colon desc. zeigt keine Abnormität. Wenn man das Peritoneum der Fossa iliaca entfernt, so fällt man gleich auf den Eiterherd, welcher nach unten von einer Linie begrenzt ist, welche entlang den grossen Femoralgefässen verläuft, nach innen von der Wirbelsäule. Der Psoas ist intact. Die hinteren Vertebralmuskeln sind in einem Zustande der Zersetzung, bläulichroth, wodurch sie gegen die förmlich frei präparirten Nerven abstechen. Wenn man tiefer in die Eiterhöhle eindringt, so kommt man auf einige Unterabtheilungen, welche voneinander durch unvollständige Scheidewände getrennt sind, die ihrerseits wieder Überbleibsel von gangränösem Gewebe und von decomponirten Muskeln sind. Auch die Fasern des Diaphragmas sind ähnlich verändert und im Zustande der Eiterung. Deshalb gelang es leicht, beim Abziehen der Pleura diaphragmatica das Zwerchfell, allerdings künstlich einzureissen. Die Communication mit dem oberflächlichen Eiterherde hatte sich im Musc. transversus und unterhalb der letzten Rippe gebildet. Auf der tieferen Oberfläche der Vorderwand des Abscesses bemerkt man eine fleischige Masse, welche die Niere ist. Dieselbe adhärirt fest an das Peritoneum, so dass bei der Ablösung die fibr. Kapsel einreisst. Niere lebhaft roth am Durchschnitt, sonst gesund, Ureter frei. Rechte Niere normal. Milzparenchym zerfliessend.

5. Colin.

Chronische Pyelonephritis, Perforation des Diaphragmas, Thoracocenthese. Tod: Rechts grosser Abscess, 3 Perforationen im Zwerchfell, sehr reichliches, eitriges pleurit. Exsudat.

6. Smith.

Mann, 55 Jahre. Nephrolithiasis, seit 10 Jahren auch traumatische Harnröhrenstrictur. Schenkel gebeugt, Schmerz strahlt bis zum Knie aus. Strangurie. Im Urin viel Eiter. Incision auf die Höhle um die Niere, viel Eiter entleert. Tod. Section: Links grosser Abscess, greift auf den M. psoas über; Niere zum Theil eitrig zerfallen, im Nierenbecken ein Stein. Diaphragma perforirt, links Pleuritis suppur. und Pericarditis supp.

7. Herrmann.

31 Jahre alter Mann. Unbekannte Ätiologie (Infarcte?). Schmerz irradiirt, links Pleuritis, Durchbruch durch die Lunge (?), später nach aussen. Urin ohne Eiweiss. Tod nach 7 Monaten. Links Pleuritis hæmorrhagica, ohne freies Exsudat, Lunge hier luftleer, zerreisslich, mit weiten Bronchien. Defect im Diaphragma; von da geht ein sehr grosser Abscess hinter der Leber bis hinter die Niere, in dieser 3 periphere haselnussgrosse Infarcte. 11. Rippe vom Periost entblösst.

8. Coco.

Leberabscess, Incision, Tod an septico-pyämischem Fieber. Der Abscess ist in das perirenale Bindegewebe und in die Pleurahöhle perforirt.

9. Lécygne.

44jähriger Mann, Ausgang wohl von der vereiterten Psoasscheide und indirect von dem Abscess im Rectum. Als Symptome wurden zunächst Tenesums vesicalis und rectalis, Schmerzen im Schenkel, Abscess im Rectum; später perinephritischer Abscess, rechts Pleuritis, Dyspnoë, Delirien. Der perinephr. Abscess wird incidirt; aus der rechten Pleurahöhle circa 5000 cm^3 in verschiedenen Sitzungen mit Dieulafoy-Aspirateur entleert. Tod. Section: Rechts Pleuritis exsudat.; Diaphragma perforirt, rechte Niere gesund bis auf einen kleinen Eiterherd in der Corticalis. Scheide des rechten Musculus psoas vereitert. In der Bauchhöhle circa 3 Liter Serum.

10. Panas.

Bei der Section fand man den linksseitigen perinephritischen Abscess durch das Diaphragma perforirt. Pleuritis links; in der linken Pleurahöhle viel Eiter.

11. Nowack.

W . . . . t Adolf, 32 Jahre, Töpfermeister. Eltern und Geschwister des Patienten leben, sind gesund. Er selbst war früher nie wesentlich krank. Seit mehreren Jahren (circa Mitte 1885) klagt er über heftige, „mehr saugende als ziehende“ Schmerzen in der linken Nierengegend, besonders nach dem Rückgrat zu. Die Schmerzen kamen anfallsweise auf 2 bis 3 Stunden, blieben dann auf einige Wochen aus, um in immer kürzeren Pausen wiederzukehren. Im October wurde er für 8 Tage bettlägerig. Seit 1887 steht Patient in Behandlung des Dr. Starke in Wilsdruff, dessen Liebenswürdigkeit ich die folgenden anamnestischen Angaben verdanke. Er schreibt mir: „Bereits mehrere Jahre vor der schliesslichen Klärung der Sachlage hatte Patient über heftige Schmerzen in der linken Nierengegend zu klagen. Seit 1887 hat er mich deshalb zuzeiten consultirt. Die Schmerzen, neuralgischen Charakters, verschwanden nach längerer Behandlung und kehrten nach verschieden langen freien Intervallen wieder. Im Urin habe ich damals nichts Abnormes gefunden. Anfang 1888 entdeckte ich einigemale Eiweiss. Mitte Mai 1889 consultirte mich W. wegen der Entleerung trüben Urins. Die Untersuchung zeigte chemisch Eiweiss, mikroskopisch zahlreiche Eiterkörperchen. Längere Zeit fortgesetzter Gebrauch von Wildunger Wasser brachte Besserung, welche indessen nur vorübergehend war. Im October 1889 trat Verschlimmerung ein, zugleich Ischurie, einmal (Mitte October) machte sich

Katheterismus nöthig. Niemals habe ich während der ganzen Behandlungszeit bis dahin trotz häufiger und von Anfang an darauf gerichteter Untersuchung eine Anschwellung in der Nierengegend ausfindig machen können. Während weiterhin die Erscheinungen von Seiten des Urins die gleichen blieben, trat Ende November 1889 eine Pleuritis sicca der linken Seite auf (deutliches Reiben links unten hinten vom unteren Scapularwinkel abwärts). Im December entwickelte sich dann sehr rasch eine absolute Dämpfung in den untersten Partien der linken Thoraxhälfte, in der Axillarlinie an der 8., neben der Wirbelsäule an der 10. Rippe beginnend und den halbmondförmigen Raum erfüllend. Zugleich bildete sich eine ausserordentlich auffallende Vorwölbung der unteren Rippen aus, welche besonders beim Stehen des Patienten da, wo der untere Rippenrand nach vorn oben zum Sternum hin umbiegt, einen förmlichen Buckel (knieförmigen Vorsprung) zustande brachte. Während der Entwicklung dieser Veränderungen bestanden heftige Schmerzhaftigkeit der betreffenden Gegend und hektisches Fieber. Bei meinen letzten Untersuchungen fand ich endlich noch ziemlich deutliche Fluctuation seitlich vom Musculus sacrolumbalis unter dem unteren Rippenrande. Ich schickte den Patienten am 24. December 1889 zur Operation des offenbar vorliegenden Unterzwerchfellabscesses in das Stadtkrankenhaus zu Dresden. Als Ausgangspunkt setzte ich die linke Niere voraus.“ Am 24. December 1889 wurde Patient im Dresdner Stadtkrankenhause aufgenommen. Ich füge hier noch hinzu, dass W. bald nach seiner Geburt, circa 6 Wochen alt, operirt worden sein will, da er kein Wasser lassen konnte. Scharlach hat er nie gehabt. Von irgend einer früheren Nierenentzündung ist ihm nichts bewusst. Niemals konnte er aber von Kindheit an das Wasser lange halten. Nachts musste er deshalb stets 1- bis 2mal aufstehen. Magenbeschwerden bestanden nie. Der Appetit war wechselnd, oft aber ass Patient eine Zeitlang „für drei“. Kurzathmigkeit, Brechen fehlten stets. Eine Ursache für sein Leiden (Fall, Stoss u. s. w.) vermochte Patient nicht anzugeben.

Stat. præs.: Grosser, kräftiger Mann mit gut entwickelter Musculatur, nur etwas mager. Temp. 38·3°, Puls 104, Resp. 24. Kopf: Pat. macht keinen schweren Krankheitseindruck. Gesichtsfarbe bräunlich-blass. Zunge frei. Keine Exantheme. Drüsen frei. Thorax: Ziemlich gute Dimensionen. Die linke Thoraxhälfte ein wenig nachschleppend, mässig schmerzhaft. Die unteren Partien scheinen etwas ausgeweitet, die Intercostalräume verstrichen, ohne Ödeme, mit nicht ganz sicherer Fluctuation. Eine besondere Vorwölbung am linken vorderen Rippenbogen bestand nicht. Die Wirbelsäule war an der Grenze von Brust- und Lendenwirbeln auf Druck schmerzempfindlich. Die Resistenz der linken Nierengegend vermindert. Rechts herrschte überall heller, voller Lungenschall mit reinem, vesiculärem Athmen. Links hinten unten schwächte sich der Schall von der 8. Rippe an etwas ab. Das Athemgeräusch war hier sehr stark vermindert, der Stimmfremitus herabgesetzt. Daneben bestand in der hinteren Axillarlinie von der 6. bis zur 7. Rippe schwaches Reiben. Rasselgeräusche fehlten. Keine Höhlensymptome, kein Bacelli'sches Phänomen. Kein Husten und Auswurf. Spitzen der Lungen beide vollkommen frei. Herz: Die absolute Dämpfung begann am oberen Rande der 4. Rippe und reichte vom linken Sternalrande fast bis zur Mamillarlinie. Der Spitzenstoss war verbreitert im 4. und 5. Intercostalraume, zu fühlen einwärts der Mamillarlinie. Die Action war kräftig, regelmässig. Die Töne sämmtlich rein. Der zweite Pulmonalton nicht stärker accentuirt. Puls weich, mittelvoll, etwas beschleunigt regelmässig, gleichmässig. Abdomen: Das linke Hypochondrium zeigt eine deutlich nach oben convexe Form. Die Dämpfung beginnt links hinten neben der Wirbelsäule an der 10. Rippe, in der mittleren Axillarlinie zwischen der 6. und 7. Rippe, vorn an der 6. Rippe. Der Traube'sche Raum ist in die Dämpfung eingezogen. Die Milz deshalb weder zu percutiren noch zu fühlen. 3—5 *cm* unter dem Rippenbogen geht die Dämpfung ohne scharfe Grenze in den normalen Darmschall über. Eine Verschiebung der

Dämpfungsgrenzen bei Umlagerung des Kranken erfolgt nicht. Höhlensymptome fehlen. Einen Tumor abzugrenzen misslingt. Die Leberdämpfung ist nicht vergrössert. Sie reicht von dem unteren Rande der 5. Rippe bis zum Rippenbogen. Schmerzhaftigkeit des Abdomen besteht nur im linken Hypochondrium in mässigem Grade. Inguinalgegend, Drüsen, Bruchpforten u. s. w. ohne Besonderheit. Stuhl angehalten. Der Harn sedimentirt reichlich. Mikroskopisch zeigen sich zahllose Eiterkörperchen, einige hyaline und granulirte Cylinder. Nach dem Filtriren ist der Eiweissgehalt ziemlich gering. Beschwerden beim Wasserlassen bestehen nicht. Extremitäten: Bewegungsfähigkeit ohne Besonderheit. Patellarreflexe normal. Keine Neuralgien, Paresen, Ödeme u. s. w.

So wurde der Pat. zur Operation auf die chirurgische Abtheilung gelegt.

Operation: Am 30. December ergab hier eine Probepunction im 8. Intercostalraume der hinteren Axillarlinie dicken, rahmigen, säuerlich riechenden Eiter. Es erfolgte die sofortige Incision an dieser Stelle, Rippenresection und Eröffnung der Pleura. Statt des erwarteten Austrittes von Eiter strömte Luft in die Pleurahöhle ein. Dem Auge zeigte sich die Pleura des Zwerchfelles und (soweit zugängig) der Rippen vollkommen intact, nur stark injicirt. Durch die Wunde konnte man deutlich das kugelförmig nach oben ausgewölbte Zwerchfell übersehen. Es stand fast vollständig still. Irgend welche Besonderheiten (beginnende Perforation, ungleichmässige Ausbuchtung u. s. w.) waren nicht bemerkbar. Die Probepunction ergab, dass der Eiter direct unter dem Zwerchfell sass. Deshalb wurde die Wunde wieder geschlossen, die Hauträuder genau vernäht. Schon am 3. Tage schien die Incisionsstelle genügend fest verheilt. Auch war bereits wieder abgeschwächtes Athmen mit geringem amphorischen Beiklang und Stäbchenphänomen zu vernehmen. So folgte am 2. Jänner 1890 eine zweite Operation. Man eröffnete mit dem Lumbarschnitte unmittelbar unter dem Rippenrande eine ca. $1^1/_2$ Liter dicken, rahmigen Eiters haltende Höhle, die mit der linken Niere, nicht aber der Bauchhöhle in Verbindung stand. Nach Ausspülung der Höhle wurde ein Drainrohr eingelegt und die Wunde durch einen grossen Verband geschlossen. Die Secretion war in den ersten Tagen bedeutend und zwang zu häufigem Verbandwechsel. Allmählich gieng sie zurück, aber eine vollständige Schliessung der Höhle trat nicht ein. Am 31. Jänner verliess der Patient auf seinen Wunsch das Krankenhaus. Doch blieb er bis zum 9. Juni arbeitsunfähig. An diesem Tage begab er sich aufs neue in das Dresdner Stadtkrankenhaus. Die Fistel wurde durch Laminaria erweitert. Am 13. Juni erfolgte dann die Exstirpation der überall von Abscessen durchsetzten linken Niere. Irgend welche Complicationen traten nicht ein, so dass Pat. am 11. Juli das Haus wieder verlassen konnte. Er kehrte nach Wilsdorf zurück, wo Dr. Starke seine weitere Behandlung übernahm. Seiner Güte verdanke ich die folgenden Notizen: „Etwa 8 Tage nach der Rückkehr des Pat. aus der zweiten Krankenhausbehandlung (also etwa den 18. Juli 1890) trat wieder Fieber auf und fand sich als Ursache ein sich entwickelnder (retroperitonealer) Abscess oberhalb des Ligamentum Poupartii. Nachdem ich diesen am 24. Juli eröffnet hatte (Narkose Dr. Fiedler), gieng die Heilung der Wunde, wenn auch langsam, so doch ohne jede weitere Störung vonstatten. Ende der Behandlung 5. September."

Wenn wir die anatomische Lage der Nieren in Betracht ziehen, so muss uns die Möglichkeit einer Abscessbildung im subdiaphragmatischen Raume nach Eiterungen um die Niere herum ungemein naheliegend erscheinen.

Nach Hyrtl liegen die Nieren in der Regio lumbalis der Bauchhöhle, extra cavum peritonei, an der vorderen Seite des Musculus quadratus lumborum. Sie grenzen nach vorn unmittelbar an das über sie wegstreichende Bauchfell und mittelst dieses an das Colon asc. rechts, desc. links, nach innen an die Pars lumbalis des Zwerchfells und nach oben an die Nebenniere. Es ist bekannt, dass das Zwerchfell sich folgendermaßen inserirt: Die vorderen Fasern befestigen sich an der inneren und unteren Fläche des Sternums; die seitlichen heften sich an den oberen Rändern der sechs letzten Rippenknorpel an, indem sie sich mit den fingerförmigen Ausläufern des Transversus abdominis kreuzen. Ein Theil der letzteren strebt nach rückwärts, den sogenannten Arcades cintrées des Diaphragmas zu und mittelst seiner zwei Pfeiler inserirt sich dieser Muskel am Körper des zweiten und dritten Lendenwirbels. Die durchschnittlich 12 *cm* langen Nieren reichen nach unten um circa $2^1/_2$" divergirend vom oberen Rande des zwölften Brustwirbels bis zum unteren Rande des zweiten Lendenwirbels oder auch bis zur Mitte des dritten. Die rechte liegt wegen der Leber um etwas tiefer als die linke. Der laterale Rand der Niere ist der letzten Costalzacke des Zwerchfells zugerichtet. Es ist daher ohne weiteres die Richtigkeit der Bemerkung Joessels klar, dass eine obere Partie der Nieren in den Bereich der Pleurahöhlen reicht und dass diese Partie links grösser ist als rechts. Nierenabscesse perforiren daher linkerseits leicht in die Brusthöhle. Nur bei tiefster Inspiration wird die Lunge selbst bis in den Bereich der Niere in den Sinus phrenico-costalis herabsteigen.

Nach der eben beschriebenen anatomischen Situation ist daher eine von den Nieren herrührende Eiteransammlung unter dem Zwerchfell sehr leicht denkbar, da die beiden Organe mit ihrer Hinterfläche dem Zwerchfell unmittelbar angrenzen. Die horizontale Körperlage wird die Senkung des Eiters nach dem Zwerchfell selbstverständlich nur fördern. Es wäre zu untersuchen, ob nicht vornehmlich die Eiterungen am oberen Ende der Niere und vielleicht die an der hinteren Seite derselben mehr als alle anderen zu Senkungen gegen das Diaphragma neigen.

Was die Häufigkeit, mit welcher sich die Perforation der perinephritischen Abscesse in die Lunge oder Pleura ereignet, so können darüber manche Aussprüche angeführt werden. Fenwick sagt, indem er über diesen Umstand spricht, dass „in einzelnen Fällen auch das Diaphragma eine ähnliche Veränderung, nämlich Ödem und Erweichung, durchmachen kann, und dass dadurch eine Perforation stattfindet, wodurch ein Empyem verursacht wird. Ein solches kann aber auch auf dem Wege der Absorption, oder, wie einige wollen, auch dadurch entstehen, dass der Eiter durch die Muskelpfeiler des Diaphragmas hindurchtritt. Man soll daher die Häufigkeit, mit welcher die Lungen oder die Pleura mitafficirt zu sein pflegen, immer vor Augen haben. Der Durchbruch der perinephritischen Abscesse geschieht gewöhnlich in die

Pleura, obgleich dies auch fallweise in die Lunge stattfinden kann. Er fand unter 50 Fällen 8, in denen eine Brustcomplication angemerkt war. In den meisten dieser Fälle wurden die Patienten von einer heftigen Dyspnoë befallen, oft ohne eine bemerkbare Zunahme des Schmerzes oder des Fiebers. Ein anderesmal war wieder das Aushusten einer grossen Quantität Eiters das erste Zeichen, dass eine Perforation des Diaphragmas stattgefunden hatte. Solche Fälle müssen nicht unbedingt tödtlich enden.

Die meisten Patienten verspürten eine Erleichterung von der Expectoration des Eiters durch die Bronchien. Es soll immer dieser Ausgang von perinephritischen Abscessen mit in den Bereich der Möglichkeiten gezogen werden, weil die vorausgehenden Abdominalsymptome derselben übersehen werden können und die Dyspnoë, Husten und die eiterige Expectoration zu der Vermuthung führen können, dass es sich um Phthisis handle. Pneumonie wurde in vier Fällen von 50 beobachtet; wiewohl dieselbe in einigen Fällen pyämischen Ursprungs war, erholten sich die Patienten ebenso von derselben als von der ursprünglichen Krankheit".

Auch Fischer äussert sich über diesen Gegenstand, und zwar wie folgt:

„Die paranephritischen Abscesse inficiren die benachbarten Organe, und zwar theils durch directen Einbruch in dieselben, theils durch regionäre Infection, d. h. durch Fortkriechen der Eiterung in den Maschen und Lymphräumen des Bindegewebes. Unter 94 Fällen dieser Art fand er eine Perforation in die Pleuren in 24 (4%), in die Lungen in 20 (20%). In den Pleurasäcken entstehen unter diesen Umständen eiterige Ergüsse von sehr beträchtlichem Umfange. Adhäsive Entzündungen gehören zu den seltensten Ereignissen. Die eitrige Pleuritis tritt am häufigsten vor Eröffnung der Abscesse, nur ausnahmsweise auch nach derselben ein (Demarquay). Die rechte und die linke Seite waren in den bekannt gewordenen Fällen ziemlich gleich oft afficirt, zuweilen beide gleichzeitig. Unter den 23 Beobachtungen bestand 10mal directer Durchbruch des Eiters aus dem Abscesse durch das Zwerchfell in die Pleurahöhle, in 13 konnte eine Perforationsöffnung im Zwerchfell nicht gefunden werden. In den ersteren trat das Empyem unter lebhaften pleuritischen Stichen und unter bemerkbarer Steigerung des Fiebers und der Dyspnoë, doch selten mit gleichzeitiger Bildung eines Pneumothorax ein, bei den letzteren schlich sich die Eiterung allmählich mit langsamer Erhöhung des Fiebers, allmählichem Ansteigen des Exsudates mit stechenden Schmerzen und wachsender Trübung des Allgemeinbefindens in die Pleurahöhle. Bei einer relativ kleinen Zahl solcher Patienten kann es zur Entwicklung eines Empyema necessitatis kommen, und oft genug erkannte der Arzt das Grundleiden dann nicht (Dauchez), bei anderen ergoss sich die Eitermasse aus der Pleura späterhin noch

in die Lunge. Heilungen wurden selten unter diesen Umständen erzielt, und wenn sie anscheinend eintraten, so waren sie meist trügerisch und von kurzer Dauer. Bei einem Patienten Röhrig's war eine Paranephritis in die Pleurahöhle eingebrochen. Das Empyem wuchs schnell bis zur völligen Compression der Lunge. Plötzlich brach der Eiter auch in die Bronchien ein und der Patient hustete viel Eiter aus, erholte sich aber allmählich. Nach $2^1/_2$ Jahren aber perforirten bei dem anscheinend gesunden Manne die in der Nierengegend unbemerklich zurückgebliebenen Eitermassen plötzlich in die Peritonealhöhle und erzeugten eine schnell tödtliche diffuse Peritonitis."

„In die Lunge perforiren die pararenalen Abscesse selten direct, nachdem Adhäsionen zwischen dem Zwerchfell und der Lunge eingetreten sind, häufiger durch Vermittlung eines Empyems. Der Durchbruch findet links öfter als rechts statt, weil die Leber hier Schutz gewährt. Bei dem Hinüberkriechen der Eiterung in die Lunge (per contiguitatem) entstehen eitrige Pneumonien, Lungenabscesse und Lungenbrand. Diese Zustände treten dann unter Steigerung des Fiebers und Zunahme der Athemnoth, doch ohne Schüttelfrost ein, die gleich anfangs eitrigen Sputa werden immer reichlicher, übelriechender, missfärbiger und enthalten elastische Fasern oder brandige Gewebsfetzen der Lunge. Beim directen Durchbruch der Eitermassen in die adhärente Lunge dagegen wird plötzlich in einem langanhaltenden und sehr heftigen Hustenanfalle eine beträchtliche Menge eitriger Sputa entleert, und dann erst treten die Erscheinungen der Pneumonie, welche unter günstigen Umständen auch ganz ausbleiben können, ein. Die Zeichen, unter welchen ein paranephritischer Abscess in die Brusthöhle perforirt, wurden schon geschildert. Nachdem ein solches Empyem kürzere oder längere Zeit bestanden hat, kann es dann plötzlich auch noch zum Durchbruch in die Lunge kommen unter den geschilderten Symptomen. Aus hochgradiger Dyspnoë allein darf man auf den Eintritt dieser Ereignisse nicht schliessen, da die Paranephritis dieselbe durch Behinderung der Excursionen des Zwerchfells erzeugen kann. Die Prognose des Durchbruchs der pararenalen Abscesse in die Lunge ist ungünstig, doch nach den verschiedenen Modalitäten auch günstiger oder sehr schlecht. Findet derselbe direct in die adhärente Lunge ohne Vermittlung eines Empyems statt so ist derselbe nicht so ungünstig als man glauben sollte. Fast 40% solcher Patienten sind genesen. Weit ungünstiger ist die schleichende eitrige Infection der Lunge, weil die Folgezustände dieses Ereignisses sehr gefahrvoll sind. Am ungünstigsten pflegen aber die Fälle zu verlaufen, in welchen erst ein Empyem infolge der Paranephritis und dann ein Durchbruch des ersteren in die Lunge stattfand. Der Tod kann unter diesen Umständen plötzlich durch Überschwemmung der Lunge, oder langsam durch brandige Pneumonien oder erschöpfende Eiterungen eintreten."

In der Abhandlung von Hallé, welche in der Literatur über Paranephritis so häufig herangezogen wird, wird von den beiden Ereignissen unter dem Capitel des Durchbruchs des Eiters in die Lunge gesprochen:

„Die perinephritische Phlegmone kann durch ihr Fortschreiten das Peritoneum ablösen, welches die untere Fläche des Diaphragmas überzieht, kann die Fasern desselben voneinander drängen und kann sich selbst einen Weg durch dieselben bahnen. Nach einer Section im Spital Lariboisière kann die Pleura in einer gewissen Ausdehnung abgelöst werden. Man begreift dann sehr gut eine Ruptur der Pleura in einem solchen Falle und das Eindringen des Eiters in die Pleurahöhle. Wenn sich der Eiter den Weg in die Lunge gebahnt hat, so wird der Kranke von einem Anfalle von Husten ergriffen, er hustet eine ziemliche Quantität Eiter, seinen Sputis beigemengt, aus, welche einen urinösen Geruch haben können."

Das ist alles, was in Bezug auf dieses Ereignis in jener Abhandlung mitgetheilt wird. Was die pathologische Anatomie des Diaphragmas bei solchen Durchbrüchen betrifft, so wird ausgesagt, dass dasselbe sowohl in Bezug auf die Färbung als auf die Consistenz verändert gefunden wurde. Das Peritoneum, welches die untere Fläche des Diaphragmas überkleidet, wird in einer gewissen Ausdehnung abgelöst und gestattet dem Eiter, mit den Muskelfasern in directe Berührung zu kommen. Die letzteren können dissociirt voneinander entfernt werden und dem Eiter den Eintritt in die Brusthöhle gestatten.

Angesichts der genannten Zahlen von Fenwick und Fischer, sowie der nicht minder zahlreichen Fälle bei Nieden dürfte die geringe Anzahl der diesem Capitel vorangestellten subphrenischen Abscesse auffallen. Dieser Umstand findet darin seine Erklärung, dass auch in den anderen Gruppen sich subphrenische Abscesse mit perinephritischer Localisation vorfinden, da ja die Überzahl der extraperitonealen Abscesse in jener Schicht gelegen war. So vornehmlich die Abscesse nach Perityphlitis, insbesondere wenn sie durch directe Fortleitung der Eiterung entstanden sind. In diesem Capitel haben wir dagegen nur jene subphrenischen Abscesse eingereiht, deren Ursprung entweder mit keiner anderen Erkrankung oder mit einer renalen Affection in Verbindung gebracht werden kann. Sonst wäre es uns unbegreiflich, wie auffallend oft bei anderen Autoren unter den perinephritischen Abscessen die subphrenischen beobachtet worden sind. Denn ist es an und für sich schon wahrscheinlich, dass fast alle perinephritischen Abscesse mehr oder weniger subphrenisch liegen müssen, wegen der im Obigen geschilderten anatomischen Lage der Nieren, so wird die subphrenische Lage der perinephritischen Eiterungen umso wahrscheinlicher, je öfter bei solchen gemeldet wird, dass es im Verlaufe derselben zu Perforationen in die Brusthöhle gekommen ist. Würde man schon bei Organabscessen

der Nieren zugeben müssen, dass sie in manchen Fällen in die Brusthöhle perforiren können, ohne unter dem Zwerchfell einen Abscess erzeugt zu haben, so ist ein solches Überspringen des subphrenischen Raumes bei ausserhalb der Nieren gelegenen Abscessen kaum denkbar, wenn dieselben in die Brusthöhle gelangen sollen. Nun berichtet Fischer, dass er unter 94 paranephritischen Abscessen in 24·4% eine Perforation in die Pleura, bei 20·2% eine Perforation in die Lungen und in 6·3% eine solche ins Pericard verzeichnet gefunden habe. In ebensoviel Fällen dürfte es sich daher um subphrenische perinephritische Abscesse gehandelt haben. Aus diesen Angaben ergibt sich, dass über 50% der um die Nieren sich entwickelnden Abscesse höchstwahrscheinlich subphrenisch gelegen waren. Gewiss aber auch manche der nicht gegen die Brusthöhle perforirten Abscesse.

Wir bedauern daher lebhaft, die Aufzeichnungen Fischer's nicht zur Disposition zu haben, um die dort gesammelten Fälle auf den fraglichen Umstand durchsehen zu können, immerhin sind die Angaben Fischer's für uns deshalb bemerkenswert, als wir bei der Durchsicht der noch von Nieden angeführten Fälle nur die wenigen diesem Capitel vorangestellten und daselbst als nach Nieden citirt bezeichneten Fälle von subphrenischen perinephritischen Abscessen gefunden haben.

Aus den allgemeinen Schilderungen der subphrenischen Abscesse kennen wir die doppelte Neigung derselben, in der Pleura Eiterungen anzuregen, nämlich durch directe Perforation des Zwerchfells und ohne eine solche. Auch hierüber stimmen die Angaben Fischer's. Auch er erzählt, dass von 23 Beobachtungen in 10 directer Durchbruch des Eiters aus dem Abscess durch das Zwerchfell in die Pleurahöhle, und in 13 eine Vereiterung der Pleura, aber ohne Perforation des Diaphragmas erfolgte. Auch dieser Umstand bestärkt uns in der Vermuthung, dass eine grosse Anzahl der subphrenischen Abscesse ursprünglich perinephritische Eiterungen gewesen sind.

Wenn wir uns in diesem Capitel, wo wir perinephritische Eiterungen meistens renalen Ursprungs vereinigt haben, mit der Analyse der Fälle beschäftigen wollen, so würden wir im vorhinein die Eiterungen an der Hinterseite und an dem oberen Pole derselben als die vornehmlich zu subphrenischen Abscessen disponirenden bezeichnen müssen. Es ist uns nicht bekannt, ob bereits eine Sonderung der bekannt gewordenen Fälle der perinephritischen Abscesse nach der Lage derselben zur Niere vorgenommen worden ist, aber klinisch ist ein derartiger Versuch gemacht worden, und zwar von Roberts. Derselbe hat für die verschieden gelegenen Abscesse eine gesonderte klinische Diagnostik angegeben und müssten wir bei Verdacht auf einen subphrenischen perinephritischen Abscess besonders auf das Vorhandensein folgender Symptome aufmerken: Nimmt der Abscess die ganze vordere Region der Niere ein,

so findet sich Schmerz, Empfindlichkeit, Schwellung und Ödem, besonders an der Vorderfläche und an der Seite des Abdomens.

Bei den Abscessen an der Hinterseite werden dieselben Erscheinungen hinten beobachtet. Endlich bei denen am oberen Theile der Nieren treten Zeichen der Pleuritis, doppelseitiges Ödem der Beine, Ikterus, Ascites, hartnäckiges Erbrechen, rasche Abmagerung ein.

Fragen wir uns also, welche Affectionen besonders zu perinephritischen, weiterhin möglicherweise auch zu subphrenischen Abscessen am häufigsten disponiren, so finden wir als die gewöhnlichste Ursache die primäre Perinephritis. In erster Linie werden da als veranlassende Momente die sogenannten Contusionen der Nierengegend genannt. Fischer führt in dieser Richtung eine ganze Collection derartiger Traumen an. Schlag und Stoss auf den Rücken, Fall auf den Steiss, aufs Perineum, Aufschlagen eines Baumes gegen die Lendengegend, Auffallen auf eine scharfe Kante, Stoss gegen einen Pfosten oder auf Pflastersteine, starker Druck, gewaltsame Dehnungen der Lendengegend beim Tragen und Heben schwerer Lasten, bei längerem Rudern, bei anhaltendem Reiten, bei längerem Fahren auf einem stossenden Wagen, beim fortgesetzten Stampfen mit den Beinen während der Berufsarbeit, beim gewerbsmässigen Tanzen, excessiven Ermüdungen, Fehltritten, anstrengendem Graben etc. Da wir uns aber mit den subphrenischen Abscessen nach Traumen der Unterzwerchfellregion anderwärts beschäftigt haben, so wollen wir hier von dieser Ätiologie absehen. So verhält es sich auch mit den hypophrenischen Abscessen nach Wunden derselben Gegend, die wir separat abhandeln. Es bleiben uns demnach die häufig wiederkehrenden Erkältungen und die Infectionskrankheiten als die in der Anamnese am meisten zu berücksichtigenden Momente übrig. An zweiter Stelle entstehen perinephritische Abscesse nach Erkrankungen der Nieren selbst. Unter solchen Nierenaffectionen, welche gerne perinephritische Abscesse erzeugen und darunter wohl auch einmal einen hypophrenischen, sind vor allem die Pyelonephritis calculosa, dann die Pyelonephritis suppurativa, endlich die Pyelonephritis tuberculosa zu nennen.

Wenn wir nun bedenken, dass die Pyelonephritis suppurativa sich am meisten nach Krankheiten des harnleitenden Apparates entwickelt, so werden wir wissen, dass wir hauptsächlich bei an Stricturen, Prostata-Affectionen, Blasensteinen, Blasenkrebs Leidenden auf perinephritische Eiterungen und darunter manchmal gewiss auch subphrenische Abscesse gefasst sein müssen. Daneben lehrt aber die Erfahrung, dass auch bei Perinephritis mit Gebärmutterkrebs und Lageveränderungen der Gebärmutter, endlich auch bei Lähmungen, besonders nach Rückenmarksverletzungen, und bei degenerativen Vorgängen an der Medulla spinalis entsteht. Endlich entsteht sie durch Fortleitung aus den übrigen Nachbarschichten.

Übersehen wir nun, nach welchen Affectionen die diesem Capitel vorangestellten subphrenischen Abscesse thatsächlich vorgekommen sind, so erfahren wir, dass wir im Falle 1 und 10 wahrscheinlich eine primäre Erkrankung der perinephritischen „Atmosphäre“ vor uns haben. Im Falle 7, nach den Infarcten der Niere zu schliessen, haben wir es mit den Folgen einer Infectionskrankheit, im Falle 4 mit einem Abscess traumatischen Ursprungs, den wir uns aber wegen der langen Dauer, die bis zur Bildung des Abscesses verfloss, nicht getraut haben in die betreffende Kategorie einzureihen, die Möglichkeit offen lassend, dass es sich vielleicht doch um eine primäre Perinephritis gehandelt habe. Diese wäre dann infolge einer Erkältung aufgetreten, welche ja bei dem Berufe des Kranken, als Heizer auf einer Locomotive, sehr wahrscheinlich ist. In den übrigen Fällen handelte es sich um renale Affectionen, und zwar im Falle 3 und 6 um Neprolithiasis, im Falle 5, 9, 11 um eitrige Pyelonephritis, im Falle 2 um eine ähnliche Affection, infolge derer die Niere in einen fächerförmigen Abscess umgewandelt war, nur war ausserdem in der Lunge, Darm, dann Hoden eine tuberculöse Affection constatirt worden.

Wir ersehen daraus, dass die subphrenischen Abscesse dieser Kategorie genau den Spuren der perinephritischen folgen. Ausserdem ist noch im Falle 8 eine secundäre Perinephritis anzuführen, welche durch Perforation eines Leberabscesses in das perineale Gewebe entstanden war. Anderweitige secundäre perinephritische, subphrenische Abscesse finden wir besonders im Capitel der perityphlitischen, subphrenischen Eiteransammlungen.

Die Begrenzung der perinephritischen, subphrenischen Abscesse bildet gewöhnlich das Colon ascendens oder descendens, seltener auch das Duodenum, was uns nicht wundern wird, wenn wir die topographischen dieser Studie beigegebenen Durchschnitte betrachten. Öfters sah man die Vorderwand von der dem Peritonealüberzug innig adhärenten Niere gebildet. Der Abscess steigt dann rechts hinter der Leber auf, um an die Diaphragmalkuppe zu gelangen. Die Hinterseite wird von den macerirten Lumbalmuskeln und von der nicht selten Eiter enthaltenden Psoasscheide gebildet (Fall 3 und 9), auch greift gelegentlich die Eiterung auf den Psoas über (Fall 6). Der Abscess kann nach Art der subserösen Abscesse bis an die Femoralgefässe und weiter diesen entlang sich senken (Fall 4) oder bei Mitbetheiligung des Psoas nach Art der intrafascialen Senkungsabscesse (in der Lacuna musculorum). Die häufige Erkrankung des Psoasmuskels und dessen Scheide, sowie die fast immer vorhandene innige Berührung zwischen dem perinephritischen Abscess und diesen Gebilden erklärt im Liegen die Contractur der Hüfte und die Hemmung gegen die Extensionssphäre, im Stehen die vorn übergebeugte Lage der Kranken, die fast pathognomonisch für circumrenale Eiterung zu sein pflegt.

Der Abscess steigt manchmal, wie schon erwähnt, auch nach aufwärts und perforirt, wie im Fall 3, in die Lunge, oder man sieht die Vorstadien dieses Endausganges, nämlich Anwachsung des Unterlappens der Lunge und Maceration des Diaphragmas. Oder es wird mehr die Pleura in Mitleidenschaft gezogen, indem mit oder ohne vollzogene Perforation des Zwerchfells in der Pleura eine hämorrhagische (Fall 7) oder exsudative Entzündung angeregt wird, gewiss manchmal auch, wiewohl unter unseren Fällen nicht vertreten, eine Pleuritis suppurativa. Oder es wird das Diaphragma dissociirt und Eiter bricht in die offene Pleura (Fall 5, 6, 8, 10). Im Falle 11 wurde die Pleura offen, unverwachsen angetroffen.

Vier Fälle wurden radical operativ nicht behandelt (Fall 3, 5, 7, 10). Sechs Fälle wurden mittelst Incisionen in der Lumbalgegend operirt (Fall 1, 2, 4, 6, 8, 9), merkwürdigerweise wurde kein einziger dieser Fälle gerettet, wiewohl die perinephritischen Abscesse, sowohl durch spontane Perforation in der Lumbalgegend oder in den Darm, oder besonders nach Incision eines Lendenabscesses, was seit jeher schon geübt wird, keine so üble Prognose bieten, daher man auch auf spontane Heilung eines subphrenischen, perinephritischen Abscesses rechnen könnte. In den anderen Kategorien haben wir weniger üble Prognose zu melden, aber gerade die primären und renalen subphrenischen, perinephritischen Abscesse scheinen so wenig zur Heilung zu neigen; offenbar ist zur Heilung auch eine operative Behandlung des erkrankten Organes der Niere nothwendig.

Gerettet wurde nur der Fall 11, wiewohl in diesem Falle die Pleura unnütz eröffnet wurde. Die entleerende Incision geschah in der Lende und Heilung trat durch Exstirpation der von Abscessen durchsetzten Niere.

VIII. Gruppe.

Ursprung: Metastatisch.

1. Maydl (unveröffentlicht).
2. Herrlich, Deutsche med. Wochenschrift. Nr. 9 und 10, 1886.
3. Hilton-Fagge, obs. I.
4. Ed. Bruen, New-York med. et surg. Journal XXXIX., pag. 537, 1884.
5. Waters, British med. Journ. 24. XI. 1877, pag. 721, obs. I.
6. Rouis, Recherches sur les suppurations endémiques du foie, 1860, obs. XII., p. 304.
7. Waters, s. oben; obs. II.
8. Féréol, Bull. de la soc. méd. des Hôp. 1875, pag. 36.
9. E. Schwarz, Beiträge zur klin. Chirurgie. Bd. V. 1889, pag. 353.
10. Nowack, Schmidt's Jahrb. 1891. Nr. 9 u. 10, Fall VII.
11. Jahn, Deutsche med. Wochenschrift. 1888. Nr. 51, pag. 1042.

---

1. Maydl.

K. W., 28 Jahre alter Zuckerbäcker, starb auf einer int. Abtheilung des hiesigen allgemeinen Krankenhauses unter den Anzeichen einer allgemeinen, auf zahlreiche Organe verbreiteten Tuberculose. Die Section ergab Folgendes: Körper mittelgross, schwaches Skelet, schlechte Ernährung, die Epidermis trocken. Die sichtbaren Schleimhäute sind blass, der Hals schmal, lang, die Unter- und Oberschlüsselbeingruppe etwas tiefer. Der Thorax gewölbt, in den unteren Partien etwas verbreitert. Der Bauch, besonders der Oberbauch vorgewölbt. Der Schädel- und Gehirnbefund bietet nichts für uns Interessantes. Das Unterhautzellgewebe vollkommen fettlos, die Musculatur schlaff, das Zwerchfell rechts an der 7., links an der 6. Rippe. In der rechten Brusthöhle eine gelbliche Flüssigkeit mit überaus zahlreichen Eiterflocken untermischt. Die rechte Lunge vollständig comprimirt, die Pleura mit reichlichem eiterigen Belage überzogen. Das Gewebe der Lunge schlaff, nicht lufthältig, von schiefergrauer Farbe. Die Schleimhaut der Bronchien blass, die Lichtung derselben unverändert. Die linke Lunge von normalem Gewicht. Die Pleura über dem Oberlappen derselben glatt, über dem Unterlappen die Pleura, und zwar über einer auf der Convexität derselben befindlichen Narbe, gelblich verfärbt. Das Lungengewebe lufthältig, etwas durchfeuchtet. An der der Pleuranarbe entsprechenden Stelle

findet man verkalkte Partien. In der Basalpartie findet man einen diffusen dunkelrothen Herd, in dessen Mitte etwas Eiter angesammelt ist; in der Arterie ein Gerinsel, in dessen Umgebung hämorrhagische Infiltration des Lungengewebes. Die Bronchien normal weit, deren Schleimhaut blass. Das Herz von entsprechender Grösse, am Epicard bei den grossen Gefässen ein feiner fibrinöser Überzug. Kammern, Endocard und Klappen normal, weit und zart. Die Musculatur dunkelroth und brüchig. Speiseröhre, Kehlkopf normal. Die peritrachealen Drüsen sind etwas vergrössert, weich und pigmentirt. Die Lage der Eingeweide normal. Die Lymphdrüsen am Übergang des Ileums ins Cöcum bilden zahlreiche indurirte Paquete. Der linke Antheil des Radix mesenterii etwas verkürzt, weisslich verfärbt und die Insertion des Darmes pigmentirt. Die hier befindlichen Drüsen sind geschwellt, eitrig infiltrirt. Die Lymphdrüsen der übrigen Partien klein und blass. Milz vergrössert, weich, pulpareich. Nieren normal. Kapsel leicht ablösbar, Oberfläche glatt, das Gewebe graugelb, morsch. Die Magen- und Duodenalschleimhaut blass. Ductus cysticus u. choledochus durchgängig. In der Gallenblase die Schleimhaut hyperämisch. In der Umgebung des Ductus cysticus eine bedeutende Schwellung, welche von einer portalen Drüse herrührt. In der Porta hepatis finden wir in der Vena portæ einen Thrombus, welcher das Gefäss vollständig obturirt, stellenweise an die Intima fest adhärirt, am Durchschnitt geschichtet ist, im Centrum keine Erweichung. Von diesem Thrombus kann man mit der Sonde in einen grossen Abscess eindringen, welcher genau in der Porta hepatis gelegen ist. Die Abscesswände sind uneben, weisslich verfärbt, die Wände der Vene übergehen ohne deutliche Grenze in die Abscesswände. Bei näherer Präparation sieht man, dass aus dem Abscess nach verschiedenen Seiten in dem Lebergewebe erweiterte Gallengänge strahlenförmig auslaufen, welche mit ikterischem Eiter gefüllt sind. Im Lebergewebe sehen wir, und zwar im rechten Leberlappen, einen ausgedehnten Abscess von der Grösse einer Faust, welcher bis in die Porta hineinreicht. Die Leberoberfläche theilweise mit dem Zwerchfelle verlöthet; zwischen Zwerchfell und Oberfläche der Leber ein abgekapselter Abscess, auf der Höhe des Abscesses Zwerchfell perforirt, die Perforationsöffnung misst 2 *cm* im Durchmesser, die Ränder derselben sind unregelmässig nekrotisch. Im übrigen Lebergewebe sind zahlreiche miliare Abscesse zerstreut.

Im Darme die Schleimhaut blass, mit Schleim gedeckt. Im Dickdarm zahlreiche schiefergrau verfärbte Stellen; an anderen Stellen, etwa im Colon transv., zahlreiche Defecte, deren Ränder auf weite Strecken unterminirt sind. In der Harnblase die Schleimhaut des Trigonum Lieutaud. injicirt, sonst blass. Im Eiter des subphrenischen Abscesses wurden Aktinomycesdrusen vorgefunden.

2. Herrlich.

Ein 25jähriges Dienstmädchen machte vor 6 Monaten einen acuten Kreuzrheumatismus durch mit einigen Recidiven.

Acht Tage vor der Aufnahme erkrankte sie unter Schüttelfrost, mit kolikartigen Schmerzen in der Magengegend, welche bis zur linken Schulter ausstrahlten. Hohes Fieber, Prostration. Gelenksaffectionen unbedeutend, frische Pericarditis, Zeichen eines linksseitigen pleur. Exsudates mit der charakt. abfallenden Begrenzungslinie und anderen Zeichen. Nicht stimmte mit dem Befunde eines mittleren Pleuraexsudates die unverhältnismässige Ausweitung im unteren seitlichen und rückseitigen Abschnitt des Thorax, Intercostalräume auffallend weit und verstrichen, Milzdämpfung von der bis zum Rippenbogen reichenden Dämpfung nicht abzugrenzen; war auch nicht palpabel. Am oberen Rande der 7. Rippe gemachte Punction traf in beträchtlicher Tiefe den Eiterherd. Unter unaufhaltsamem Collaps gieng die Patientin zugrunde. Bei der Section fand man keine Pleuritis, dagegen füllte ein grosser, über 1 Liter Eiter haltender, unter der Kuppe des Zwerchfells abgekapselt gelegener Abscess einen grösseren Abschnitt des Thoraxinneren. Die Eiterung war ausgegangen von mehr-

fachen, von der convexen Seite der Milz perforirten Abscessen, offenbar embolisch-metastatischen Ursprungs. Das stark vergrösserte Organ war mit seinen Randpartien nach allen Seiten mit den Circumferenzen des Zwerchfells durch feste Adhäsionen verwachsen, und bildete für die angeführte Eiteransammlung die Basis. Die von der convexen Milzpartie perforirten Eitermassen steckten in einem Maschengewebe, confluirten nach oben zu dem grossen Abscess, welcher unter dem nach oben und hinten ausgebuchteten Zwerchfell lag. Dieses war bis zur 3. Rippe hinaufgedrängt. Die Basalfläche der Lunge war in einer der Eiteransammlung ziemlich congruenten Ausdehnung mit dem Zwerchfell fest verwachsen.

Da man zwischen der 5. und 6. Rippe, wenn man resecirt hätte, die leere Pleurahöhle angetroffen hätte, so hätte man auch Pneumothorax erzeugt. Hätte man die Abscessentleerung hier vorgenommen — das Zwerchfell lag hier eng an — so wäre der Eiter in die intacte Pleurahöhle eingeflossen.

3. Hilton-Fagge.

Mann, W. T., 38 Jahre, Spitalseintritt 13. Februar 1868. Seit 3 Monaten schlechte Verdauung. Schmerzen auf der Brust, am Rücken zwischen den Schulterblättern. Einigemal Erbrechen am Morgen. 3 Tage vor dem Eintritt beim Bewegen im Bett plötzliche heftige Schmerzen im Bauche mit Krämpfen. Der Kranke stürzt zu Boden und erbricht graue Massen. Beim Eintritt Durst; dunkel gefärbter Urin mit etwas Albumen, Erbrechen; der Schmerz immer sehr lebhaft, bei Druck gesteigert, sich an der Flexura hep. coli localisirend und nach rückwärts sich bis in die Lenden erstreckend. Regelmässiger Stuhl.

2. März: Bei tiefer Inspiration vager Schmerz im Rücken, unter dem rechten Schulterblatt. Etwas Dämpfung an der Basis der rechten Lunge, etwas pleuraler Erguss. Besserung bis zum 3. Juli. Vesiculäres Athmen tritt wieder an der Lungenbasis auf.

4. Juli: In der Nacht Schmerzen, Schweisse, Puls 95. Übelriechender Athem. Leber abwärtsgedrängt, bei Erschütterung an der rechten Basis Plätschern.

6. Juli: Puls 100, klein, Resp. 34, tympanitischer Schall in einer grossen Ausdehnung der rechten Seite.

7. Juli: Puls 108, Resp. 36, schwer. Schmerzen. Dem Kranken ergeht es schlecht bis er am 14. plötzlich stirbt.

Autopsie: Beim Einstechen des Troikars in die Brust entweicht fötiden Gas in kleiner Menge, dann fliessen $3^1/_2$ Pinten einer eitrigen, grauliches Flüssigkeit aus der rechten Pleurahöhle. Auf der Pleura Pseudomembranen, adhärent $^1/_2$" dick. Unter dem Diaphragma grosser Abscess, der die Leber nach unten drängt, welche concav ist. Derselbe communicirt durch 2 Perforationen mit der Pleura und mit intrapulmonalen Herden. Magen und Duodenum geröthet, Schleimhaut geschwellt, die Falten pigmentirt. Auch Ileon und $^3/_4$ des Colon roth. Die untere Partie des Colon und Rectum dunkelroth und geschwellt; es gab auch an einer Stelle einen diphtheroiden Belag von $^1/_2$-Francstück. Aorta krank.

4. Ed. Bruen.

Mann von 18 Jahren, seit 4 Wochen an Dysenterie leidend, in Reconvalescenz, Spitalseintritt 30. November 1883 wegen Schmerzen in der Lebergegend. Empfindlichkeit lebhaft bei Druck im rechten Hypochondrium; Leberdämpfung 11 *cm* hoch in der Mamillar- und 14 *cm* in der Axillarlinie.

Pleuritis sicca rechts, etwas Schweisse, kein Fieber; bis 10. December derselbe Zustand, Temp. 37·7—38·8, Puls ca. 100. Die Empfindlichkeit und Schmerzen verschwinden; Kräfte, Allgemeinzustand und Appetit bessern sich. 10. December: Temp. 37·2. Statt Leberabscess, wie bisher, diagnosticirt man Perihepatitis. Die Besserung hält vom 10.—20. December an, wo der Kranke nach einem Brechacte plötzlich stirbt.

Autopsie: Man findet einen Abscess zwischen Leber und Diaphragma, Inhalt ca. 1 Liter guten Eiters. Leber normal. Katarrhalische Entzündung des Colon, eine oder zwei Ulcerationen, frisch überheilt. Pseudomembranen in der rechten Pleura.

5. Waters.

C. O., 39 Jahre, Kärrner, hat in den Tropen gedient, wo er zwei Anfälle von Dysenterie durchmachte (1858, 1870). 1875 wurde er von Schmerzen in der rechten Seite und von Husten befallen. Er lag mehrere Wochen, warf Blut aus, und tritt 18. December nach einer grossen Pneumorrhagie ins Spital ein. Abgemagert, schwach, blass, kein Ikterus. Zunge roth, regelmässiger Stuhl, leicht, Urin normal. Puls 120, Temp. 37·6. Schmerz im rechten Hypochondrium in der Lebergegend vermehrt beim Athmen, ausstrahlend in die rechte Schulter, Schmerz bei Percussion in der Achselhöhle und rückwärts rechts unten. Verbreiterung der Leberdämpfung besonders rückwärts. Basis der rechten Lunge gedämpft. Bronchophonie unter dem Schulterblatt, vorne rechts und links pueriles Athmen. Expectoration reichlich, etwas blutig, eitrig, dickflüssig. Sputa wie bei Pneum. gangrænosa, nicht übelriechend (unter der Form von „vomiques"). Diagnose: Leberabscess oder Abscess zwischen Leber und Diaphragma. Temp. 38°, Puls 120, klein, „vomique" bestanden fort, manchmal einmal in 24 Stunden. Tod 7. Jänner unter Erschöpfung.

Autopsie: Linke Lunge emphysematös, ohne Adhärenzen; rechte Lunge mit ihrem unteren Lappen am Zwerchfell angewachsen. Zwischen diesem und der Leber eine Ansammlung von mucopurulenter Jauche. Die Höhle lag über dem rechten Leberlappen, wo sie eine Depression von 3″ (8 *cm*) Umfang und 2·7 *cm* Tiefe verursachte. Sie war begrenzt mit einer Membran von $^1/_8$″. Der Abscess setzte sich durchs Diaphragma in eine grosse Höhle in der rechten Lunge fort, die mit schleimigem Eiter erfüllt war, mit den Bronchien communicirte. Colon contrahirt. Muscularis verdickt, Mucosa pigmentirt, hyperämisch, Mesenterialdrüsen geschwellt, der Dünndarm etwas dilatirt.

6. Rouis.

A. Schäfer, auf Malta, 50 Jahre, war 6 Jahre in Afrika. Eintritt 19. Jänner 1851. 1849, nach einem leichten Anfall von Dysenterie, stechende Schmerzen im rechten Hypochondrium, Husten, Fieber, Dyspnoë, reichliche Sputa, schleimig. Die acuten Symptome lassen nach, aber der Allgemeinzustand bleibt schlecht. Der Kranke beginnt zu verfallen, bessert sich dann, als nach 14 Monaten wieder die Krankheit aufflackert. 19 Jänner 1851: Beträchtliche Abmagerung, äusserste Schwäche. In der rechten Flanke lebhafte Schmerzen, bei Bewegung zur Angst sich steigernd. Die Leber überragt 5 *cm* die Thoraxbasis und hebt etwas die Bauchwand; darüber, sowie auch rückwärts Dämpfung, ohne Spur von Elasticität, bis zur 4. Rippe. Höher oben Abnahme des Lungenschalles. Im Bereiche der Dämpfung vorne kein Athemgeräusch, rückwärts bronchiales Athmen, darüber schwaches Vesiculärathmen; heller Schall, pueriles Athmen links. Puls klein, hart, 90 bis 100. Der Kranke stirbt am 27. Jänner.

Autopsie: In der rechten Pleura $^1/_2$ Liter citronengelber Flüssigkeit. Etwas Hepatisation an der Lungenbasis, welche durch kurze Adhäsionen ans Diaphragma fixirt ist. Diaphragma dünn, blass, zerreiblich, ist an die Thoraxwand angepresst, besonders vorn und bis zur 3. Rippe hinaufgeschoben. Dies geschieht durch einen intraperitonealen Erguss zwischen Leber und Diaphragma. Hier findet sich eine Höhle, welche ungefähr 1 Liter einer serösen, dunkelgrünen Flüssigkeit enthält. Rückwärts ist sie begrenzt durch die vordere Partie der Lig. coronar., links durch das Lig. susp., vorne durch Adhärenzen zwischen der Leber und dem Diaphragma. Sie ist ausgekleidet von Pseudomembranen von 2 *mm* Dicke, fast fibrös, sich leicht von der Leber ablösend und innerlich von Krümmeln von Fibrin überdeckt. Die Leber voluminös; der rechte Lappen in eine ovoide Eitertasche umgewandelt, deren

Wände 15 bis 20 *mm* Dicke haben und mindestens 1 Liter eines graulichen Breies (bouillie) enthaltend. Im Dünndarm nichts Abnormes, ausser in der Gegend der Vulv. ileocæcalis wo einige Peyer'sche Plaques Sitz einer entzündlichen Schwellung sind. Im Dickdarm dysenterische Veränderungen.

7. A. T. H. Waters.

L. L., Schiffskoch, Spitalseintritt 27. October 1870. Er kam von der afrikanischen Küste und litt an Schmerzen in der rechten Seite seit 3 oder 4 Monaten. Der Schmerz war noch sehr lebhaft, er hat während eines Monates Blut gespuckt Sehr abgemagert und schwach, warf er noch zahlreiche röthliche mucopurulente Sputa aus, die er immer mundvoll und leicht herausbeförderte. Dämpfung auf der rechten Brustseite. Crepitirendes Rasseln in der Mitte der rechten Lunge. An der Basis keine Athemgeräusche. Schneller Puls, kein Ikterus. Bis zum 1. November keine Veränderung, zu dieser Zeit entleerte er Blut in den Stühlen. Tod am 3. November.

Autopsie: Die rechte Lunge sehr adhärent nach vorn und rückwärts, an der Basis entzündet, die Bronchien mit blutgemischtem Eiter erfüllt. Leberkapsel verdickt. Zwischen ihr und der Bauchwand ein Abscess in Communication mit der rechten Lunge durch eine Perforation im Diaphragma. Colon verdickt, besonders gegen das Os ilei. Mehrfache Ulcerationen. Keine Communication zwischen Abscess und Darm.

8. Féréol.

Ein 24jähriger Mediciner tritt ins Spital am 17. November 1874 ein, derselbe hatte bisher im Süden Frankreichs gelebt und die letzten zwei Jahre in Algier. Er war stets gesund. Fünf oder sechs Tage vor seinem Eintritte ins Spital empfand er, als er vom Cafehause kam, einen lebhaften Schmerz in dem rechtsseitigen Hypochondrium, in der Gegend der falschen Rippen. Dieser Schmerz vermehrte sich, vergrösserte sich bei jeder stärkeren Inspiration, so dass dem Kranken laute Wehklagen entrissen wurden. Fieber. Bei der Untersuchung ist der Kranke blass, etwas cyanotisch, ängstlich, die Athmung häufig, die Sprache kurz und unterbrochen, beständiges Stöhnen; Unmöglichkeit auf der linken oder rechten Seite zu liegen. Der Kranke sitzt oder noch häufiger krümmt er sich nach vorn, indem er die Knie umfasst. Von dem Cavum des Epigastriums bis zur Linea axillaris und noch weiter, aber besonders im Niveau der 10. Rippe und am Rande der falschen Rippen ist die Percussion und Auscultation sehr schmerzhaft, kein schmerzhafter Punkt im Verlaufe des N. phrenicus am Halse. Die Leberdämpfung reicht vier Querfinger unter den Rippenbogen und steigt nach aufwärts bis zur Brustwarze, ohne sie jedoch zu überschreiten Über dieser Linie normaler Schall mit etwas tympanitischem Beiklang in der Regio subclavicularis. Im Niveau der Dämpfung ist die Thoraxvibration abgeschwächt und nach rückwärts und hinten vollkommen fehlend. An diesem Punkte ist der Schall der Athmung bronchial und man constatirt Ägophonie. Links dieselben Erscheinungen, aber die Dämpfung steigt weniger hoch hinauf. Fieber, abends sich verdoppelnd, Puls 96 bis 115, ohne Schüttelfröste. Anorexie, Abneigung gegen jede Nahrung, blasse bis erdige Gesichtsfarbe, Conjunctiven etwas ikterisch. Keine Galle in dem Harne. Diarrhöe, ja selbst unwillkürlicher Abgang von Stühlen. Etwas Delirium, reichliche Schweisse. Man diagnosticirte eine doppelseitige Pleuritis, ausgehend von einer Hepatitis. Da der Zustand nach einem Monate immer schlecht blieb, so machte Moutard Martin nach zwei explorativen Punctionen die Operation des Empyems im 7. Intercostalraume; hiedurch wurden $1^1/_2$ Liter eines anfangs dicken und gelben, später mit münzenförmigen Stücken einer bräunlichen Masse untermischten Eiter und einige Fetzen Pseudomembranen entleert. Der Ursprung des Eiters ist nicht zweifelhaft, umsomehr, als sich in den nächsten Tagen durch die Wunde Galle entleert. Trotz aller Mühe traten zur Diarrhöe noch Delirien und Erbrechen hinzu, so dass der Kranke am 14. Jänner, 16 Tage nach der Operation, unterlag.

Autopsie: In der linken Pleura alte Adhärenzen und etwa 150 bis 200 cm^3 einer citronengelben Flüssigkeit. Die hinaufgeschobene Leber hat die Dimensionen des Recessus costodiaphragmaticus vergrössert, derselbe ist ausgekleidet mit einem Filz von filamentösen Adhärenzen von gelblichweisser Farbe; das untere Drittel ist verschwunden, indem das Diaphragma an die Brustwand innig adhärirt, auf wenigstens zwei Querfinger Höhe. Die Basis der Lunge adhärirt innig an das Diaphragma und der Lungenrand steigt nicht nach abwärts in den Recessus. Die Lungen sind gesund. Im Bauche 150 *g* einer trüben Flüssigkeit. Rechts ist das Colon an die Leber und mit dieser an die vordere Bauchwand adhärent in der Ausdehnung von 12 *cm*. Die Wände des Darmes sind verdickt, die Schleimhaut blass. Die Incision war im 7. Intercostalraume geschehen, dieselbe war durch das Diaphragma hindurchgegangen, ohne in die Pleura eingedrungen zu sein, Dank dem Verdrängtsein des Muskels. Eine durch die Incision eingeführte Sonde dringt in eine Höhle ein, welche folgendermaßen begrenzt ist: Nach oben und vorn durch den rechten Leberlappen. Nach rückwärts von der Portio verticalis des Zwerchfells und von der vorderen Partie der rechten Niere, welche von einem verdickten Peritonealüberzuge bedeckt ist. Dieses bildet eine dicke Membrana pyogenes, welche sich sehr innig mit der Leber verlöthet. Die äussere Fläche, die am meisten ausgedehnte, ist vom Diaphragma gebildet, sodann von den Intercostalmuskeln und den Rippen. Die untere Begrenzung endet in eine Spitze, und zwar am Arcus coli, welches an die Leber sehr innig adhärirt. Die innere Wand ist auf Kosten des Lebergewebes gebildet, welches an dieser Stelle zerstört ist und hier eine unregelmässige Höhle bildet, welche mit einem bräunlichen Detritus erfüllt ist.

Diese grosse Höhle, welche keine Communication, weder mit der Pleura noch mit der Abdominalhöhle hat, ist durch einen von der Leber gebildeten Vorsprung in zwei Theile getheilt: Einen äusseren Theil, welcher gegen die costale Seite ausläuft, und eine hintere Höhle, welche von der Lebercaverne gebildet ist. Diese zwei Höhlen sind unten miteinander in breiter Communication, oben dagegen sind sie voneinander durch einen transversalen Sporn geschieden, welcher von der rechten Leberpartie gebildet ist. Leber vergrössert, durchsetzt von 10 bis 15 Abscessen von der Grösse einer Haselnuss bis zu der einer Mandarine. Gallenblase atrophirt. Keine Spuren von Hydatiden.

9. E. Schwarz.

Ein 29jähriger Stallknecht wird am 30. Juli auf die med. Klinik aufgenommen mit sehr unbestimmten anamnestischen Angaben, die auf ein scheinbar vor einer Woche aufgetretenes acut fieberhaftes Leiden hindeuten, welches vom Kranken, wie so oft, auf eine Erkältung zurückgeführt wird. Mehrere Schüttelfröste, Mattigkeit, Appetitlosigkeit, Schmerzen seitlich und über den unteren Partien des Thorax rechts. Die physikalische Untersuchung ergibt die unzweideutigsten Zeichen eines pleuritischen Exsudats. Eine Diagnose, die man für unumstösslich hält, besonders als am 4. August mit dem Auftreten pleuralen Reibens durch Probepunction im 10. Intercostalraume Eiter entleert wird. Die Zunahme einer von Anfang an vergrösserten Leberdämpfung allmählich von 2 *cm* unterhalb des Rippenpfeilers bis zur horizontalen Nabellinie wurde als blosse Leberverschiebung durch das angenommene Empyem gedeutet, da weder Form noch Consistenzveränderung, noch Druckempfindlichkeit an der Leber nachzuweisen war. Auch ergab die mikroskopische Untersuchung des durch die Punction gewonnenen Eiters weder irgendwelche specifischen Elemente der Leber noch eines Neoplasmas. Eine leichte Milzschwellung konnte nur auf die infectiöse Natur des Leidens führen, sonst aber in keiner Weise die Diagnose fördern.

Die zwei Tage später, am 6. August, vorgenommene, mit Resection der 8. Rippe verbundene Thorakotomie ergab folgendes Resultat: Als Inhalt der Pleura etwa 200 cm^3 eines vollkommen geruchlosen klaren Serums, die rechte Lunge weder

wesentlich comprimirt noch adhärent, in unmittelbarster Berührung mit der Brustwand, in ungehinderter Function. Dieser Befund brachte natürlich im ersten Momente Überraschung, musste aber ebenso wie das Erscheinen von Ikterus und der weitere ungünstige Verlauf mit hohem hektischen Fieber und Tod am eilften Tage nach der Operation zum Theile wenigstens den nach dem Tode vorgefundenen Befund vermuthen lassen.

Nach diesem handelte es sich nämlich in erster Linie um einen vielkammerigen Abscess des rechten Leberlappens.

Der unterste Theil des pulmonalen Dämpfungsbezirkes, wo die Probepunction vorgenommen worden war, war nicht pleuritischen Ursprungs, sondern durch die eiterig geschmolzene und geschwellte Leber geliefert. Die schwammartige Zusammensetzung des Leberabscesses aus unzähligen kleinen Eiterherden vermochte den palpablen Theil der Leber weder in Form noch Consistenz wesentlich zu verändern. Per contiguitatem bloss hatte sich in der rechten Brusthöhle eine Pleuritis serofibrinosa entwickelt, deren 200 cm^3 betragendes Exsudat durch die Thorakotomie entleert worden war. Die Probepunction dagegen, noch weiter hinten unten gemacht, hatte direct den Leberabscess eröffnet. Aber daran nicht genug! Auch der anatomisch hier so ausgesprochene und in seinem ursächlichen Zusammenhange mit der Leber- und Pleuraaffection so unzweideutige Darmprocess war gleichfalls anamnestisch und klinisch vollkommen latent geblieben, nämlich eine Dysenterie schwerster Form mit zahlreichen Geschwüren vom Cöcum bis zum Rectum von bis Zweifrancstück-Grösse, frischen und alten, nekrotischen und vernarbenden.

Ein Fall von Zeroni (Memorabilien XXVII., 1882) zeigt eine weitere Möglichkeit verfehlter Thorakotomie eines mit Leberabscess combinirten Pleuraexsudates, denn, während bei dem vorigen Falle wenigstens beidemale dasselbe entleert worden ist, wurde im Zeroni'schen Falle der Leberabscess selbst direct eröffnet, wogegen ein oberhalb bestehendes seröses Pleuraexsudat ganz unberührt blieb. Dies geschah in folgender Weise: Eine Probepunction, obgleich im 6. Intercostalraume ausgeführt, traf doch schon den Leberabscess und führte zur Diagnose Empyem. Hierauf Thorakotomie im 9. Intercostalraum, welche, wie die Autopsie lehrte, durch eine abgekapselte Stelle der Pleura und das Zwerchfell hindurch den Leberabscess entleerte. Das seröse Exsudat dagegen lag im oberen, nicht obliterirten Theile der Pleura vollkommen getrennt und unangetastet von Probepunction wie von Operation. Tod durch Kleinhirnabscess.

10. Nowack.

K....s Eleonore. Section: Alter Milzinfarct mit grossem hypophrenischen Abscess links, Verwachsung der linken Lunge. Chronisches Ödem des Lungengewebes. Rechte Lunge mässig fest verwachsen; im unteren Theile des Oberlappens kleine Caverne mit umgebender Miliartuberculose. Organisirte wandständige Thrombose in die zuführende Lungenarterie. Spitzen frei. Alte warzige Endocarditis der Mitral- und Aortenklappen. Dilatation beider Ventrikel, diffuse Verfettung des Herzfleisches. Allgemeine Atheromatose von Leber und Nieren neben Granulirung.

11. Jahn.

Ein Dragoner hat in seiner Jugend eine rechtsseitige Lungenentzündung durchgemacht, wurde am 26. Februar 1887 nach zweitägiger Dauer im Spital aufgenommen und eine rechtsseitige Lungenentzündung bei ihm diagnosticirt. Am sechsten Tage Krisis und normale Reconvalescenz. Am 23. März Schüttelfrost mit Stirnkopfschmerz, 2 Tage Schmerzen und Stiche in der linken Seite mit Crepitiren an der Lungengrenze, ohne Dämpfung und Husten, einmal Erbrechen. 26. März dünne Stühle, Nasenbluten, zäher schleimiger, blutig gestreifter Auswurf. 27. März Roseola, Milzvergrösserung, Schmerzen im rechten Bein, Schwellung der Leistendrüsen, Lungenkatarrh. Bis 6. April Entfieberung durch kalte Bäder. In der Nacht auf den

15. April trat Frost mit Temperatursteigerung auf 40° auf. Druck im Epigastrium, aufgetriebene Magengegend, häufiges Aufstossen. Hinten und vorne handbreite Dämpfung mit Crepitiren auf der Höhe der Inspiration, Stiche unter dem rechten Rippenbogen, Auswurf schleimig mit Spuren dunklen Blutes. Temperatur des Morgens subnormal, zwischen 12 und 6 Steigerung, in der Nacht unter Schweissen Rückgang zur Norm. Schmerzen am Schwertfortsatz und rechten Rippenrand mit mässigem Hustenreiz, ab und zu blutig tingirtem Sputum, öftere Üblichkeit mit Erbrechen. Objectiver Befund wie folgt: Über der Brust hinten unten ein handbreiter matter Schall mit abgeschwächtem Athmungsgeräusch. Leberdämpfung misst in der Linea axillaris 16 *cm*, in der mamillaris 21 *cm*, in der parasternalis 19 *cm*, sie beginnt an der 4. Rippe und reicht 19 *cm* nach abwärts. Die Milzdämpfung 13 *cm* breit. Die Haut des ganzen Abdomens, der Lebergegend, des Epigastriums bis zu den Brustwarzen hinauf ist wachsweich. Unter dem rechten Rippenrande eine weich-elastische Stelle, welche sich blasenartig anfühlt und von festem Gewebe kreisrund umgeben ist. In den nächsten 4 Wochen abendliche Fiebererscheinungen, sonst keine auffallende Veränderung des Befundes. Am 3. Juli wurde eine Hervorwölbung der unteren Brustpartien constatirt, die Leber überragte den Rippenrand um 2 bis 4 *cm*, war nicht empfindlich. Am 8. Juli traten Klagen über Schmerzen und Stiche in den unteren Theilen der rechten Brust auf, die Zwischenrippenräume verstrichen allmählich und man fühlte zwischen der 8. und 11. Rippe undeutliche Fluctuation. Im 9. Intercostalraume ergab die Punction dicken gelbgrünlichen Eiter. Am 15. Juli wurde in Narkose ein spitzes Messer an derselben Stelle eingestossen und der Einstich auf 8 *cm* erweitert, wobei Luft in die leere Pleurahöhle eindrang. Man sah bei Auseinanderhalten der Wunde das Zwerchfell kuppelartig vorgewölbt. Nachdem man die Kuppel des Zwerchfelles punctirt hatte und abermals Eiter bekam, schnitt man dasselbe an dieser Stelle ein, worauf sich ein Esslöffel Eiters entleerte. Das Zwerchfell sank nun zusammen, der tastende Finger konnte gegen das Lebergewebe hin zahlreiche Stränge und Fäden nachweisen. In den Zwerchfellspalt wurde ein Drainrohr eingeführt und befestigt, darüber ein Sublimatwatteverband gelegt. Ausser einem leichten Collapszustand mit Beklemmung hatte der Patient die Operation gut überstanden, obwohl er nachher bei jedem Athemzug über Schmerzen in der Tiefe der Wunde klagte. Am zweiten Tage steigt die Temperatur und die Athmung wird etwas frequenter, man führt in die Pleura eine dicke silberne Canüle ein. Sputa blutig gefärbt. Bis zum 22. Juli Temperatur ansteigend, 39°, aber nichts Beunruhigendes an der Wunde. Keine Pleuraeiterung, seit 31. Juli fieberfrei; da das Drain durch Granulationen aus der Wunde gedrängt ist, wird es fortgelassen, rechts hinten unten leichte Dämpfung und abgeschwächtes Athmungsgeräusch. 10. September die Wunde durch feste Narbe geschlossen, Patient hat um 9 Pfund zugenommen. Leberdämpfung beginnt an der 6. Rippe und überragt den Rippenrand nicht. Der Kranke wurde Ende September entlassen und 14 Tage nachher geschont, worauf er jeden Dienst in der Schwadron that ohne Nachtheil.

Man kann den Abscess als Metastase eines Typhus auffassen, was dem Autor aber nicht gerade sehr wahrscheinlich ist. Oder derselbe kann mit der Pneumonie in losem Zusammenhange stehen. Da sah man aber keine Fortpflanzung auf die Pleura, wie der Verlauf und die Operation lehrte. Daher entscheidet sich Jahn für das seltene Vorkommen einer Typhusmetastase in die Leber.

Als weitere Kategorie jener subphrenischen Abscesse, welche in der Leber und deren Anhängen ihren Ursprung nehmen, führten wir die metastatischen Leberabscesse an. Da nach Einführung der

antiseptischen Wundbehandlung überhaupt die Anzahl der Eiterungsprocesse abgenommen hat und damit auch jene an solchen Stellen, welche sonst den Ursprungsort für die metastatischen Leberabscesse abgegeben hatten, und da weiter in unseren Gegenden wir es nur ausnahmsweise mit tropischen Leberabscessen zu thun haben, so sind wir fast ausschliesslich auf die Erfahrungen der englischen und auch auf jene der französischen Collegen angewiesen, besonders wenn wir die Pathologie der tropischen (metastatischen) subphrenischen Leberabscesse an dieser Stelle besprechen wollen. So lieferte R. J. Godlee in seinen „Lectures on the surg. aspect of hepatic Abscess“ (in Brit. med. Journal 1890 Jan. 11) eine kurze, wiewohl meisterhafte Darstellung dieses Gegenstandes. Wir nehmen keinen Anstand, bei den folgenden Bemerkungen diesen Aufsatz als oft benützte Quelle anzugeben.

Allerdings hatten wir in unseren bisherigen Untersuchungen über die subphrenischen Abscesse bereits Gelegenheit, metastatischen Abscessen zu begegnen, und zwar im Falle 4, 7, 8, 9 und Nachtrag derjenigen subdiaphragmatischen Abscesse, welche nach pericöcalen Eiterungen entstanden waren. Keiner von denselben aber hatte sich früher in der Leber localisirt, sondern alle lagen direct dem Zwerchfell an, ohne durch eine Schichte Lebergewebe von demselben getrennt zu sein.

Die Ursprungsmöglichkeiten des metastatischen Leberabscesses sind nach den Ausführungen von Godlee so vielfach, dass wir eigentlich staunen sollten, so selten auch heutzutage demselben auf dem Operations- und Secirtische zu begegnen, doch muss man bedenken, dass ausser des tropischen Abscesses die übrigen Möglichkeiten zwar zahlreich, aber jede derselben an sich eigentlich eine Ausnahme, ein besonderes Ereignis sind, weswegen es daher schwer fällt, aus mehreren gleichartigen Beobachtungen längere Reihen zusammenzustellen. Die von Godlee angeführten Möglichkeiten werden den Leser sofort überzeugen, wie häufig ein metastatischer Abscess eigentlich die Gelegenheit hätte zu entstehen, aber de facto sehr selten wirklich entstehe. Da uns von der ganzen Reihe der metastatischen Leberabscesse nur jener Theil interessirt, welcher knapp unter der Leberconvexität liegt, unter dem Rippenbogen gar nicht hervorragt, wenigstens von unterhalb des Rippenbogens ohne besondere Kunstgriffe nicht zugänglich ist, so wird es niemanden wundernehmen, dass wir, bis auf einige wenige Beobachtungen, in Verlegenheit wären, einen metastatischen Abscess der Leberconvexität anzuführen, welcher einen thatsächlichen, nicht innerhalb der Leber gelagerten, subphrenischen Abscess vorzutäuschen im Stande wäre.

Vor allem wollen wir also der Gründlichkeit wegen die Möglichkeiten anführen, welche Godlee als Ursprungsquellen der Leberabscesse im allgemeinen aufzählt. Er sagt: Der pyämische Leberabscess entsteht besonders gern 1. nach irgend einer Wunde in Verbindung mit Pyämie und führt einen solchen nach Phlegmone des Vorderarms an; weiters

einen nach tuberculöser Coxitis. 2. Sie entstehen sehr gern nach ulcerösen Processen im Magen-Darmcanal. Man beobachtete einen solchen bei Perforation einer Fischgräte vom Magen in die Vena portæ, aber auch bei Analfisteln, ausserdem bei Geschwüren des Proc. vermiformis und weniger häufig nach ähnlichen Vorgängen im Rectum. 3. Milzabscesse, welche sich in die Portaläste ergiessen, verursachen Leberabscesse. 4. Suppurationen in den Mesenterien und den Mesenterialdrüsen führen ebenfalls zu Metastasen in die Leber. Wir kennen solche 5. nach Krankheiten der Gallenwege und bei Gallensteinen. Endlich sollen auch Entzündungen der Capsula Glissoni mitunter zu Leberabscessen Veranlassung geben. Von den tropischen Abscessen hören wir, dass sie nach Malaria oder Dysenterie vorkommen, aber auch wohl ohne diese.

In Brossier's[1]) Abhandlung über die expectorirten Leberabscesse finden wir manchen wissenswerten Aufschluss bezüglich der Ausbreitung der Leberabscesse, besonders der tropischen. Eigenthümlicherweise zeigt sich durch Zusammenstellung grösserer Reihen von Leberabscessen, welche in nachbarliche Organe und Gewebsschichten durchgebrochen sind, dass die Perforation in der Richtung gegen den Thorax bei weitem die häufigste ist. Als Beleg hiezu seien einige Ziffern hier angeschlossen: Unter den 30 von Rouis[2]) beobachteten Fällen, in welchen sich die Leberabscesse nach aussen ergossen haben, geschah dies nach der Lunge 15mal, und zwar direct, während in zwei Fällen der Eiter zuerst in die Pleura einbrach und nachher erst in die Bronchien. Unter 7 von Haspel[3]) gesammelten Beobachtungen erfolgte die Perforation 2mal in die Lunge und 4mal in die Pleura. Unter 4 Fällen Cambay's[4]) wurden die Bronchien 2mal zum Entleerungsweg benützt. Bei Morehead geschah die Perforation 14mal in die Lunge und Pleura. Dutrouleau[5]) konnte constatiren, dass unter 33 Fällen der Durchbruch in die Lunge 18mal, in die Pleura 2mal erfolgt ist. Wenn wir von diesen Statistiken nur die grösseren berücksichtigen, so stellt es sich heraus, dass unter 86 Fällen spontanen Durchbruchs der Leberabscesse nach aussen 51mal die Perforation in die Brusthöhle geschah, was 59·2% ausmacht.

Weiter beschäftigt sich Brossier mit der Frage, welcher Lappen der Leber vom Abscess häufiger befallen werde. Dutrouleau hat bei 76 Sectionen von Leberabscessen 62mal den rechten, 12mal den mittleren und 2mal den linken befallen gefunden. Was die Oberfläche der Leber betrifft, in deren Nähe sie sich entwickeln, so hat derselbe Autor den Leberabscess 41mal in der Nähe der convexen Oberfläche

[1]) Brossier, Abcès du foie expectorés, Thèse de Paris, 1888, Nr. 183.

[2]) Rouis, Recherches sur les suppurations endémiques du foie. Paris 1860.

[3]) Haspel, Maladies de l'Afrique. 1850.

[4]) Cambay, Traité des maladies des pays chands.

[5]) Dutrouleau, Maladies des Européens dans les pays chauds. Mémoire sur l'hépatite, 1856. (Mem. à l'acad. de méd.)

gefunden, und nur 9mal nahe der concaven. Wenn er weiter untersuchte, ob der Abscess mehr in der Nähe des vorderen oder des hinteren Leberrandes sich befand, so fand er, dass die Anzahl der am hinteren Rande sich entwickelnden sich zu jener am vorderen Rande sich befindlichen wie 13 zu 8 verhält.

Hieraus folgt, dass die Leberabscesse sich am liebsten im rechten Leberlappen, und zwar in der Nähe des hinteren Randes und der oberen, convexen Leberoberfläche entwickeln, somit mit dem Zwerchfelle bei weitem häufiger in Berührung kommen können, als mit den anderen Organen. Da nur der vordere Theil der convexen Leberoberfläche einen Peritonealüberzug besitzt, der hintere Theil derselben Fläche aber eines solchen bar ist, so verlöthet die adhäsive Entzündung entweder die Leber und Zwerchfelloberfläche direct untereinander, oder es geschieht dies unter Vermittlung einer auf den Peritonealüberzug der Leber und des Zwerchfells beschränkten Peritonitis. Ist die Arrosionsfähigkeit des Abscessinhaltes nicht allzu gross, so können sich diese Verlöthungen zwischen der Leber und dem Zwerchfell leicht entwickeln, ja es ist hinreichend Zeit vorhanden, um dass sich solche auch zwischen der oberen Fläche des Zwerchfells und dem unteren Lungenlappen etabliren. In einem solchen Falle langsamen Fortschreitens sind also die Bedingungen zu einer Perforation des Leberabscesses in die Lunge gegeben, ohne dass sich unterhalb des Zwerchfells nothgedrungen ein richtiger subphrenischer Abscess hätte entwickeln müssen. In jenen Fällen dagegen, in welchen die Fähigkeit des Abscesses, die umliegenden Gewebe in Verschwärung zu bringen, hochgradiger ist, kann erstens die Perforation des Leberabscesses zu einer Zeit erfolgen, wo durch Adhäsionen kein genügender Abschluss der Gewebsschichte zwischen Leber und Zwerchfell oder der Höhle zwischen den beiden Peritonealblättern des Lig. coronarium erfolgt ist. Es kann aber auch zweitens im weiteren Verlaufe der Durchbruch durchs Zwerchfell erfolgen, schon zu einer Zeit, als noch keine Verwachsungen zwischen der oberen Zwerchfellfläche und der rechten Lungenbasis sich entwickelt haben. Im ersten Falle ist die Entstehung eines wirklichen subphrenischen Abscesses, im zweiten der Einbruch des Eiters direct in die Pleura wahrscheinlich. Von der Pleura aus kann der Eiter erst wieder in die Lunge perforiren.

Die Krankengeschichten einiger Fälle, welche wir der Kategorie der nach pericöcalen Eiterungen entstehenden Abscesse anführen, sowie die an der Spitze dieses Capitels stehenden Fälle repräsentiren ebensoviele Beispiele von wirklichen metastatischen, subphrenischen Abscessen. Es empfiehlt sich nur noch der Vollständigkeit halber ein oder das andere Beispiel eines metastatischen Leberabscesses an dieser Stelle anzuführen, damit für die hieraus entstehenden subphrenischen Abscesse die unmittelbaren Vorstufen bekannt seien. Als typisch kann folgender,

nach Haspel-Brossier citirter Fall gelten: Im zweiten Bande, pag. 173, der Publication des ersteren, „Über die für Afrika eigenthümlichen Krankheiten“ finden wir folgenden Fall registrirt: Ein Soldat vom 13. Regiment starb an einem subphrenischen Abscesse der Leber, und der Sectionsbericht bot folgende Beschreibung seines Leidens: Die rechte Lunge crepitirte in der Spitze; in den unteren 2 Dritteln war sie hepatisirt und zerreiblich und war von einer graurothen Farbe. Nach einem Schnitt in den Unterlappen sah man eine eitrige, grünliche, ziemlich consistente, dem von phlegmonösen Processen herrührenden Eiter ähnliche Flüssigkeit hervorquellen. Dieselbe rann aus einer Höhle in der Mitte des Lungenparenchyms, dessen Wände mit dicklichem Eiter bedeckt waren. Dieselbe stand mittelst einer kleinen Öffnung mit einer im Parenchym der Leber gelegenen, ungefähr strausseneigrossen Höhle in Verbindung. An diesem Punkte war die Leber an das Diaphragma in grosser Ausdehnung angewachsen. Die linke Lunge war im Zustande der Anschoppung. Das Leberparenchym war braunroth; der rechte Leberlappen nahm einen Theil des Thorax ein, er verdrängte die Lunge nach oben, welche mit der Brustwand Verwachsungen eingegangen war. Derselbe überschritt nach unten seine normalen Grenzen. Der linke Leberlappen bot nichts besonderes dar, aus seinem Durchschnitte floss reichlich venöses Blut aus, er war insbesondere in der Nähe des grossen Abscesses brüchig. Der Abscess selber war unregelmässig und buchtig, mit Membranfetzen erfüllt. Der Eiter stand in unmittelbarer Berührung mit dem Lebergewebe. Im Dickdarm waren ausgedehnte Ulcerationen zu sehen. Sonst alles normal.“

Ein besonderes Ereignis, welches sich an die Eiterungsprocesse in der Leber anschliessen kann, ist die Entstehung einer hepato-bronchialen Fistel, eines längere Zeit persistirenden Ganges, durch welchen sich täglich eine grössere oder kleinere Quantität Galle durch die Bronchien entleert. Es sind dies zwar im Ganzen ungemein seltene und erst seit wenig Jahren genauer beobachtete Zustände, aber man würde vermuthen, dass sie sich am häufigsten bei jenem Leberleiden ereignen werden, welches wir unter dem allgemein verständlichen Terminus „der tropische Leberabscess“ zusammenfassen. Sind ja eben diese Lebereiterungen mit ihrer bekannten Ätiologie die bestbekannten, weil häufigsten Vorkommnisse dieser Art. Wenn wir ausserdem erfahren, wie oft bei diesem Leiden die Perforation des im Inneren der Leber sich entwickelnden Eiterherdes in die Lunge und Pleura erfolgt, so würden wir erwarten, dass auch bei den tropischen oder, allgemeiner gesagt, metastatischen Abscessen der Leber die Bildung einer hepato-bronchialen Fistel nicht ein allzu seltenes Ereignis bilden wird.

Doch man würde in dieser Voraussetzung irren. Der bereits citirte Autor Rouis hat unter den von ihm gesammelten Fällen, welche sich auf 162 belaufen, nur zwei Fälle auffinden können, in denen der Leber-

abscess eine purulente Fistula hepato-bronchialis veranlasst hat, und nur einen einzigen Fall, in welchem während eines einzigen Tages 900 *g* Galle gesammelt werden konnten. Wir haben bei Gelegenheit der Besprechung ähnlicher Zufälle nach Lebereiterungen anderen Ursprungs auf dieses Ereignis hingewiesen und erfahren, dass es bei gewissen Kategorien derselben sich schon häufiger vollzieht.

Ähnlich verhält sich die Sache mit der Bildung einer intermediären Höhle zwischen Leber einerseits und der Lunge oder Pleura andererseits bei tropischen Leberabscessen.

Auch da hätten wir, vielleicht mit einiger Berechtigung, voraussetzen können, dass die directe Perforation von der Leber in die Lunge oder Pleura nicht gar so häufig, die Bildung einer subphrenischen Zwischenhöhle dagegen ein nicht allzu seltenes Ereignis darstellen werde.

Mögen wir aber eine beliebige Krankengeschichte durchsehen, welche in der Autopsie eine subphrenische Eiteransammlung aufweist, die ihrerseits wieder einem Leberabscess gefolgt ist, kaum einmal wird es sich um einen tropischen oder überhaupt metastatischen Abscess handeln, fast immer ist die veranlassende Ursache eine andere, meist, nach unseren Erfahrungen, die Bildung eines Abscesses im Verlaufe der Gallensteinerkrankung und im Gefolge von Leberhydatiden. So sagt Cayet, da er die hepato-bronchialen Fisteln bespricht, „die Entzündung, welche von der Leber oder von der Gallenblase ausgegangen war, breitet sich allmählich aus und ruft eine partielle Peritonitis adhæsiva hervor, welche die grosse Peritonealhöhle gegen den Einbruch von Galle schützt. Bald bildet sich zwischen der convexen Leberoberfläche und dem Diaphragma eine abgesackte suprahepatale Peritonitis, welche sich mittelst einer „Vomique“ entleeren wird, wenn dieselbe Arbeit der Pleuritis adhæsiva sich im Brustkorb vollzogen haben wird, bald gibt es aber ohne jegliche eitrige oder gallige Ansammlung eine enge Verwachsung zwischen allen diesen Organen und die Communication zwischen den Gallengängen und den Bronchien ist eine directe.“ Als Beispiel der Bildung einer intermediären subphrenischen Eiterhöhle werden die Beobachtungen von Archambault und Bercioux citirt. Wenn wir dann näher nachsehen, um was es sich in den genannten Fällen gehandelt habe, dann erfahren wir, dass es sich im ersteren Falle um eine Cholecystitis suppurativa typhoides und im anderen Falle um eine Perforation der Gallenblase gehandelt habe.

Umso willkommener war uns daher eine eigene Beobachtung, welche die eben erwähnte Lücke nicht nur vollkommen ausfüllt, sondern welche auch in einer anderen Beziehung geradezu ein Unicum vorstellt. Es führte in diesem Falle ein specifischer, nämlich aktinomykotischer Geschwürsprocess im Darme zur Bildung eines Leberabscesses, welcher seinerseits nach dem Raume zwischen Leber und Zwerchfell perforirte und nach Usur des Diaphragmas in den Unterlappen der rechten Lunge einbrach.

Die Beobachtung ist unter Nr. 1 diesem Capitel vorangestellt und daselbst ausführlich mitgetheilt.

Wir schreiten nun zum Abschlusse dieses Capitels. Dem Zwerchfell liegen von seiner unteren Seite besonders zwei Organe an, welche vorzugsweise der Sitz embolometastatischer Eiterungsprocesse zu sein pflegen. Nicht nur die Leber, sondern auch die Milz steht in unmittelbarer Berührung mit dem Diaphragma. Es hätte schon eine theoretische Erwägung dazu führen können, dass in einer gewissen, der Frequenz der Leberabscesse im Verhältnis zu den Milzabscessen entsprechenden Anzahl auch aus metastatischen Milzabscessen subphrenische, natürlich linksseitige Abscesse hervorgehen könnten. Es könnte sich da selbstverständlich um keine langen Reihen handeln, da wir, wie schon erwähnt, bis auf unseren eigenen Fall keinen aus der Literatur der tropischen, im weiteren Sinne metastatischen Leberabscesse stammenden subphrenischen Abscess beibringen konnten. Der günstige Zufall will es aber, dass wir, um von dieser Seite ein lückenloses Bild der von uns abgehandelten Affection liefern zu können, eine Beobachtung literarisch verzeichnet finden, in welcher nach einem Gelenksrheumatismus multiple metastatische Abscesse in der Milz entstanden und im weiteren Gefolge zur Bildung eines subphrenischen Abscesses führten, welcher allerdings zu einer breiten Fixation der linken Lungenbasis gedieh, ohne aber vor dem letalen Ende in die letztere einzubrechen. Auch diesen Fall haben wir diesem Abschnitt in ausführlicher Mittheilung vorangestellt (Nr. 2).

Andere metastatische Abscesse (rein subphrenisch oder in den subphrenischen Organen entwickelt), welche durch eine den anderen von uns aufgestellten Gruppen angehörige Erkrankung erzeugt wurden, finden sich auch in dem betreffenden Capitel angeführt.

Nicht unerwähnt soll an dieser Stelle die Forschung der letzten Jahre nach der Ätiologie der die Leberabscesse veranlassenden Enteritis, sowie nach den ursächlichen Momenten der hierauf folgenden Hepatitis bleiben. Es ist bekannt, dass Koch[1]) in Darmschnitten bei tropischer Dysenterie Amöben nachwies, worauf Kartulis[2]) auf Grund eines grossen Beobachtungsmaterials ganz entschieden für die Constanz und ursächliche Bedeutung dieses Befundes eintrat. Dasselbe that schon früher Hlava[3]) für eine im Prager Irrenhause endemische Dysenterie. Andere Beobachter folgten denselben, die Befunde der vorgenannten Forscher bestätigend und der Deutung derselben zustimmend. Allerdings blieben diese Angaben nicht unwidersprochen, so von Grassi, Cunningham und anderen, welche Amöben in den Dejectionen von

[1]) Gaffky's Bericht zur Erforschung der Cholera. 1883.

[2]) I. Publ. im Centralblatt f. Bacteriologie. Bd. VI. Nr. 16—17.

[3]) Centralblatt für Bacteriologie. Bd. II. Nr. 25.

kranken und gesunden Menschen und Thieren fanden. Da bisher Amöbenbefunde bei den verschiedensten Krankheitsbildern gemeldet wurden, so betrat Lutz[1]) einen systematisirenden Weg, indem er sagt, dass wir vor allem bei der Amöbenerkrankung von Enteritis mit schleimig-blutigen Entleerungen sprechen sollen oder auch von chronischer oder tropischer Dysenterie. Von dieser sei scharf die sogenannte epidemische Dysenterie (auch deren sporadische Form) zu unterscheiden, bei welcher Erkrankung der Ursprung von einer Amöbeninfection noch durchaus unerwiesen ist. Derselbe Autor stützt seine Ansicht unter anderem auch damit, dass, wenn beide Erkrankungen gleich wären, einer epidemischen Dysenterie mit Wahrscheinlichkeit auch eine Epidemie von Leberabscessen folgen müsste, während die Entwicklung solcher Eiterdepots eine gewöhnliche Folgeerscheinung nur der tropischen, chronischen Dysenterie ist.

Für die Frage, welche uns an dieser Stelle vorzüglich interessirt, würde es sich vor allem darum handeln, ob es bei den, Leberabscesse veranlassenden Darmaffectionen gewisse charakteristische Bildungen gibt, welche, mit in die Leberabscesse verschleppt, dazu dienen könnten, aus dem Eiter oder Wandbelage der Abscesse den Ursprung derselben zu erkennen.

Für diese Erkenntnis der Ätiologie wäre es eigentlich, im Grunde genommen, gleichgiltig, ob der erwähnte Bestandtheil die ursprüngliche Darmerkrankung direct verursacht oder ob derselbe nur eine charakteristische Beimengung des Geschwürsecretes ist und mit demselben nach der Leber hin vertragen wird. So steht die Angelegenheit bisher auch in Sachen der tropischen Leberabscesse. Der Beweis, dass die Amöben die die Dysenterie direct veranlassende Ursache sind, ist nicht mit jener Sicherheit erbracht, dass jeder Zweifel ausgeschlossen werden könnte, denn dem Hauptbeobachter dieses ursächlichen Zusammenhanges und eifrigstem Vertreter desselben gelang es bis nun noch nicht, die Organismen rein zu züchten oder mit amöbenhaltigen Dysenteriestühlen Thiere zu inficiren. Eine gewisse Rolle bei dieser Krankheit scheinen sie jedoch trotzdem zu spielen, da sie Kartulis bei mehr als 500 Fällen dieser Krankheit, sowie bei allen dysenterischen Leberabscessen immer nachweisen konnte, sie aber bei anderweitigen Krankheiten stets vermisste. In 22 Fällen von dysenterischen Leberabscessen wurde 13mal Eiter zur Cultur verwendet, und zwar 8mal mit negativem Erfolge. In den übrigen Fällen wurde 2mal Staphylokokkus pyogenes aureus und je 1mal Staphylokokkus albus, Bacillus pyogenes fœtidus[2]) und Proteus vulgaris gefunden. In Schnitten und Deckglaspräparaten

[1]) Centralblatt f. Bacteriologie. Bd. X. Nr. 8.

[2]) Netter hat in einem Falle von Leberabscess die Darmperforation durch den Bacillenbefund diagnosticirt, den er im Eiter Gelegenheit hatte zu machen. (Société Clinique. 1882.)

des Eiters waren stets Amöben aufzufinden; davon in 10 Fällen mit Mikrokokken, in 2 mit Bacillen gemischt. Diese Amöbenbefunde wurden von Osler[1]) in Baltimore und in 1 Falle von tropischem Leberabscess auf der v. Bergmann'schen Klinik in Berlin bestätigt.

Bezüglich der Pathogenese der dysenterischen Leberabscesse ist Kartulis folgender Ansicht: Die Amöben dringen in alle Darmschichten ein und durchsetzen reichlich die Capillaren der Submucosa. So dringen sie auf dem Wege der Pfortader endlich in die Leber ein. Sie schleppen Detritusmassen, Blutkörperchen und verschiedene Mikroorganismen mit sich. Die letzteren bringen zwar die Eiterung hervor, aber nur auf dem durch Amöben vorbereiteten Boden, denn diese bewirken oft durch Gefässzerreissungen bedeutende Läsionen. Dass die Amöben für das Zustandekommen der Leberabscesse von grosser Bedeutung sind, beweist auch der Umstand, dass sich auch in Ägypten zu tuberculösen und typhösen Darmgeschwüren nur äusserst selten Leberabscesse hinzugesellen. Kartulis sah nur zweimal bei tuberculösen Processen im Darme Leberabscesse auftreten und in diesen 2 Fällen fand er im Abscesseiter nur Amöben. Nach den Untersuchungen des Leberabscesseiters scheinen die Eiterorganismen in den Abscessen (wie es auch von anderen abgekapselten Eiterungen, z. B. in den Pyosalpingitiden und anderen gefunden wurde) rasch abzusterben, während die Amöben bedeutend länger (bis über 2 Monate) am Leben bleiben.

Hieraus ergibt sich, dass der Ausspruch Laveran's, den derselbe in einer Sitzung der französischen Société de Biologie äusserte: On ignore encore la nature des abscès du foie, consecutifs à la dysenterie, toutes les recherches sont restées jusqu'à présent stériles (10. Jan. 1891, Tribune méd. Nr. 3), nicht mehr volle Giltigkeit besitzt. Es muss an dieser Stelle auch wahrheitsgemäss aber bemerkt werden, dass sich die französischen Forscher den Amöbenbefunden und ihrer Deutung gegenüber sehr ablehnend verhalten.

Bezüglich der Frage über den Zusammenhang der subphrenischen Abscesse, sowie der Leberabscesse mit dem Typhus, weist Jahn auf die Möglichkeit der Entstehung jener auch nach anderen entzündlichen Ulcerationsprocessen des Gastrointestinaltractus, somit auch nach Typhus. Trotzdem kann er aus der Literatur nur auf drei ähnliche Vorkommnisse hinweisen, nämlich den Fall von Asch, Šídlo und Tungel, deren zwei tödtlich endeten, deren einer (Šídlo) nach Durchbruch in den Darm aber in Genesung übergieng (am 120. Tage). Insbesondere würde diese Ätiologie der Leberabscesse, wenn auch als seltenes Ereignis, nicht ganz von der Hand zu weisen sein, wenn man mit Budd der Ansicht huldigte, dass den Leberabscessen nach Dysenterie der Tropen eine Phlebitis der Pfortaderwurzeln zugrunde liege, und wenn man diese

[1]) Centralblatt f. Bacteriologie. VII. Bd. Nr. 23.

Ansicht mit Broussais und Andral auch auf andere Geschwürsbildungen im Darme übertrüge.

Was die von uns gesammelten Fälle betrifft, so sei vor allem bemerkt, dass ausser in einem Falle, in welchem durch Operation Heilung erzielt worden ist, stets ein letaler Ausgang eintrat. Wir verfügen daher unter unseren Fällen über zehn Sectionsbefunde. Wir wollen auch hier schon bemerken, dass auch in zweien der ungünstig verlaufenen Fälle operirt worden ist, und zwar einmal vor, einmal nach Einführung der antiseptischen Wundbehandlung (Fall 8 und 9).

Unter unseren Fällen befinden sich nur zwei links gelegene und acht rechts gelegene Abscesse. Die ersteren zwei verdanken ihr Entstehen einer eitrigen Affection der Milz, und zwar handelt es sich im Falle 2 um Milzabscesse, von welchen der ungefähr einen Liter Eiter haltende Abscess ausgegangen war, im zweiten Falle, Nr. 10, bestand ein alter Milzinfarct mit grossem hypophrenischen Abscess. In den beiden Fällen war die linke Lunge mit dem Diaphragma verwachsen, doch ist es weder zu einer Perforation in die Lunge noch in die Pleura gekommen, doch war in der letzteren eine eitrige Affection ohne Durchbruch des Zwerchfells vorhanden. Von den acht rechtsseitigen Abscessen war nur in vier Fällen die Leber miterkrankt, respective eine Lebererkrankung Grund der Bildung des Abscesses unter dem Zwerchfell oder knapp an demselben.

Um gleich diese beiden Nuancen abzufertigen, sei angeführt, dass es sich im Falle 9 um eine eitrige Schmelzung des rechten Leberlappens handelte, welcher aus einer Unzahl von kleinen Abscessen bestand, so dass derselbe ein schwammartiges Aussehen bekam. Wir reihten diesen Fall unter unsere Fälle von wirklichen subphrenischen Abscessen, weil in diesem Falle thatsächlich eine Verwechselung vorkam, und zwar nicht dass ein Leberabscess für einen subphrenischen gehalten worden wäre, sondern in der Richtung, dass sogar ein Leberabscess für ein Empyem angesehen wurde. Der Fall ist auch dadurch merkwürdig, dass man nach einer Punction, welche Eiter geliefert hatte, zu einer Empyemoperation schritt, und als man in der Pleura keinen Eiter vorfand, von jedem weiteren Eingriffe abstand, ohne durch das Diaphragma gegen den subphrenisch gelegenen Leberabscess vorzudringen. Auch der Fall 6 braucht eine Motivirung seiner Einreihung an dieser Stelle. Wohl war in diesem Falle nach Dysenterie eine ovoide Tasche mit graulichem Brei im rechten Leberlappen vorhanden. Aber über derselben war zwischen Lig. coronarium und susp. eine zweite Höhle, welche eine dunkelgrüne Flüssigkeit enthielt. Wir glauben, dass dieser Fall es reichlich wegen seiner diagnostischen und therapeutischen Wichtigkeit, sowie wegen seines seltenen pathologisch-anatomischen Befundes verdient, an dieser Stelle angeführt zu werden. Auch der Fall 8 ist höchst bemerkenswert. Hier lag der bei der Section aufgefundene

Abscess theils in der Leber, theils ausserhalb derselben rein subphrenisch, so dass ein Überrest von Lebergewebe einen Sporn zwischen dem innerhalb und ausserhalb der Leber gelegenen Abscess bildete. Endlich im Falle 1 sah man ganz klar den ganzen Entwicklungsgang des subphrenischen Abscesses vor sich. Aktinomykotische Abscesse im Darme, in der Portalvene ein Thrombus, von welchem man in einen im Hilus der Leber gelegenen Abscess gelangte, welcher durch seine Vermittlung wieder einen zweiten, in dem rechten Leberlappen gelegenen Abscess erzeugt hatte. Ausserdem ein abgekapselter subphrenischer Abscess, dessen Entstehung wir ebenfalls leicht erklären können. Von einem der grösseren Abscesse strahlten nämlich nach allen Seiten erweiterte Gallengänge aus, welche von eiterhältiger Galle erfüllt waren. Offenbar von einem solchen Gallengang, welcher bis an die Leberoberfläche reichte, gieng die Bildung des subphrenischen Abscesses aus, also auf dem Wege einer eitrigen Cholangioitis. In den übrigen Fällen war die Leber an der Abscessbildung nicht betheiligt.

Es sind dies die Fälle 3, 4, 5 und 7. In allen war eine dysenterische Darmaffection vorausgegangen. Im Falle 3 und 5 war eine Depression der Leber durch den Abscess entstanden, welche im Falle 5 sogar die Tiefe von 3 Zoll erreichte.

In den Fällen 3 und 5 wird der Eiter als fötid oder jauchig bezeichnet. Im Falle 3 entwich beim Anstechen des Abscesses bei der Section Gas, dem entsprechend hatte man auscultatorisch bei Lebzeiten Plätschern beobachtet. In den Fällen 4, 5 und 7 war es bereits zu einer Lungenperforation, nach Usur des Diaphragmas gekommen. Im Falle 3 brach der Eiter in die Pleura durch, doch war auch in diesem Falle in der Lunge, wiewohl der anderen Seite, ein circumscripter Eiterherd vorhanden. Im Falle 5 und 7 hätte man schon aus der purulenten Expectoration, im Falle 7 mit Blut gemischt, an eine Perforation in die Respirationswege schliessen können.

Die drei Operationen im Falle 8, 9 und 11 haben den Weg sämmtlich durch die Pleura genommen. Im Falle 7 wird, trotzdem die Operation durch den 7. Intercostalraum hindurchgieng, nichts von dem Zustande der Pleura notirt. Im Falle 9 und 11 traf man die Pleura unverwachsen, und zwar war im Falle 9 in derselben Serum enthalten und im Falle 11 war sie leer. Im Falle 11 gieng man etwas kühn operativ, wenigstens mit Vernachlässigung der üblichen Vorsichtsmaßregeln, vor, insofern, als man nach positiver Punction im 9. Intercostalraum einen freien Einstich mit einem spitzen Messer vornahm, worauf sofort künstlicher Pneumothorax eintrat. Auch jetzt wurde das Zwerchfell, ohne vorgängigen Abschluss der Pleurahöhle, eingeschnitten und auf diesem Wege der Eiter entleert. Die Abscesshöhle wurde drainirt, die Pleura dagegen nicht. Erst als vom zweiten Tage die Temperatur

anstieg, führte man eine Canüle in die Pleura ein. Es kam trotzdem zu keiner Pleuraeiterung und der Kranke genas, so dass er drei Monate nach der Operation wieder seinen Dienst bei der Schwadron versehen konnte.

IX. Gruppe.

Ursprung: Wunden des subphrenischen Raumes.

1 Renard, Gaz. des hôp. 1861. Nr. 2.
2. Bopp, Gerichtl. med. Actenstücke im Arch. f. medicinische Erfahrungen von J. Horn. Bd. 69. 1836. pag. 269.
3. Weichselbaum, bei Myrdacz, Sanitätsgeschichte in Statistik der Occupation Bosniens. Fall XLVI.
4. Maydl, ebendaselbst. Fall XLIX., pag. 320.
5. Simon, Chirurgie der Nieren. II.
6. Stoll, Deutsche militärärztliche Zeitschrift. 1874. pag. 183.

---

1. Renard.

Schusswunde im rechten Hypochondrium, Verletzung der Leber und Niere, Urinfistel, Nierenabscess in Communication mit den Bronchien, Tod nach 90 Tagen. Ein 25jähriger Fourier erhielt bei Magenta einen Schuss von rechts nach links und schräg von oben nach unten, welcher den 9. Rippenknorpel durchbrach, in die Bauchhöhle eintrat und in der Höhe des ersten Lendenwirbels rechts von den Dornfortsätzen herauskam. Er stürzte zusammen und in den ersten vier Tagen soll der Urin blutig gewesen sein. Bis Ende Juni befand sich der Patient ziemlich wohl, die vordere Öffnung war schon vernarbt und von einer Verletzung der Leber gab kein Symptom irgend eine Kunde. Aus der hinteren Öffnung entleerte sich beständig Eiter. Ende Juli wurde er nach Genua transportirt, was auf ihn durchaus keinen schädlichen Einfluss übte. Sein Appetit war vortrefflich, sein Urin durchaus normal und ohne Eiweiss, doch trat am 11. Juli eine Schwellung der Augenlider und der Füsse ein. Am 16. Juli begann Patient über Schmerzen in der rechten Brusthälfte zu klagen, sowie über Athmungsbeschwerden. Anfangs August war der Patient schwach, seine Haut strohgelb gefärbt, Augenlider und Füsse ödematös, Respiration schwer und häufig. Schlaflosigkeit. An der Basis der Lunge etwas Dämpfung und feuchtes Rasseln. Die Leber von normaler Grösse. Die vordere Wunde vernarbt, an der Hinterseite des Stammes zwei Öffnungen, deren obere unregelmässig geformt, der Richtung des Schusscanales entsprach. Unter dieser Öffnung eine zweite,

absichtlich angelegte, welche mit dem Schusscanal durch ein Haarseil in Verbindung stand. Aus beiden Öffnungen ergoss sich urinöser Eiter, nach einigen Tagen aber nur Urin. Von Mitte August begannen die Hustenanfälle häufiger zu werden. Die Sputa waren zäh, von abscheulichem Geschmack, wie der Kranke angab. Zugleich hörte die Secretion von Harn aus der Fistel auf und man gelangte mit der Sonde in einen Harnabscess. Der Kranke lag stets auf der linken Seite, Schenkel und Kopf an den Stamm angezogen. Gegen den 20. verschwand das Fieber, der Appetit stellte sich ein. Am 21. traten jedoch neuerdings Hustenanfälle mit äusserst übelriechendem Sputum auf. Der Puls war klein, die Haut heiss, am 22. wieder Ruhe. Doch hatte sich Hydrops anasarca im Gesichte und an den Füssen eingestellt, grosse Schwäche. Am 23. kein Fieber, aus den hinteren Öffnungen fliesst nur wenig Eiter. Aus Furcht vor den Hustenanfällen machte der Kranke gar keine Bewegung. Am Abend desselben Tages traten wieder Hustenanfälle auf und bis zum 31. gesellten sich Zeichen einer Peritonitis hinzu. In der Nacht vom 5. auf den 6. September starb der Kranke.

Autopsie: Bauch aufgetrieben, bei Druck fliesst eine Menge einer grünen Flüssigkeit aus Mund und Nase heraus. Die dünnen Gedärme sind durch Pseudomembranen zu einem Paquet zusammengeballt, in der Peritonealhöhle eine gelbliche Flüssigkeit, in der Flocken herumschwimmen. Die vordere Fläche des rechten Leberlappens ist durch einen Strang an die Innenfläche der falschen Rippen geheftet, und einen Zoll nach aussen und rechts von der Gallenblase und ebensoweit von dem scharfen Leberrande entfernt, befindet sich die Insertionsstelle dieses Stranges, welcher der Stelle entspricht, wo das Projectil die Leber getroffen haben muss. Zwischen der Leber und den falschen Rippen befindet sich ein Eiterherd, welcher aber nur wenig einer schwärzlichen Flüssigkeit enthält. Dieser Herd wird von den verdickten Blättern des Peritoneums gebildet, seine Wände sind grau, flockig, von Pseudomembranen. Die Leber durch den Eiterherd comprimirt, zeigt auf ihrer Oberfläche eine 2 *cm* tiefe und 4 Finger breite Rinne, welche schräg von unten nach oben, von innen nach aussen und von vorn nach rückwärts verläuft. Nach oben ist die Tasche durch 2 oder 3 kleine Öffnungen mit der Brusthöhle in Verbindung. Nach auswärts durch einen Fistelgang mit der Niere in Verbindung. Die Leber an ihrer unteren Fläche mit der rechten Niere fest verbunden, und zwar durch einen dicken, resistenten Strang von Narbengewebe, welcher am oberen Ende der Niere eine fibro-cartilaginöse Haube bildet, und durch die Musculi sacro lumbales und die Longissimi dorsi sich bis zum Ausgangspunkte des Schusscanales fortsetzt. In diesem Strange ist ein Fistelgang, welcher die Niere einerseits mit dem Herde an der Oberfläche der Leber, andererseits mit der Ausgangsöffnung der Kugel in Verbindung setzt. Die Niere zeigt ihr oberes Stück ganz getrennt von der Substanz der übrigen Niere. In dem Unterlappen der rechten Lunge ist ein nussgrosser, leerer, schwarzgrauer Herd, der durch das Diaphragma mit dem grossen Herd an der Leber communicirt. Schleimhaut der Bronchien in der Umgebung schwarzgrau, rothbraun.

2. Bopp.

Die Ehefrau des A. St. hatte ihren Mann durch zwei Messerstiche getödtet. Wundränder klaffend, sind nicht entzündet, auf der linken Bauchseite liegend; 1″ lang. $^1/_2$″ breit. Unterleib gespannt; in der Bauchhöhle blutiges Wasser, Gedärme entzündet und brandig. Verwachsungen. An der linken Seite der Bauchhöhle unter dem Zwerchfell eine grosse Menge Eiter; Leber sehr gross, an der Oberfläche entzündet. Im linken Leberlappen eine 1″ lange Wunde, die mit der äusseren linksseitigen Brustwunde communicirte und tief in die Leber drang; auf der unteren Fläche des linken Leberlappens ein Geschwür, welches mit der Leberwunde in Verbindung steht.

3. Weichselbaum.

Ein Infanterist des 60. Inf.-Regts. wurde bei Brčka verwundet und gelangt sieben Tage später ins Garnisonsspital nach Wien. Einschuss im 6. Intercostalraume rechts, an der Grenze des Knorpels und Knochens der Rippen. Ausschuss in der Gegend des 11. Dornfortsatzes. Der Verwundete kam in Wien mit hochgradiger Dyspnoë an und die Untersuchung ergab ein hochgradiges Exsudat rechts. Aus letzterem Umstande musste man auf eine Verletzung der Pleura denken, während mit Ausnahme der Lage der Eingangsöffnung nichts auf eine Leberverletzung schliessen liess. Es war weder Ikterus, noch galliger Ausfluss aus der Wunde vorhanden, noch Peritonitis. Da die Dyspnoë in den folgenden Tagen zunahm, so wurde die Thorakocenthese ausgeführt. Die hiebei entleerte Flüssigkeit führte wieder auf die Vermuthung einer Leberverletzung, da sie eine eigenthümliche, an Galle erinnernde, gelbbraune Färbung hatte. Es musste also eine Communication der Leberwunde mit der Pleurahöhle bestehen. Am 12. Tage nach der Verletzung starb der Kranke.

Section (Weichselbaum): Man gelangt von der Eingangsöffnung im 6. Intercostalraume in eine zwischen Leberoberfläche und Zwerchfell gelegene, flachkugelige Höhle von circa 10 *cm* Durchmesser, die durch Pseudomembranen von der Bauchhöhle vollständig abgeschlossen war und eine ockergelbe Flüssigkeit enthielt. Von dieser Höhle führte eine Schusscanalverbindung in schräger Richtung von aussen und oben nach innen und unten durch die ganze Dicke des rechten Leberlappens zum Köpfchen der 11. Rippe, dann durch eine haselnussgrosse Öffnung des Zwerchfells in die Pleurahöhle und an der Seitenfläche des gesplitterten Körpers des 11. Brustwirbels vorbei zur Austrittsöffnung am Dornfortsatze dieses Wirbels. Die mit galliger Flüssigkeit gefüllte Höhle auf der Leberoberfläche communicirte somit durch den Schusscanal in der Leber und die Öffnung im Zwerchfell mit der rechten Pleurahöhle, was die gallige Färbung der durch die Thorakocenthese entleerten Flüssigkeit vollständig erklärt. In der rechten Pleurahöhle war massenhafte Exsudatflüssigkeit angesammelt und hiedurch die rechte Lunge vollständig comprimirt. Die Leber zeigte trotz ihrer Verletzung nur geringfügige Veränderungen; bloss in der nächsten Umgebung des Schusscanals war die Substanz der Leber entzündlich infiltrirt. Der Verwundete war somit nicht der Leberverletzung, sondern dem pleuritischen Exsudate erlegen. Die geringfügigen Veränderungen in der Leber selbst, die vollständige Abkapselung der durch Gallenausfluss entstandenen Höhle auf der Leberoberfläche und das Fehlen einer Peritonitis beweisen zur Genüge, dass auch Schussverletzungen der Leber heilen können, vorausgesetzt, dass nicht durch sie grössere Blut- oder Gallengefässe getroffen werden.

4. Maydl.

Corp. Gregorowić des 70. Inf.-Regts. erlitt bei dem Rückzuge der Šamacer Besatzung, zu Schiffe steigend, eine Schussverletzung, die in der Magengrube ein- und in der Gegend der 2. Rippe ausmündete. Obwohl durch wiederholte Blutungen bedeutend geschwächt, wurde er doch mit der Schiffsambulanz nach Sissek transportirt, wo er längere Zeit verblieb.

Der Verfasser dieser Schrift hatte Gelegenheit, als Oberarzt eines k. k. Feldspitales den Patienten einige Zeit zu beobachten. Durch eine folliculäre Dickdarmverschwärung wurde der Kranke sehr geschwächt, es gesellten sich aber auch Symptome von einer Anschwellung in der Lebergegend und ausserdem noch Kurzathmigkeit hinzu, welche uns zwang, trotz Auftrages, alle Schwerkranken möglichst in das Innere des Reiches zu transportiren, den Verletzten immer noch im Feldspitale zu behalten, ja sogar noch behufs Erleichterung dem Patienten eine Operation vorzuschlagen, in welche er auch einwilligte. Ich punctirte ihn demnach an einem mir nicht mehr erinnerlichen Tage, und die Vorfallenheiten hiebei lassen auf einen sub-

phrenischen Abscess schliessen. Nämlich als der Troikar eingesenkt war, floss eine eitrige, galliggefärbte Flüssigkeit in einer Menge von ungefähr 1 Liter aus der Canüle. Als soviel, wie erwähnt, abgeflossen war, und der Troikar behufs Förderung des Abflusses etwas zurückgezogen wurde, änderte sich plötzlich der Charakter der Flüssigkeit, welche nun klar serös wurde. Diese Erscheinungen sind doch wohl nur so zu erklären, dass zuerst der Troikar in die subphrenische Eiterhöhle eindrang, dann beim Zurückziehen oder nach Entleerung derselben das Zwerchfell vom Troikar abrutschte und derselbe nun in die Pleurahöhle zu liegen kam, worauf sich gewöhnliches klares seröses Pleuraexsudat entleerte. Der Patient erfuhr durch die Punction eine bedeutende Erleichterung, so dass nach einigen Tagen an den Transport des Patienten gedacht werden konnte. Anfangs November wurde er auf Befehl des Abtheilungsvorstandes mittelst Sanitätszuges nach Wien instradirt, musste aber wegen eingetretener Lebensgefahr in Graz auswaggonirt werden, wo er am 5. November starb. Über eine etwa ausgeführte Section steht nirgends etwas verzeichnet.

5. Simon.

Ein ca. 25jähriger Soldat starb. Sein Urin war stets eitrig, auch aus der Wunde. Ursache: Schusswunde.

Section: Rechts Pleuritis supp. ohne Perforation des Diaphragmas. Pericarditis exsudativa, Ascites. Kleine Abscesse zwischen Zwerchfell und Leber. Rechte Niere von sehr dicken Schwarten umgeben, in der rechten Niere die eingekapselte Kugel.

6. Stoll.

Soldat Kehrer wird durch einen Gewehrschuss am 30. November 1870 verwundet. E. Ö. zwischen 6. und 7. Rippe, rechts neben dem Sternum; A. Ö. nahe am vorderen Ende der 11. Rippe, Pneumonia dext. lob. inf. Dieselbe verläuft günstig. Eingangswunde bereits geschlossen. Am 18. Tage erneuertes Fieber. Pneumothorax dexter. Am 30. Tage bricht die Eingangsöffnung auf. Abscess geöffnet und Entleerung von $^1/_2$ Liter stinkenden Eiters. Eiterung dauert lange an, der Eiter zeigt Geruch nach Schwefelwasserstoff. Nach 8 Wochen Schüttelfrost, Diarrhöe, metastatische Gelenksentzündung im rechten Schulter- und Sternoclaviculargelenk.

Section: Zertrümmerung der 6. Rippe, Streifung des linken Leberlappens, dessen lappenartige Wunde bereits verheilt ist. Die Höhle des Narbenrandes beträgt 3 *cm*. Ferner ist der rechte Leberlappen von oben und innen, nach unten und aussen von einer 7—8 *cm* langen Schussrinne durchsetzt, die einen schmutziggrauen Belag zeigte. In ihrem Umkreis ist das Zwerchfell mit der Leber fest verwachsen, in der Weise, dass sich zwischen beiden eine grosse, mit Eiter gefüllte Höhle gebildet hatte.

Es ist selbstverständlich, dass so wie andere, subcutane Traumen, welche den subphrenischen Raum treffen, oder durch welche dem Zwerchfelle anliegende Organe verletzt werden, subdiaphragmatische Abscesse verursachen können, dass ebenso auch mit Wunden verbundene Verletzungen dieser Gegend subphrenische Eiteransammlungen werden erzeugen können, ja eigentlich umso eher, als der Zutritt von Infectionskeimen zur Wundhöhle um vieles leichter denkbar ist. Wie es nach unseren jetzigen Anschauungen und nach dem Stande der Forschung auch ohne weiteres begreiflich erscheint, ist sogar die Entwicklung eines subphrenischen Abscesses nach subcutanen Traumen der schon näher

bezeichneten Gegend an gewisse nicht immer zutreffende Bedingungen geknüpft. Es braucht nicht erwähnt zu werden, dass die durch das Trauma gesetzten Zerstörungen nicht so ausgedehnt sein dürfen, dass sie den Tod des Individuums unmittelbar nach sich ziehen. Weiter ist bei minder hochgradiger Zerstörung die Bildung eines subphrenischen Abscesses nach Verletzungen des Magens, des Duodenums, der Eiter enthaltenden Gallenblase ohne besondere Voraussetzungen begreiflich. Bei Verwundungen der parenchymatösen Organe, der Leber und der Milz, war aber eine Supposition nothwendig, damit man das Entstehen eines subphrenischen Abscesses aus dem durch das Trauma gelieferten Blutextravasat und Gewebsdetritus verstehe. Man legte sich den hiezu nothwendigen Infectionsvorgang so zurecht, dass man entweder Infectionsorganismen als im Blute des Verletzten kreisend annahm, welche dann in dem ausgetretenen Blute und den vorhandenen Gewebstrümmern einen sehr günstigen Nährboden fanden. Oder man nahm an, dass ohne Ruptur eines Hohlorganes eine Infection des neben dem Darme oder Magen, wie sonst auch neben der Harnblase gelagerten extravasirten Blutes durch Auswanderung der Infectionskeime durch die intacte Wand des Hohlorganes geschehen könne. Die Schwierigkeit, welche diese Erklärung für ihren Verfechter in sich enthielt, lag hauptsächlich in dem Einwand, dass eine derartige Durchlässigkeit der Wände de norma unmöglich bestehen könne, weil sonst die Infection der paraintestinalen, paravesicalen Räume auch vorgängiges Trauma zugegeben werden müsste. Dieselbe überwand man damit, dass man sagte, dass de norma die Wände der genannten Hohlorgane doch sicher für die in den Höhlen enthaltenen Gase impermeabel sein müssen, dass aber bei krankhaften Zuständen etwas ähnliches vorkommen müsse, da wir seit Velpeau wissen und die tägliche Erfahrung es bestätige, dass die paraintestinalen und paravesicalen Eiteransammlungen deutlichst nach dem Inhalte der angelagerten Organe riechen, während doch eine Communication der Eiterhöhle mit der Höhle des Organes absolut ausgeschlossen ist. Solch ein Beispiel von der Reinheit eines ad hoc förmlich angestellten Experimentes stellt z. B. die Bildung eines nach Urin deutlichst riechenden Abscesses beim hohen Blasenschnitt, und zwar nach dem ersten Acte dieser Operation, wenn sie in zwei Zeiten ausgeführt wurde, daher die Blase noch gar nicht eröffnet war. Und wenn sie es durch ein operatives Versehen doch gewesen wäre, hätte sie gewiss eher mit der Wunde in den Bauchdecken communicirt, in welchem Falle man wohl eher ein Aussickern des Harnes in die Wunde als die Bildung eines paravesicalen Abscesses erwartet hätte.

Wenn also bei unverletzten Wandungen der Organe die Bildung von Abscessen um die erwähnten Organe herum denkbar ist, umso eher kann, ja man muss an die Möglichkeit solcher Eiteransammlungen denken, wenn mit der Aussenwelt communicirende Verwundungen der

Organe vorliegen oder wenn die durch eine Verletzung gelieferten Extravasata, mögen sie auch nur neben den angezogenen Hohlorganen liegen, durch die äussere Wunde eben der Infection von aussen her zugänglich sind. Dass man bei den uns interessirenden topographischen Verhältnissen vor allem an die Schussverletzungen dieser Gegend im Kriege denken musste, ist klar. Mir speciell lag der Gedanke an die Möglichkeit der Bildung eines subphrenischen Abscesses nach Schussverletzungen der Leber und Milzgegend nahe, weil ich jenes Ereignis erlebte, welches ich in der an diesen Abschnitt angeschlossenen Krankengeschichte erzähle.

Ich punctirte nämlich im bosnischen Occupationsfeldzuge bei einer Leberverletzung, bei welcher sich ein pleuritisches Exsudat entwickelt hatte, das letztere und bekam eine eitrige Flüssigkeit als Resultat derselben. Beim Zurückziehen des Troikars behufs Unterstützung des Abflusses, welcher bei fortschreitender Entleerung durch Anlagerung der Wände, der Lunge gehindert wurde, hörte plötzlich der Abfluss des Eiters auf und es entleerte sich fortan nur seröses, klares Pleuraexsudat. Diese Erinnerung veranlasste mich nach diesem Falle in dem Myrdacz'schen Sanitätsberichte über die interessantesten Fälle des bosnischen Occupations-Feldzuges nachzuforschen, wo ich denn ausser diesem von mir einige Zeit beobachteten Falle, der aber aus unserem Spitale wegtransportirt wurde und seiner Verletzung erlag, leider aber nicht secirt wurde, noch einen zweiten, diesmal aber von Weichselbaum secirten Fall verzeichnet fand, welcher ganz in den Rahmen unserer Erörterungen passt. Dies führte mich auch dazu, den Bericht über den amerikanischen Bürgerkrieg durchzusehen. Wenn auch in Betreff der Leberverletzungen die Ausbeute trotz des reichen Beobachtungsmaterials arm ausfiel, so lohnte sich die Suche durch das Auffinden von subphrenischen Abscessen nach Kriegsschussverletzungen der Milz, so dass auch nach dieser Richtung eine drohende Lücke in willkommener Weise ausgefüllt wurde.

Nachträglich stellte es sich heraus, dass die Fälle aus dem amerikanischen Kriege Verletzungen durch stumpfe Gewalten waren, dessentwegen dieselben in das Capitel der subphrenischen Abscesse durch subcutane Traumen eingereiht werden mussten. Es bleiben uns deshalb im ganzen nur sechs Fälle, in denen einmal die Verletzung durch Messerstiche, fünfmal dagegen durch Schuss verursacht war. In dem ersteren Falle entstand infolge der Messerstiche gegen die linke Seite ein linksseitiger subphrenischer Abscess; gleichwohl war die Leber und zwar ihr linker Lappen verletzt worden. In den übrigen fünf Fällen waren die Schüsse sämmtlich in die rechte Seite eingedrungen.

Die Seltenheit des Vorkommens eines subphrenischen Abscesses nach Wunden der epigastrischen und hypochondralen Gegend wird man aus den folgenden Zahlen ersehen, welche der Sammelarbeit von Edler

entnommen, die Gesammtmenge der in der Literatur niedergelegten Wunden der erwähnten Gegend ausdrücken. Man beobachtete bisher 289 Schussverletzungen der Leber und 65 Stich- und Schnittverletzungen derselben; von den ersteren starben 159 und von den letzteren 42, was in Percenten ausgedrückt, 55 und 64 ausmacht. Schussverletzungen der Milz sind 42 und Stich- und Schnittwunden derselben 35 bekannt. Von den ersteren starben 35 und von den letzteren 6, in Percenten 83 und 17. An Schusswunden des Pankreas kennt man 6 und anderweitigen Wunden 4. Von den ersteren starben 5, d. h. 83%, von den letzteren keine. Nierenschusswunden kennt man 50, andere Wunden 12, es starben 22 von der ersten und 5 von der zweiten Kategorie, was in Percenten 44 und 41 ausmacht. In Summa wurden also bisher 387 Schüsse und 116 Schnitt- und Stichwunden gemeldet. Von den ersteren starben 221 und von den letzteren 53, was für die erste Kategorie 57, für die zweite 45% ausmacht. Nur in einem ganz unbedeutenden Fragment der Fälle kommt es zur Entwicklung von subphrenischen Abscessen.

Wir besitzen nur von vieren der von uns angeführten Schusswunden Sectionsberichte mit subphrenischem Abscess. Im Falle 1, 3 und 6 war die Leber verletzt, und zwar war die Leber im Falle 1 durch einen Rinnenschuss, im Falle 3 durch einen röhrenförmigen Canal eröffnet, während im Falle 6 abermals eine Schussrinne der Leber unter dem Abscesse gelagert war. Im Falle 1 war gleichzeitig eine Verletzung der rechten Niere vorhanden, von welcher am oberen Pole ein ganzes Stück ganz ausser allen Zusammenhang mit der übrigen Niere gebracht worden war. Sonst war die Niere selbständig nur im Falle 6 verletzt, wenigstens finden wir im Sectionsberichte nach Edler, pag. 784, keine ausdrückliche Erwähnung einer Leberverletzung.

Dieselbe ist allerdings nach der Beschreibung der an der Leber vorgefundenen Veränderungen nicht unwahrscheinlich. Die Nierenverletzung bestand im Eindringen von einem Stück Uniformtuch sammt Projectil in die Niere. Ersteres war in der Nierenspitze gelagert, das letztere lag etwas tiefer im Parenchym. Abgang urinösen Eiters aus der Wunde war ein Hilfssymptom für die Erkennung der Tragweite der Verletzung.

Auch eine zweite Complication ist bei unseren Verletzungen zu verzeichnen, und zwar jene mit Brustaffectionen. Solche können, wie bei den subphrenischen Abscessen überhaupt, secundärer Natur sein, indem es ohne oder mit Perforation in die Brustorgane zu einer Eiterung in denselben kommt. Hier haben wir es aber manchmal mit einer primären, durch die Verletzung selbst bedingten Complication zu thun. So war im Falle 1 die ober der Schussrinne gelegene Tasche durch mehrere Öffnungen mit der Brusthöhle und mit einem schwarzgrünen Herd in der Lunge in Verbindung. Im Falle 3 stand der Schusscanal

der Leber durch eine haselnussgrosse Öffnung im Zwerchfell mit der Brusthöhle in Verbindung. Die gleichseitige Lunge war durch ein gallehältiges Exsudat vollständig comprimirt.

Die Möglichkeit der gleichseitigen Leber- und Nieren-, oder Leber-, Nieren- und Pleuraverletzung braucht nicht näher erörtert zu werden, da ja ein Blick auf unsere topographischen Leichendurchschnitte sofort dieselbe wahrscheinlich machen wird.

Auch secundäre Erkrankungen der Brustorgane kommen ohne oder mit directer Communication mit dem Abscesse vor. So war im Falle 5 zu der Nierenverletzung auch eine rechtsseitige eitrige Pleuritis, und zwar ohne Perforation des Zwerchfells hinzugetreten. Dass Gallegehalt und abscheulicher Geruch und Geschmack der Sputa (wie im Falle 1), Secretion von galligem oder urinösem Eiter aus den Wunden, endlich gallige Färbung des durch Punction gewonnenen Exsudats (wie im Falle 3 und 4) von grösstem Werte für die Diagnose der Verletzungsdetails sein werden, liegt auf der Hand. Dass man, wie im Falle 3, sich bei der Thorakocenthese vor dem Irrthum schützen müsse, den Abscesseiter nicht für Pleuraerguss zu halten, darüber werden wir im Falle 3 durch die Section, im Falle 4 dadurch belehrt, dass die Punction galligen Abscesseiter und klares seröses Pleuraexsudat aus einer Canüle lieferte.

Alle Verletzten starben, und zwar ohne einen radicalen chirurgisch-therapeutischen Eingriff, nur zweimal suchte man durch Punction den Zustand des Kranken etwas zu erleichtern. Doch würde man irren, wenn man die Complication des subphrenischen Abscesses als absolut tödtlich bezeichnen würde. Trotz der im allgemeinen sehr schweren Verletzungen erfolgte der Tod in der Mehrzahl der Fälle nach einem längeren Zeitraum nach der Verletzung, als man vermuthet hätte. So im Falle 1 nach 90 Tagen, im Falle 4 nach 9 Wochen, im Falle 5 nach $^3/_4$ Jahr, im Falle 6 nach 8 Wochen. Würde man, wie es bei allen Schüssen der unteren Thoraxpartien, des Epigastriums und der beiden Hypochondrien wünschenswert ist, an die Möglichkeit der Complication mit einem subphrenischen Abscesse, im weiteren Verlaufe mit einer Thoraxerkrankung gedacht haben, gewiss hätte sich während des ziemlich protrahirten Verlaufes ein geeigneter Moment gefunden, wo der Kranke durch einen chirurgischen Eingriff hätte gerettet werden können. Ne ultra crepidamus!

Im Falle 5 wurde der Abscess mittelst Lendenschnitt gesucht, aber nicht gefunden. Ausser dem subphrenischen war übrigens ein zweiter zwischen Blase und Mastdarm vorhanden.

X. Gruppe.

Ursprung: Verschieden (und fraglich).

1. Schenk, Petersburger med. Wochenschrift. 1889. 111 und 119. Monastyrski, derselbe Fall.
2. Coyne, Bull. méd. du Nord. 1877, pag. 47.
3. Rendu, Lyon méd. 1875. Fall XX., pag. 607.
4. Grünbaum, Wiener med. Wochenschrift. 1893. Nr. 10.
5. Nowack,
6. Idem.
7. Idem.
8. Idem.
9. Idem.

   } Schmidt's Jahrb. 1891. Nr. 9 und 10.

10. Maydl (unveröffentlicht).
11. Murchison, Maladies du foie, obs. II. pag. 15. 1878.

---

1. Schenk.

Eine 20 Jahre alte Kaufmannsfrau, das 3. Jahr verheiratet, bis zum 4. August des Jahres 1886 gesund. An diesem Tage empfand sie während eines Spazierganges heftige Stiche in der linken Seite, so dass sie sich niedersetzen und nach dem Nachlasse der Schmerzen nach Hause begeben musste. Der Arzt constatirte linksseitige Pleuritis, dieselbe verlief ohne Fieber, ohne dass die Patientin zu Bette war, die Genesung erfolgte am 20. August. Am 29. August traten abermals Stiche in der linken Brustseite auf, schwanden ohne ärztliche Hilfe und wiederholten sich am 8. September abermals, hiezu gesellte sich geringer trockener Husten. Die Untersuchung ergab in der linken Lunge hinten unten schwaches Vesiculärathmen, etwas kürzeren Percussionsschall; auch jetzt wurde linksseitige exsudative Pleuritis diagnosticirt, und da eine solche schon bestanden hatte, eine Exacerbation der früheren mit Vermehrung des Exsudats. Da die Schmerzen die ganze untere Rippengegend einnahmen und sich von hier auf den Unterleib ausbreiteten, die Temperatur auf 39·5, die Pulsfrequenz auf 110 anstieg, Schluchzen

und Erbrechen auftrat, so wurde bei einer Berathung, nach der Dämpfungslinie und den peritonealen Schmerzen, angenommen, dass die Pleuraentzündung auf das Peritonealblatt und die Milz übergegriffen und sich hier eine locale umschriebene Bauchfellentzündung entwickelt hatte. Der Schmerz in der Herzgrube und im Verlaufe des linken Rippenbogens war so heftig, dass selbst die leiseste Berührung und die zarteste Percussion empfunden wurde. Weiter wurde bemerkt, dass die Pulsation und Herztöne in der Gegend der rechten Brustwarze, wo auch der Percussionsschall ein dumpfer war, deutlicher gehört wurden, als an der entsprechenden linken Seite. Da die Schmerzen bald abnahmen, der Magenkatarrh sich besserte, und die Temperatur abfiel, so wurde dieser Anomalie der Herzlage nicht nähere Aufmerksamkeit geschenkt. In diesem Wohlsein verbrachte die Patientin October, November und die erste Hälfte December.

Am 16. December kehrten die früheren Schmerzen der linken Seite wieder, die Temperatur stieg bis 39·1, Puls bis 120. Die Percussion ergab einen dumpfen und kürzeren Ton im mittleren unteren Theil der linken hinteren Brustseite, auch war das Vesiculärathmen hier schwächer als rechts. Ausserdem war am rechten Sternalrande ein systolisches Geräusch hörbar, welches mit einem verstärkten diastolischen Accente endigte; das Fieber dauernd remittirend 6 Tage, sank am 21. December auf 36·9, worauf wieder anderthalb Monate ziemlichen Wohlbehaltens folgten. Am 16. Februar abermals Schmerzen in der linken Brustseite bei Druck in der Herzgrube und am linken Rippenbogen, kein Husten, aber Erbrechen, Stuhlverstopfung, Puls 102, Temp. 38·3. Der Zustand verschlimmerte sich mit jedem Tage und wurde abermals eine locale Peritonitis in der Milzgegend diagnosticirt; die Rechtslagerung des Herzens wurde dadurch erklärt, dass früher durch ein massiges, pleuritisches Exsudat dasselbe nach rechts verdrängt wurde, hier durch Adhäsionen auch nachher fixirt wurde. Da man auch an eine Dextrocardie dachte, wurde Botkin zugezogen, der ebenfalls ein pleuritisches Exsudat, wahrscheinlich seröseitriger Natur, diagnosticirte, als Rest der hervorgegangenen Entzündungen, die zeitweise bös exacerbire und also Symptome der linksseitigen Pleuritis wachrufe; auch Botkin erkannte eine Dextrocardie nicht an, sprach aber die Vermuthung aus, dass zwischen Darm und dem linken Pleurasacke eine Fistelcommunication bestehe, durch welche sich das eitrige Exsudat allmählich mit den Excrementen entleeren könnte, und rieth, Beobachtungen in dieser Richtung anzustellen, doch wurde kein Eiter in den Ausleerungen beobachtet.

Vom 24. Februar bis 11. März war der Zustand der Patientin ziemlich befriedigend und das Wohlbefinden nach einer gut durchschlafenen Nacht sogar so gut, dass sie im Bette sass, sich mit Besuchen unterhielt und bisweilen sogar sich mit Handarbeit beschäftigte. Der Fiebertypus war während dieser Zeit ein quotidian intermittirender. Ebenso war die ikterische Färbung der Haut und des Urins vom Fieber abhängig. Im dunkelbraunen Urin wurden bei der Untersuchung im Laboratorium von Professor Pöhl keine Gallenpigmente gefunden; die intensiv dunkle Farbe war durch Gegenwart von Urobilin bedingt; Indican überstieg die Norm nicht. Der Urin war trübe, reagirte sauer, spec. Gewicht 1·021; unbedeutender Absatz von Schleim und Pflasterepithel, kein Eiweiss.

Bei der Rückenlage der Patientin gab die Untersuchung der linken Brustseite vorn von oben bis zur 6. Rippe einen hellen Percussionsschall; unterhalb dieser Rippe, zwischen der Linea mamillaris und der Linea axillaris anterior begann das Niveau der Dämpfung; dieselbe senkte sich dann allmählich nach hinten zu in der Linea axillaris mediana bis zur 7., in der Linea axillaris posterior bis zur 8. und weiter hinten bis zur 9. Rippe hinab. Diese Dämpfungslinie veränderte sich nicht bei Lageveränderung der Patientin, auch nicht beim Einathmen, das übrigens kein tiefes sein konnte, theils wegen Schwäche der Kranken, theils des Schmerzes wegen.

Entsprechend dem Percussionsergebnisse wurde bei der Auscultation der linken Lunge von oben bis zur Dämpfungsgrenze, also bis zur 6., resp. 7. Rippe, hinten bis zur 8. schwaches Vesiculärathmen vernommen, weiter unten aber fehlte jedes Athemgeräusch. Auf der rechten Seite war vorne und oben der Percussionston bis zum zweiten Zwischenrippenraume hell, weiter nach unten wurde der Ton kürzer und bis zur 5. Rippe war er absolut dumpf; unterhalb der 5. Rippe war ein schmaler Streifen hellen Percussionsschalles, dann wieder Dämpfung bis zum Rippenbogen; rechts hinten erhielt man überall hellen Percussionston. Bei der Auscultation rechts vorne in der Höhe der 2. und 3. Rippe ein leises systolisches Geräusch, darauf ein scharfer diastolischer Accent, weiter nach unten verschwanden diese Geräusche allmählich. In der Mamillarlinie rechts über der 5. Rippe reine Herztöne hörbar; zwischen der 4. und 5. Rippe der Herzstoss. Brustumfang 76 unter den Achseln, weiter unten 70 *cm*; beide Brusthälften gleich weit. Man nahm einen eitrigen Erguss an, machte am 17. März im 8. Zwischenrippenraume links eine Punction; die Spritze füllte sich mit Eiter; man nahm daher ein abgekapseltes, eitriges Pleuraexsudat an und entschloss sich zur Operation.

Monastirski bezweifelte die Diagnose, weil kein Brustsymptom vorhanden war, kein pleuritisches Reibegeräusch, kein Husten, nahm eine angeborene rechtsseitige Herzlage an. Eine Palpation der Lebergegend war wegen Schmerz nicht zulässig, doch wurde auch eine Linkslagerung der Leber angenommen, weiter constatirte er die kuppelförmige Krümmung der oberen Dämpfungslinie auf der linken Seite und eine scharfe Neigung dieser Linie nach unten und hinten in der Richtung zur Wirbelsäule, wo in dem von der Linie und der Wirbelsäule gebildeten Winkel vesiculäres Athmen zu hören war. Man nahm jetzt einen subphrenischen Abscess bei Linkslagerung der Leber an.

Am 19. März wurde operirt; eine abermalige Punction lieferte Eiter; der Schnitt lag an der 8. Rippe, wurde von der vorderen Axillarlinie nach innen geführt, 3 *cm* Rippe resecirt, Pleura costalis eröffnet, wobei sich einige Tropfen einer durchsichtigen Flüssigkeit entleerten. Man sah die spiegelglatte Pleura diaphragmatica, das Zwerchfell kuppelförmig nach oben vorgewölbt. Bei Einführung des Fingers in die Pleurahöhle entstand Pneumothorax; das Zwerchfell mit den Wundrändern vernäht, die Stichwunde desselben erweitert und eine bedeutende Quantität von dickem, geruchlosem Eiter entleert. Die Wände der Höhle wiesen unregelmässige Hervorragungen und Querfäden auf, Ausspülung mit Borlösung, zwei dicke Drainrohre eingeführt.

Die Untersuchung des Eiter zeigte verfettete Eiterzellen, Häufchen von Kokken, welche bei Plattenculturen sich als orangefarbige Traubenkokken erwiesen. Am 23. März Eiterung bedeutend, geruchlos, Höhle geringer, Pneumothorax geringer. 28. März: Secretion noch copiös, Vesiculärathmen bis zur Dämpfungslinie, Pneumothorax geschwunden, doch stieg die Temperatur jetzt an mit Dämpfung rückwärts bis zur 6. Rippe. Man nahm eine Verhaltung von Eiter in den hinteren Theilen des Sackes an. Vom 2. April an Verschlimmerung, Fieber bis 40·4, trockener Husten, Rhonchi werden hörbar; die Dämpfungslinie hebt sich, eine Punction entleerte klare Flüssigkeit, Pfeifen und Rasseln in beiden Lungen. Ab und zu Schüttelfrost, Schmerzen im Unterleibe, Auftreibung desselben. Die Dämpfungslinie verlief einen Querfingerbreit von unterhalb der queren Mamillarlinie nach oben, stieg bis zum unteren Drittel des Schulterblattes an; darüber tympanitischer Schall, unterhalb der Wunde und bis drei Querfinger unter dem Rippenbogen dumpfer Schall. Auscultation ergab im Bereiche des tympanitischen Schalles pfeifende Rasselgeräusche, im Bereiche des dumpfen Schalles keine. Die Kräfte nahmen ab, eine Punction zwei Querfinger unter der Wunde ergab nur Blut. Eine Fingeruntersuchung der Wunde liess plötzlich aus der Tiefe Eiter hervorquellen; dieser war dick, schleimig, übel-

riechend, die Höhle ziemlich gross; die Dämpfung fiel ab, doch keine Erleichterung. Ekchymosen der Bauchhaut traten auf. Am 28. April Eiter im Stuhl, grünlich gefärbt wie die Wundsecretion, in demselben Bilirubin nachweisbar, die Bauchwölbung nahm ab, doch traten Aphthen im Munde auf, Schwellung der Submaxillardrüsen; am 5. Mai Exitus.

Section: Nur partiell, heimlich ausgeführt. Im Bauche Gedärme glatt ohne Adhäsionen, kein Exsudat im Unterleibe: der linke Theil der Leber mit dem Diaphragma verwachsen, die Milz lag im rechten Hypochondrium.

2. Coyne.

Eine junge Frau tritt bei G. Sée wegen Ovaritis ein, nach einigen Wechselfällen, zuerst eine circumscripte Peritonitis der unteren Bauchpartien, dann allgemeine, in den letzten Tagen mit Erguss in den Thorax combinirt.

Autopsie: Ein Theil der Vorderfläche des Magens und Colon transversum ist an die Bauchwand adhärent, die Bauchhöhle ist in zwei Taschen getheilt, deren obere nach oben vom Diaphragma, nach unten von den Adhärenzen des Magens ans Peritoneum parietale begrenzt ist; die untere enthält den Dünndarm und die Organe des Kleinbeckens. Die obere Tasche ist erfüllt von dickem, fibrinösem Eiter; die Bauchwand ist sehr entzündet, auf der Peritonealseite und etwas nach links vom grossen Lig. triangul. hep. ist das Peritonealblatt etwas ulcerirt. Diese Ulceration hat die Muskelschichte des Rect. abd. ergriffen, und hier wäre wahrscheinlich die Perforation erfolgt.

In der linken Pleura etwa 1 Liter eines bräunlichen dicken Eiters, wie der in der Bauchhöhle ist; die ganze Pleura ist von Pseudomenbranen und von eitrigem Exsudat bedeckt. Bei näherer Untersuchung findet man, dass der linke Leberlappen und die Bauchwand, die entsprechende Partie des linken Diaphragmas die Begrenzungen eines Abscesses bilden. In der Mitte der Partie des Diaphragmas, welche die Abscesswand mitbilden half, bestand eine Ulceration, welche das Diaphragma vollständig perforirte. Ringsherum sind alle Schichten des diaphragmalen Septums entzündet, verdickt. Die Muskelbündel sind entfärbt, die Zwischenräume der Bündel sind von einer gelblichen geronnenen, eiterähnlichen Masse erfüllt. Die Ulceration ist von der Grösse eines Maiskorns; sie ist fetzig und von einer gelben Plaque umgeben, die Zweifrancs-Stück gross ist und in deren Bereich das Zwerchfellgewebe die oben beschriebene Veränderung eingegangen ist. — Leber fett. — Milz theilweise am Diaphragma adhärent. In der unteren Zone der Bauchhöhle Spuren einer intensiven und alten Peritonitis.

An Stelle des linken Ovariums eine Eitertasche, in der man ein Taubenei unterbringen könnte; Tuba dilatirt, entzündet, mit Eiter gefüllt.

3. Rendu.

Ein 40jähriger Mann tritt am 22. Juni 1875 ein. Vor fünf Jahren litt derselbe an gastralgischen Krisen. Beginn der jetzigen Krankheit vor einem Jahre unter Palpitationen, Oppression, welche Symptome sich allmählich verschlimmerten, so dass er vor dritthalb Monaten die Arbeit aufgeben musste. Zu gleicher Zeit verlor er seinen Appetit, sein Fett verlor sich, seine Kräfte schwanden.

22. Juni: Seit 10 Tagen Ödem der unteren Extremitäten, welches bis auf den Bauch emporgestiegen ist. Häufiger Husten, ohne Seitenstechen, etwas weissliche Expectoration, ohne jede blutige Beimischung. Sehr heftige Dyspnoë, ohne Lippencyanose. Regelmässiger Stuhl, der Puls klein, rasch, Herzspitzenstoss im 6. Intercostalraume, Vergrösserung der Dämpfung, besonders im transversalen Sinne, nichts bei der Auscultation. Auf der Lunge leichte Dämpfung und undeutliche Respiration. Hinten Dämpfung auf 3 Querfinger Höhe. Die obere Begrenzung der Dämpfung ist nach oben convex. Die Leberdämpfung überschreitet ihre Grenze nach oben um 3 Querfinger, nach unten reicht sie etwas unter den Nabel. Das Ödem der Bauch-

wand lässt den unteren Rand der Leber nicht austasten. Venencollateralen auf der Bauch- und Thoraxhaut sehr deutlich ausgeprägt. Im reichlichen Urin weder Zucker noch Albumen. Rechts eine beträchtliche Hervorragung. In der Höhe der Brustwarze misst der Thorax 49·5, links 46·5. In Nabelhöhe rechts 50·5, links 49·5. In der Mitte zwischen beiden rechts 53·5, links 46·5. Der Kranke kann nicht auf der rechten Seite schlafen.

6. Juli: Eine Punction mit dem Potain'schen Apparat in der Linea mamillaris unter dem Rippenbogen ergibt $2^1/_2$ Liter einer erbsenpuréähnlichen, fötid riechenden Flüssigkeit. Nach der Punction sank das Niveau der Dämpfung um 2 Querfinger. Nach vorn ist die Sonorität sogar etwas nach unterhalb des Rippenbogens herabgestiegen. Die Respiration leichter. Nach der Punction rasche Besserung, doch treten am 25. Juli einige Schüttelfröste und Zeichen von Bronchitis auf.

1. August: Seitenstechen und pneumonische Rasselgeräusche rechts hinten, in der Nähe der Basis. Fieber.

13. August: Der Kranke hat fast zwei Spuckschalen voll gebrochen, und zwar eine Flüssigkeit, welche gelbgrün ist und ebenso fötid riecht, wie die durch die Punction gewonnene Flüssigkeit. Der Kranke hustet, wenn er sich auf die rechte Seite legt. Immer mehr ausgesprochene Kachexie.

25. September: Erbrechen einer weisslichgelben Flüssigkeit, welche einen ekelhaften Geruch verbreitet.

Tag darauf den 26. September stirbt der Kranke fast ohne Agonie.

Autopsie: Die Leber etwas kleiner, 1000 *g*, fettig degenerirt, am Durchschnitt gelblich gefärbt. Zwischen der convexen Oberfläche und dem Diaphragma eine grosse Tasche, welche nahezu 1 Liter einer gelblichen, eitrigen, übelriechenden Flüssigkeit enthält. Die convexe Oberfläche der Leber, weniger der linken Partie, ihres scharfen Randes und der vorderen, etwa 5 *cm* breiten Zone ist von einer granulirten Membrane bedeckt, von 4 bis 5 *mm* Dicke, welche von kleinen Spalten durchzogen ist. Diese Membran kann man sehr leicht von der Capsula Glissoni ablösen, welche darunter liegt und einfach verdickt ist. Sie bildet die eine Wand der Tasche, deren andere nach oben und vorn vom Diaphragma, nach unten von einer Darmschlinge gebildet wird. Auch das Zwerchfell und die Darmschlinge sind von einer ähnlichen Membran überzogen. Die rechte Lunge ist ans Diaphragma angewachsen, und wenn man nach Entfernung der Tasche von unten gegen das Diaphragma schaut, so sieht man 2 Öffnungen, die eine davon, nach innen gelegene, etwas grösser, circa 3 *cm*. Dieselben führen direct in die Lunge, wo sie in 2 länglich geformte Cavernen münden, die wieder andererseits mit einigen grösseren Bronchien in Verbindung stehen. Symphysis cardiaca, Herz etwas vergrössert.

4. Grünbaum.

I. Am 22. August v. J. ersuchte den Verfasser ein College, einen seiner Patienten aufzusuchen, bei dem er auf der hinteren Seite des Brustkorbes rechterseits zwei Probeeinstiche gemacht hat, aus denen zuerst seröse Flüssigkeit und dann Eiter sich zeigte. Beide Einstiche wurden gleichzeitig, d. h. einer sofort nach dem anderen, ausgeführt.

Am nächsten Tage fand ich beim Kranken Folgendes: Der 32jährige Mann H. D., ein Warschauer, hielt sich eine gewisse Zeit lang in Lódz auf, wo er im Mai v. J. an alltäglichen schweren Fieberanfällen, denen Schüttelfröste vorangiengen, gelitten hat; ausserdem litt er damals an Appetitmangel, allgemeiner Schwäche und sehr heftigen Schmerzen in der rechten Seite, hauptsächlich in der subcostalen Gegend. Da dieser Zustand im Laufe von fünf bis sechs Tagen sich nicht besserte, so wurde der Kranke ins städtische Krankenhaus überliefert, wo er ca. sechs Wochen zubrachte. Im Krankenhause hat man einigemale, laut Aussage des Patienten, Probe-

punctionen der rechten Seite vorgenommen, aber mit negativem Resultate. Nach Ablauf jener Zeit verliess er das Krankenhaus in einem ziemlich guten Zustande, obgleich nicht vollkommen hergestellt.

Ungefähr vor drei Wochen erkrankte er wieder sehr ernst und litt an sehr heftigen Schmerzen im rechten Hypochondrium. Nach Calomel und Ricinusöl legten sich diese Schmerzen sehr rasch. Da aber seine Gesundheit mit jedem Tage schlechter wurde und die Seitenschmerzen neuerdings ihn belästigten, so kam er vor einigen Tagen zur weiteren Cur nach Warschau.

H. D. ist ein Mann von mittlerem Wuchse, guter Körperstructur, sieht sehr abgemagert aus, ist blass, fiebert stark (ungefähr 40°, mit der Hand gemessen), hat einen weichen, schwachen und sehr schnellen Puls (140) und athmet sehr oberflächlich (52). Er leidet an Seitenschmerzen, trockenem, lästigem Husten, Appetitmangel und häufigen Fieberanfällen. Da ich ihn im Bette nicht genau untersuchen konnte, so liess ich ihn auf den Untersuchungstisch hinlegen. Während seines Gehens bemerkte ich, dass er seinen Körper sehr steif hält. Bei der Untersuchung in sitzender Lage bemerkte ich sofort, dass der untere Theil der rechten Thoraxhälfte, wie auch das rechte Hypochondrium sehr stark prominirten und dass diese Gegenden bei den Respirationsbewegungen gar keinen Antheil nehmen. Die weitere Untersuchung dieser Thoraxhälfte ergab Folgendes: 1. Vesiculäre Athmungsgeräusche sind vorne bis zur 4. Rippe hörbar, hinten aber bis zum unteren Winkel ber Scapula. 2. Unter diesen Grenzen hören diese Geräusche plötzlich auf. 3. Der Fremitus pectoralis war ebenfalls nur in den obengenannten Grenzen vorhanden. 4. Die vollkommene Schallmattigkeit begann — ohne allmähliches Abstumpfen — in der Mamillarlinie von der 4., in der Axillarlinie von der 6., in der Scapularlinie von der 7. Rippe an so dass die ganze obere Grenze eine halbmondförmige Gestalt mit nach oben gerichteter Convexität hatte. Beim Ein- und Ausathmen änderten sich die Grenzen der Schalldämpfung durchaus nicht. — Diese Dämpfung gieng direct in die der Bauchgegend über, deren Grenzen weiter unten angegeben sind. Ein Reibungsgeräusch der Pleurablätter konnte ich nicht vernehmen. — In der linken Thoraxfläche waren die Athmungsgeräusche von vorne und hinten vollkommen normal; der matte Schall begann in der linken Scapularis bereits auf der 8. Rippe. Am Herzen, dessen Ictus sehr schwach und 2 *cm* auswärts von der Mamillarlinie zu fühlen war, fand ich nichts Abnormes. Auch in der Wirbelsäule gab es keine anatomischen Veränderungen. — Hienach lagerte ich den Kranken auf den Rücken und bemerkte, dass sein Bauch in zwei fast gleiche Theile eingetheilt war. Die vordere Bauchwand nämlich war in zwei fast gleiche, rechtwinkelige Dreiecke getheilt, deren Hypothenuse gemeinsam war und als scharfer Rand unter den Bauchdecken nach aussen hinausragte. Dieser scharfe, palpirbare Rand gieng von oben nach unten und von links nach rechts, d. h. von der Mitte des linken Rippenbogens zur rechten Leistengrube. Der Schall des oberen oder rechten Dreieckes war vollkommen dumpf, der des unteren oder linken war theils tympanitisch, theils leicht gedämpft. Dieser scharfe Rand gehörte allem Anscheine nach der Leber an und war von deren vorderem Rande gebildet. Die Leber also theilte durch eine schiefe Lagerung die ganze Bauchhöhle in zwei fast gleiche dreieckige Höhlen ein, von denen die rechte, d. h. obere fluctuirte, also mit Flüssigkeit gefüllt war, während in der linken die Baucheingeweide sich befanden. Ob das Colon ascendens an seinem Platze sich befand, oder ob es, allen anderen Organen gleich, auch nach links verdrängt war, d. h. ob diese Flüssigkeit sich in der Peritonealhöhle (Peritonitis saccata) oder ausserhalb derselben, was ich vermuthete, befand, konnte ich nicht mit Bestimmtheit entscheiden. Diese Flüssigkeit bestand aus Eiter, wie es durch eine Probepunction von mir festgestellt wurde; derselbe hatte einen widerlichen Geruch und war einem Ichor nicht ähnlich.

Kein Zweifel also, dass ein kolossaler, konisch gestalteter Abscess vorlag, der von oben durch das Diaphragma, von hinten durch die Lendenmuskeln, von aussen und vorne durch die Bauchdecken und von innen durch jenes dicke, schief gelagerte Organ, d. h. die dislocirte Leber, begrenzt war. Nur das konnte ich nicht bestimmen: 1. ob der Abscess in einer frisch gebildeten, retroperitonealen Höhle sich befindet, oder innerhalb des Peritoneums, mit totalem Abreissen der Leber von ihrem Hängeapparate, was sehr unwahrscheinlich war, und 2. woher der Process seinen Ausgang genommen hat. Die oben angegebene Anamnese belehrte mich durchaus nicht in dieser Hinsicht. Der Kranke litt vordem niemals an irgend welchen Leiden der Lungen, des Magens, des Duodenums, der Nieren, der Wirbel u. s. w. Man konnte ebenfalls eine Perityphlitis nicht als Ausgangspunkt des jetzigen Leidens ansehen, da die Anamnese nichts darüber zu benachrichtigen hatte. Die Stühle waren nämlich vor und während der Krankheit immer normal, etwas schwierig; vom Erbrechen sagte Patient gar nichts, Schmerzen und entzündliches Ödem im rechten unteren Bauchtheile bemerkte Patient nie im Laufe der Krankheit.

Wie dem auch sein mochte, als erste und unmittelbare Indication sahen wir die Öffnung des Abscesses an, dann erst sollten, je nach Möglichkeit und Nothwendigkeit, die weiteren Manipulationen ausgeführt werden. Deshalb kam auch der Patient am nächsten Tage in unsere private Heilanstalt, und am 25. August führte ich unter der Assistenz der Collegen Centnerszwer, Krause und Szwajcer folgende Operation an ihm aus: An einer am meisten prominirenden Stelle, d. h. zwei Finger unterhalb des rechten Rippenbogens, führte ich einen dem letzteren parallelen, 12 *cm* langen Schnitt aus, und allmählich in die Tiefe der Gewebe eindringend, bemerkte ich, dass bald nach Durchschneidung des Muskels und der Fascia abdom. transversa Eiter in grosser Menge sich zu entleeren begann. Nachdem der ganze Höhleninhalt, circa 6 Liter dünnen, nicht stinkenden Eiters entleert war, drang ich zuerst mit einem Finger, dann mit der ganzen Hand in die Höhle hinein und constatirte: 1. dass die Leber nicht an ihrem Platze, d. h. unmittelbar unter dem Diaphragma im rechten Hypochondrium gelagert sei; 2. dass das Diaphragma trotz vollständigen Ausleerens der Höhle in seiner veränderten Lage beharrte, d. h. hoch nach oben verschoben blieb; 3. dass der ganze obere Theil des Bauchfelles mit den darin eingeschlossenen Gedärmen vollständig separirt sei; 4. dass jener dicke, schief in der Bauchhöhle gelagerte Körper, dessen scharfer Rand durch die Bauchdecken zu palpiren war, die dislocirte Leber gewesen sei, und schliesslich 5. dass auch die letztere nach Ausleerung der Höhle in ihrer veränderten Lage verblieb. Das Separiren des oberen Bauchfelltheiles war so gross, dass es von der rechten Seite und von oben beginnend, nach links zum Ligament. phrenico-lineale und phrenico-costale, nach unten zum Kamme des rechten Os ilei, nach vorne, d. h. den Bauchdecken zu, von der Spina ilei ant. sup. bis zu den genannten Ligamentis reichte; von hinten war es rechterseits vom Lendenmuskel, von der Niere und den Diaphragmagefässen, linkerseits nur von den letzteren separirt. In den vorderen Bauchdecken konnte oben der entblösste linke Rand des M. rectus abdominis sinister recht genau palpirt werden. Nirgends waren die Rippen und Rippenknorpel entblösst. Die beschriebene Höhle hatte also eine konische Gestalt mit einer nach oben gerichteten Basis und einer nach unten und aussen, d. h. zur Crista ilei dextra gekehrten Spitze. Die vordere, seitliche und hintere Wand von oben wurde durch den unteren Abschnitt des Brustkorbes, die untere durch die entsprechenden Theile der Bauchdecken gebildet; die schiefe, linke oder innere Wand wurde vom absepariten Peritoneum mit der darin sich befindenden Leber und anderen Eingeweiden dargestellt. Alle diese Wände waren selbstverständlich mit Eiterflocken verschiedener Dicke und Länge bedeckt. Um nun dem Eiter einen freien Abfluss zu gewähren, führte ich in der Lendengegend, bald am Aussenrande des M. quadratus lumborum

und parallel zu demselben, einen ziemlich langen Schnitt aus und führte in die Höhle zwei dicke Drainrohre hinein. Nach gründlichem Ausspülen der Höhle legte ich einen Verband aus Jodoformgaze an, den ich während der ersten Tage zweimal täglich zu ändern gezwungen war, der copiösen eitrigen Ausscheidung wegen.

Der Verlauf war anfangs sehr günstig. Schon am zweiten Tage wurde die Temperatur normal. Der Puls, trotz 120 Schlägen in der Minute, wurde stärker; Resp. circa 36. Harn normal, was Quantität und Qualität betrifft. Bacillen konnten im Eiter nicht gefunden werden. Der Zustand des Kranken besserte sich sehr schnell, so dass am 7. Tage nach der Operation ich Folgendes notiren konnte: Normale Körpertemperatur, Puls 86, Resp. 28. Der eitrige Ausfluss verminderte sich dermaßen, dass der Verband nur jeden zweiten Tag gewechselt wurde. Appetit besser; Patient fühlt sich viel besser, nur an trockenem Husten hatte er noch viel und oft zu leiden. Eine Untersuchung des Brustkorbes liess keinerlei Veränderungen finden. Am 13. Tage nach der Operation, d. h. am 6. September, war der Zustand bereits so gut, dass ich an eine baldige Entlassung des Patienten aus der Anstalt zu denken geneigt war. Eine an diesem Tage von mir vorgenommene genaue Untersuchung erwies, dass die Leber ihre normale anatomische Lage wieder eingenommen hat und dass über ihr in der Mamillarlinie auf einer grossen Fläche, d. h. vom Rippenbogen bis zur 4. Rippe hinauf, trotz vollständigen Mangels von Respirationsgeräuschen, der Percussionsschall hell tympanitisch (Pneumothorax subphrenicus artef.) gewesen ist. Über der 4. Rippe von vorne und über der 7. von hinten war das Respirationsgeräusch etwas verschärft. In der linken Brustkorbhälfte war alles normal. Seitens der Bauchorgane, ausser einem leichten Singultus, nichts Anormales. Die Wunden waren bereits viel kleiner geworden und waren überall mit schönen Granulationen bedeckt. Patient konnte schon seine Lage verändern, die Rückensteifheit ist gewichen. Normale Temperatur, Puls 86, Respiration 26. So günstig der Verlauf bisher gewesen ist, so änderte er sich plötzlich zum Schlimmeren und führte schliesslich ein letales Ende herbei. Diese Wandlung fand am 15. Tage nach der Operation, d. h. am 8. September, statt. An diesem Tage fand ich den Kranken in einem so verzweifelten Zustande, dass man sofort an eine metastatische linksseitige Pleuritis, zweifellos eitrigen Charakters, denken musste. Er litt nämlich an heftigen Schmerzen in der linken Seite, so dass er gar nicht im Stande war, sich auszustrecken; an trockenem, sehr häufigem und schmerzhaftem Husten, oberflächlichem Athmen, dessen Häufigkeit gar nicht zu zählen war; sein Puls war schwach, reichte über 140 in der Minute, die Temp. betrug nach dem Schüttelfrost 38·6 am Morgen. Eine genauere physikalische Untersuchung konnte selbstverständlich bei solchem Zustande nicht vorgenommen werden. Nach Application von trockenen Schröpfköpfen, warmen Umschlägen und subcutaner Morphiuminjection ergab die Untersuchung auch nichts Bestimmtes, da die Respirationsgeräusche in der linken Lunge vorne und hinten, oben und unten damals noch sehr undeutlich waren, die Percussion aber heftige Schmerzen dem Kranken verursachte; ich sah mich deshalb gezwungen, letztere auf später aufzuschieben. Abendtemperatur 39·1.

Am 10. September Temperatur morgens 38·6. Puls 132. Circa 48 Respirationen in der Minute. Links waren die Athmungsgeräusche immer noch undeutlich, ein Reibungsgeräusch der Pleurablätter vernahm ich nirgends. Die Percussion erwies hinten und unten eine bis zur Mitte des Schulterblattes reichende Dämpfung. Eine unter dem Winkel der Scapula vorgenommene Probepunction zeigte, dass eitrige Flüssigkeit dort vorhanden war. Rechterseits normale Percussionsergebnisse. Da eine Pleurotomie bei solchem Zustande des Kranken sehr gewagt erschien, so entschloss ich mich nur zur Aspiration der Flüssigkeit.

Dieselbe wurde mit dem Potain'schen Apparat am nächsten Tage ausgeführt und 250 cm^3 Eiter wurden herausgepumpt. Abends Temperatur 40. Am nächsten

Morgen Temperatur 38·9. Der Zustand des Kranken wurde noch schlimmer. In der linken Pleurahöhle sammelte sich das Exsudat von neuem, und zwar in derselben Menge an. Ich beschloss nun, eine Pleurotomie noch immer nicht wagend, eine Aspiration nach Bülau's Methode, d. h. mit Belassen eines Röhrchens à demeure auszuführen. Ich muss aber bemerken, dass mir diese Manipulation, die ich in Anwesenheit des Coll. Szwajcer ausgeführt habe, durchaus misslungen ist. Nachdem der Brustkorb mittelst Troikars hinten im 8. intercostalen Raume, d. h. dort, wo ich vordem mittelst Pravaz'scher Spritze Eiter herausholte, durchstochen wurde, schoss eine so heftige venöse Blutung hervor, dass ich mit einem spitzen Instrumente nicht länger zu handeln wagte und deshalb die Scheide herauszog.

Ich überliess also diesen Patienten seinem Lose, trotz des Anrathens von Prof. Kosiński, der eine Pleurotomie unter Chloräthylnarkose am nächsten Tage vorschlug.

Am 16. September starb der Kranke. Da eine Autopsie nicht ausgeführt werden konnte, so blieben auch folgende 2 Punkte unerklärt: 1. was die primäre Ursache des Abscesses war, und 2. in welchem Zustande sich die linke Pleurahälfte vor dem Tode befand.

5. Nowack.

S....r Marie, 21 Jahre, Dienstmädchen. Patientin ohne hereditäre Belastung, früher stets gesund, hatte weder Magen-, noch Unterleibsschmerzen. Am 8. November 1885 war sie im Dresdener Entbindungs-Institute entbunden worden und hatte darnach fünf Wochen lang an einer Unterleibsentzündung krank gelegen. Am 13. December wurde sie als geheilt entlassen. Auf der Fahrt nach Hause brachen (angeblich infolge einer Erkältung) die alten Beschwerden über sie herein, sie wurde in den letzten Tagen gelbsüchtig und suchte am 17. December 1885 das Dresdener Krankenhaus auf.

Stat. præs.: Patientin ist mittelgross, schwächlich gebaut, abgemagert. Die Hautfarbe stark ikterisch. Kein Fieber (37·0°). Zunge und Lippen sehr trocken, rissig. Auf beiden Lungen grober Katarrh, ohne Dämpfung oder abweichenden Stimmfremitus. Die Grenzen der Lungen sind normal, die Leber weder vergrössert, noch schmerzhaft. Der Leib aufgetrieben, tympanitischen Schall gebend. Um den Uterus bis zur Mitte von Symphyse und Nabel, besonders rechts, ein grosses, hartknolliges, sehr schmerzhaftes Exsudat. Zwischen diesem ist der Uterus per vaginam wie eingemauert zu fühlen. Seine Grösse nicht bestimmbar. Die übrigen Organe, insbesondere Herz und Niere, bieten nichts Abnormes. Der Puls ist klein, schwach, regelmässig, frequent. Während der Untersuchung erbricht Patientin mehreremale gelbgrünliche Massen. Stuhl angehalten. Harn ohne Eiweiss, ikterisch.

Verlauf: 22. December: Das Erbrechen besteht fort, theilweise wohl auch durch die Opiumgaben (2stündlich 0·02 *g* Extr. op. pur.) veranlasst. Deshalb werden diese ausgesetzt. Sonst Status idem. Nun stellen sich geringe Fiebersteigerungen (bis 38·3°) ein. 30. December: Seit dem allmählichen Verschwinden des Ikterus ist das Fieber höher geworden (38·1—39·0°). Patientin fühlt sich trotzdem wohler, auch ihre Schmerzen sind geringer. Das Exsudat hat nur wenig abgenommen. Hartnäckige Stuhlverstopfung. Harn ohne Eiweiss. 7. Jänner: Die Resorption des Exsudates schreitet schneller fort, der Uterus erscheint bei interner Untersuchung freier beweglich. 14. Jänner: Schmerzhafte Schwellung beider Brustdrüsen. 18. Jänner: In der rechten Mamma beginnt ein Abscess sich zu bilden. 26. Jänner: Gestern traten plötzlich heftige Schmerzen im ganzen Unterleibe auf. Unter den Zeichen einer acuten allgemeinen Peritonitis wird der Leib aufs äusserste schmerzhaft und aufgetrieben, das Zwerchfell ist nach oben gedrängt, die Leberdämpfung, nur einen Finger breit, reicht vom 4. bis 5. Intercostalraum. Hinten von der Mitte der Scapula an erscheint tympanitischer Schall mit Succussionsgeräuschen und undeutlichem Stäbchenphänomen. Kein Athemgeräusch hörbar. Nach oben Compressionsathmen mit vermehrtem Rasseln und etwas ver-

stärktem Stimmfremitus. Puls klein, gespannt, sehr frequent. Das Exsudat per vaginam erheblich vermehrt zu fühlen. 27. Jänner: Die Schmerzen nehmen noch immer zu, ein fast ununterbrochenes Erbrechen stellt sich ein. Der Puls ist flatternd und gespannt. 28. Jänner: Collaps. Deutliche Zeichen von Lungenödem. 29. Jänner: Heute früh Tod.

Autopsie: Verjauchung beider Parametrien, namentlich rechts. Jauchig-eitrige Endometritis. Frische eitrige Peritonitis mit multiplen, durch Adhäsion der Eingeweide abgesackten, abscessähnlichen Eiterherden, vornehmlich in der rechten Seite. Kindskopfgrosser hypophrenischer Abscess, zum Theil Gas enthaltend, über dem rechten Leberlappen mit dem parametritischen Exsudat in Verbindung stehend. Lungenödem. Compression des rechten Unterlappens. Milztumor. Geringe Hydronephrose rechts. Abscess beider Brustdrüsen. Magen- und Darmcanal ohne Veränderung. Lungenbasis mit dem Zwerchfell verwachsen, sonst Pleuren intact.

6. Idem.

B . . . . k Therese, 27 Jahre, Steindruckersfrau. Hereditär nicht belastet, bisher immer gesund, vor 8 Jahren ein Wochenbett, ohne Complication. Das Kind lebt gesund. Seit $^1/_2$ Jahr steht Patientin wegen starken weissen Flusses in ärztlicher Behandlung. Vor 4 Wochen starke Blutungen im Anschluss an die Menstruation. Der Arzt operirt sie deshalb vor 14 Tagen (Auskratzung?) und ordnet eine Eisblase auf den Leib an. Danach wurde der Leib sehr schmerzhaft, Patientin musste viel erbrechen, kommt am 25. October 1887 fiebernd ins Haus.

Stat. præs.: Mittelgrosse, schwächliche Frau. Klagt über Erbrechen, Schmerzen im Unterleib und öfteren Harndrang. An Lippe und Nase eintrocknende Herpesbläschen. Temp. 38·8°, Puls 120, Resp. 28. Kopf und Hals ohne Besonderheit. Thorax flach, lang, schmal. Athemexcursionen gleichmässig, ohne Schmerzen, ergiebig. Überall in normalen Grenzen heller Schall und reines Athmen. Kein Husten und Auswurf. Herz: Die Dämpfungsgrenzen in normaler Breite, die Töne rein. Action mässig kräftig. Puls klein, regelmässig, etwas gespannt, stark beschleunigt. Abdomen gleichmässig stark aufgetrieben, überall tympanitischen Klang gebend, sehr druckempfindlich. Zahlreiche Striæ. Dicht unterhalb des Nabels ein handtellergrosser brauner Fleck, der sich kühler anfühlt (wohl durch die Blase entstandene Gangrän). Leber und Milz nicht zu untersuchen. Bruchpforten frei. Kein Durchfall. Harn oft entleert, mit krampfartigen Schmerzen, schleimhältig, ohne Eiweiss. Genitalien: Scheide weit, glatt, mässiger, nicht stinkender, schleimig-eitriger Ausfluss. Die Portio trägt eine linksseitige Narbe, sieht nach vorn und unten. Der Cervicalcanal ist nicht auffallend erweitert. Beide Scheidengewölbe, ebenso der Douglas'sche Raum fühlen sich teigig an, doch muss wegen der ausserordentlichen Schmerzhaftigkeit eine genauere Untersuchung unterbleiben.

Verlauf: 27. October: Leibschmerzen geringer, das Abdomen aber noch stark aufgetrieben. Puls 120, Temp. 37·6°. Mehrfaches galliges Erbrechen, ohne Blut, daneben Durchfall. Soor im Munde. Facies peritonitica. 7. November: Die Temperaturen bis 39·5°. Puls 144. Stark aufgetriebener Leib, seit 3 Tagen kein Erbrechen mehr. Die Gangrän der Bauchhaut demarkirt sich. An der Aussenseite der linken Ferse eine schmerzhafte, ödematöse Schwellung von Fünfmarkstückgrösse (pyämischer Abscess?). Zunge stark belegt, Appetit leidlich. 12. November: Befinden besser, das Fieber fällt, dagegen hat sich rechts hinten unten eine 3 Querfinger breite Dämpfung entwickelt. Über dieser ist fernbronchiales, leises Athmen zu hören. Grosse Dyspnoë, viel Husten. 17. November: Die letzten Tage war Patientin völlig fieberfrei. Puls 120, voll, wenig gespannt, regelmässig. Leib aufgetrieben, aber schmerzfrei. Die Dämpfung rechts hinten unverändert. Die Intercostalräume hier ohne Besonderheit. Athemgeräusche und Stimmfremitus sind nicht zu hören. Die Hautgangrän reinigt sich, die teigige Schwellung am linken Knöchel ist unverändert. Der Appetit bleibt gut.

Am Abend plötzlich Durchbruch von $^1/_2$ Liter grauen, fötiden Eiters in die Luftwege unter lebhaften Hustenstössen. Danach wird der Schall rechts hinten unten tympanitisch gedämpft. Daneben hört man grobes Rasseln. Pneumothorax ist nicht nachweisbar. 18. November: Collaps, hoher, kleiner Puls. 20. November: Nach Inf. fol. Digit. (2·0 : 200·0) der Puls kräftiger und langsamer. Heute die Expectoration von Eiter wieder sehr reichlich, ca. 1 Liter. Der linke Unterschenkel wird ödematös. 23. November: Rechts hinten unten noch immer tympanitische Dämpfung. Geringe Eiterentleerung durch Husten. Kein Fieber. Puls 144. Appetit fehlt. 24. November: Heute nachts Exitus letalis.

Autopsie: Alte Parametritis und Pyosalpinx beiderseits mit jauchiger Eiterung in der Umgebung. Alte adhäsive und eitrige Peritonitis mit Bildung mehrerer abgesackter Eiterherde in die Bauchhöhle. Grosser hypophrenischer Abscess rechts über der Leber mit Durchbruch in einen kleinen Bronchus der rechten Lunge. Kleinerer Abscess zwischen Zwerchfell und Milz. Adhäsionen beider Lungen mit dem Zwerchfell, besonders rechts. Kein pleuritisches Exsudat. Compressions- und multiple lobulär-pneumonische Herde in beiden Unterlappen. Eiter in den Bronchien beiderseits. Ulceröse Laryngitis. Croup der Trachea. Soor des Oesophagus. Milz atrophisch mit acutem Tumor. Leber und Nieren verfettet. Alte Thrombose der linken Vena iliaca. Uterus, Blase, Mastdarm frei.

7. Idem.

H . . . . d Anna, 18 Jahre, Hausmädchen. Vater an der Auszehrung gestorben, Mutter lebt gesund. Pat. hat als Kind Scharlach und linksseitige Lungenentzündung gehabt; sonst von leidlicher Gesundheit, erkrankt sie vor 5 Wochen plötzlich mit Erbrechen und Schmerzen in der rechten Weiche. Dazu gesellte sich seit ungefähr 3 Wochen heftiger Husten. Stuhlgang ungeordnet, nie durchfällig. Die Periode — immer unregelmässig und beschwerlich — ist seit 9 Monaten ganz ausgeblieben.

Stat. præs.: 26. April 1887. Schlankes, schwächliches Mädchen. Grosse Kachexie, hustet viel, klagt über grosse Schmerzen im ganzen Unterleibe. Temp. 38·3°, Puls 160, Resp. 28. Kopf und Hals ohne Besonderheit. Thorax: Schlecht gebaut. Rechts hinten unten von der Mitte der Scapula an heller Schall mit tympanitischem Beiklange. An der Grenze nach oben hohles Athmen mit klingenden Rasselgeräuschen. Weiter unten fehlt das Athmungsgeräusch vollständig, ebenso der Stimmfremitus. Succussio Hippocratis angedeutet. Links hinten unten ebenfalls Dämpfung mit grossblasigem Rasseln und Gurren, sonst überall rauhes Athmen mit vereinzelten mittelblasigen Rhonchis, aber fast hellem Lungenschall. Stimmfremitus über beiden Spitzen vermehrt. Sputum schaumig, schleimig-eitrig. Bacillen im Sputum. Herz: Dämpfung in normalen Grenzen, Töne rein. Puls sehr klein und schwach, regelmässig, sehr stark beschleunigt. Abdomen mässig aufgetrieben, überall äusserst schmerzempfindlich, namentlich jedoch von der linken Spin. oss. ilei ant. sup. bis herab zum Schambogen. Hier hört man lautes, helles Gurren. Die Leberdämpfung beginnt links an der 6. Rippe, ihre untere Grenze ist weder zu percutiren, noch zu palpiren, weil Pat. schon bei der leisesten Berührung die Bauchdecken stark spannt. Die Milz reicht bis an den Rippenbogen, ist eben fühlbar. Bruchpforten frei. Kein Ikterus. Genitalien: Mässig starker eitriger Ausfluss. Genauere Untersuchung vorläufig aufgeschoben. Urin (mit Katheter entleert) enthält mässige Mengen Eiweiss. Stuhl angehalten.

Verlauf: 30. April: Die Dämpfung rechts hinten unten hat zugenommen. Über ihr fast aufgehobener Stimmfremitus. An der Grenze mittel- und feinblasiges Rasseln, kein Reiben. Links keine Veränderungen. Die Dyspnoë hat seit heute zugenommen, auch der Meteorismus. Pat. klagt über heftige Schmerzen im ganzen Unterleibe. Darmgeräusche sind nicht mehr hörbar. Das Wasserlassen ist erschwert und mit lebhaften Schmerzen verbunden, der Stuhl angehalten. Fieber und Puls

wie vordem. Rascher Kräfteverfall. 4. Mai: Ohne dass sich etwas Wesentliches geändert hätte, erfolgt heute der Tod an Erschöpfung.

Autopsie: Kleine Cavernen in der rechten Spitze. Disseminirte Miliartuberculose im rechten Unterlappen und der ganzen linken Lunge. Grosser lufthaltiger hypophrenischer Abscess über der Leber, ein kleiner über der Milz. Keine seröse Pleuritis, nur überall starke Verwachsungen beider Pleurablätter, auch mit dem Zwerchfell Abgesackte peritonitische Herde in der Umgebung des Uterus. In allen Herden reichliche Kothmassen, mehrfache Perforationen in den Dickdarm. Keine Darmgeschwüre Pyosalpinx rechts. Eitrige Endometritis. Blase und Niere frei. Magen ohne Narben. Milztumor.

8. Idem.

N . . . . k Martha, 17 Jahre, Klempnerstochter. Wir verdanken die Anamnese in diesem Falle der Güte des Dr. Dillner in Radeberg, der die Kranke behandelt und zur Operation ins Haus gesandt hat. Er schrieb uns: Seit 4 Wochen empfindet Pat. leichte Magenbeschwerden, Appetitlosigkeit, Brechreiz. Schmerzen in der linken Seite. Vor 14. Tagen kam sie in meine Behandlung. Temp. 38·3°, Puls 120, starke Anämie. Druckempfindlichkeit besonders des 8. Intercostalraumes in der vorderen linken Axillarlinie. Strenge Milchdiät und Opiate führten eine geringe Besserung herbei. In der letzten Woche stellten sich drei ausgesprochene Schüttelfröste ein. In der Gegend der 9. und 10. Rippe entwickelte sich eine unbestimmte Dämpfung. Vom 16. October an traten pleuritische Symptome auf, mit Husten, beginnender Kurzathmigkeit und 39° C. Allmählich stieg das Exsudat bis zur Höhe von 3—4 Fingerbreiten. Am 19. October, nachmittags, kam es zu einem continuirlichen Husten mit Auswurf eines fötiden, fast fäculenten Sputums (Durchbruch des Exsudates in den linken Bronchus). Das subjective Befinden bessert sich. Der jetzt bestehende Pyopneumothorax rührt mit grösster Wahrscheinlichkeit von einem durch das Zwerchfell durchgebrochenen Magengeschwür her.

Stat. præs.: 21. October 1890. Mittelgrosses, graciles Mädchen mit geringer Musculatur. Der Krankheitseindruck nicht schwer. Pat. klagt über Schmerzen in der linken Seite und den stinkenden Auswurf. Temp. 39·3°, Puls 120, Resp. 48. Kopf: Hautfarbe blassgelblichbraun, ohne Ikterus. Zunge belegt. Gaumendrüsen u. s. w. ohne Besonderheit. Thorax flach, die Zwischenrippenräume überall leicht mit dem Auge abzählbar, nirgends vorgewölbt, nur in der linken Seite undeutlich verstrichen, bei Druck hier etwas schmerzhaft. Excursionen oberflächlich, nur bei tiefem Athemholen links schmerzend und nachschleppend. Rechts vorn und links hinten vollkommen normale Verhältnisse. Links vorn bis zur 4 Rippe heller voller Lungenschall mit reinem vesiculären Athmen und normalem Stimmfremitus. Ebenso links hinten bis zur 8. Rippe. Von da an gedämpfter Schall, nach unten zu mit etwas tympanitischem Beiklange. Seitlich beginnt die Dämpfung an der 5. und 6. Rippe und reicht, den Traube'schen Raum fast ganz erfüllend, ca. 2 *cm* über den Rippenrand. Mit dem Beginne der Dämpfung wird das eben noch laute reine Vesiculärathmen wesentlich schwächer und erhält amphorischen Beiklang. Succussionsgeräusche sind nicht mit Sicherheit nachzuweisen. Einigemale scheint ein metallisches Plätschern aufzutreten, doch bleibt es unbestimmt, ob dies vom nahen Magen kommt. Stäbchenphänomen ist angedeutet. Auswurf: Mässige Mengen eines braungrauen, höchst fötiden Sputums, ohne Speisebestandtheile und Tuberkelbacillen. Herz: Dämpfung normal. Rechts bildet der linke Sternalrand die Grenze, links die Mamillarlinie. Der Spitzenstoss ist wenig hebend, im 5. Intercostalraume zu fühlen. Die Töne rein, mässig kräftig. Der 2. Pulmonalton kaum accentuirt. Puls weich, klein, regelmässig, gleichmässig, beschleunigt. Abdomen: Geringe Füllung. Nirgends, ausser im linken Hypochondrium, Schmerzempfindlichkeit. Leber und Milz percutorisch nicht vergrössert, nicht palpabel, Bruchpforten, Cöcalgegend u. s. w.

frei. Harn klar, eiweissfrei. Am Kreuzbein ein geringer Decubitus. Extremitäten schwächlich, ohne Ödeme. Zwei Probepunctionen im 7. und 8. Intercostalraume der Seite ergeben dicken, scharfsauerriechenden Eiter von gelber Farbe ohne Fäulnisszeichen. Zwei Probepunctionen links hinten unten im Bereiche der Dämpfung dagegen nur etwas Blut. Die Diagnose lautet auf hypophrenisches, lufthaltiges Empyem mit Perforatio insensibilis in die Lungen. Zur Operation wird die Kranke auf die chirurgische Abtheilung verlegt (23. October 1890).

Verlauf: 24. October: Grosse Schwäche und Dyspnoë. Starker fötid riechender Auswurf. Temp. früh 38·5, abends 39° C., Puls 130—140. Lungenbefund wie oben. Eine deutliche convexe Form der Dämpfung ist nicht nachweisbar. Appetit gering. Harn: Ohne Eiweiss. Stuhl: Auf Einlauf ohne Besonderheit.

Operation: Temp. 39°, Puls 140. Unter Äthernarkose nach vorausgegangener Probepunction, die erst beim drittenmale dicken missfarbenen Eiter ergibt, Resection eines $3^1/_2$ *cm* langen Stückes der 8. Rippe in der hinteren Axillarlinie. Nach Incision des subcostalen Gewebes stürzen ca. $1^1/_2$ Liter einer penetrant jauchig riechenden Flüssigkeit aus der entstandenen Öffnung. Durch Abtasten mit dem Finger constatirt man, dass sich die Öffnung unterhalb des Zwerchfelles befindet. Dieses ist stark nach oben gedrängt und trägt eine etwa 4 *cm* breite Öffnung, durch welche man in den Pleuraraum gelangt. Man fühlt deutlich das Herz und unterhalb des Zwerchfelles die nach hinten und unten gedrängte unversehrte Milz. Keine Ausspülung. Einlagen von zwei dicken Drainagen. Grosser Occlusivverband. Am Abend Temp. 38·5°, Puls 140. Pat. fühlte sich sehr schwach. 26. October: Wechsel des sehr stark durchtränkten Verbandes. Ausspülen der Höhle mit Creolinlösung. Das Fieber fällt langsam ab. 27. October: In dem bei der Operation am 25. October entleerten putriden Eiter hat Prof. Neelsen weder Speisereste, noch Milzbestandtheile nachweisen können. Das Allgemeinbefinden der Pat. ganz überraschend gebessert. Die Secretion mässig und mehr eitrig. Wenig Husten, kein Auswurf. Grosser Appetit. 3. November: Fieberfrei. Vorzügliches Allgemeinbefinden. 9. November: Pat. steht heute zum erstenmale für kurze Zeit auf. 25. November: Drainage fortgelassen. 12. December: Lungenspitzen völlig frei. Keine Exsudatmenge mehr nachweisbar. Körpergewicht 43 *kg*. 19. December: Körpergewicht 47 *kg*. 24. December: Pat. wird vollkommen geheilt entlassen. In der Umgebung der Narbe hört man reines vesiculäres, wenn auch abgeschwächtes Athmen. Abdomen nirgends schmerzhaft. Appetit und Verdauung durchaus normal. 1. Mai 1891: Pat. erfreut sich des besten Wohlseins.

9. Idem.

K . . . . r Bertha, 16 Jahre, Hausmädchen. Patientin stammt aus völlig gesunder Familie und war bisher nie krank, insbesondere nie magenleidend. Seit Weihnachten 1888 empfindet sie ein unangenehmes Stechen unter dem linken Rippenbogen, das am 6. Jänner 1889 so stark wird, dass Patientin sich zu Bette legen muss. Drei Tage später wird sie in das Krankenhaus aufgenommen.

Stat. præs.: Kräftige, gut genährte Patientin ohne schweren Krankheitseindruck. Temp. 36·4°, Puls 104, Resp. 24. Alle Organe, besonders Lunge und Herz, bieten keine pathologischen Veränderungen, namentlich ist die linke untere Lungengrenze nicht verändert, nur die Intercostalräume sind ein wenig vorgebuchtet, sonst aber weder schmerzempfindlich, noch aufgetrieben oder usurirt. Puls weich, voll, regelmässig, beschleunigt. Abdomen: Dicht unterhalb des linken Rippenbogens, etwa der Herzgrube entsprechend, eine handtellergrosse, sehr schmerzhafte Resistenz mit gedämpft tympanitischem Schall. Harn ohne Eiweiss. Leber ohne Besonderheiten.

Verlauf: Trotz Opium und Eis steigern sich die Schmerzen und am 15. Jänner ist ein deutlich palpabler Tumor vorhanden, der sich in den folgenden Tagen immer mehr und mehr vergrössert und am 28. Jänner von der Linea media bis an den

linken Bauchrand und vom Rippenrand etwa handbreit nach abwärts reicht. Die Haut ist hier mässig geröthet und beweglich, Fluctuation nicht deutlich. Der Schall darüber ist gedämpft tympanitisch. Am Herzen sind keine Verdrängungserscheinungen nachweisbar, nur die linke untere Lungengrenze ist in der Mamillarlinie etwas nach oben gerückt. Pleuritische Erscheinungen fehlen. Der Stuhl ist dauernd verstopft, der Harn immer ohne Eiweiss. Nie Erbrechen oder Übelkeit. Temperaturen abends erhöht (zwischen 38·0 bis 39·0°).

Operation am 30. Jänner: Es erfolgt in Äthernarkose schichtenweise Incision auf den heute deutlich fluctuirenden, prall-elastischen Tumor. Unter der Fascia transversa stösst man auf eine grosse, mit rahmigem, nicht fötidem Eiter gefüllte Abscesshöhle, die mit dicken Membranen ausgekleidet ist und unter dem Rippenrand bis zum Zwerchfell reicht. Sie ist scharf begrenzt und ein Zusammenhang mit dem Bauchraum oder anderen Organen nirgends nachweisbar. Nach Ausspülung und Jodoformtamponade sinkt sofort das Fieber auf die Norm und nach 18 Tagen verlässt Patientin völlig geheilt das Haus.

10. Maydl.

E. S., 33 Jahre, starb unter den Zeichen eines aktinomykotischen subphrenischen Eiterherdes mit Perforation in das rechte Cavum pleurale. Pleuritis purulenta. Pneumonia abscedens actinomycotica. Ulcera actinomyc. intestini. Absc. cong. dorsi. Oedema extr. infer. Decubitus. Cachexia. (Von einer int. Abtheilung.)

Leiche starkknochig, Ernährung schlecht. Die sichtbaren Schleimhäute blass. Thorax lang, symmetrisch, Ober- und Unterschlüsselbeingruben eingesunken. Bauch weich. Über der rechten Crista ilei, etwa 1 *cm*, und 5 *cm* von der Wirbelsäule entfernt, findet man eine horizontale Incision, 4·5 *cm*, die bis zur Fasc. vordringt. Eine zweite Incision ist schief, parallel mit der 11. Rippe und 4 *cm* von der Wirbelsäule geführt worden. Auch sie reicht ins subcutane Bindegewebe. Das Unterhautzellgewebe der Lumbalgegend und der Gegend der untersten Rippen findet man stark sklerotisch, darin zahlreiche Gänge von Federkiel- bis Fingerdicke. Ihre Wände sind von weissem Bindegewebe gebildet, die Innenfläche ist mit Granulationen überkleidet, rothbraun. Darin ein gelblicher Eiter. Stärkere und schmälere Fisteln über der rechten Crista ilei, sie communicirten mit dem iliacalen Abscess. In ähnlicher Weise stehen die oben erwähnten Gänge mit dem lumbalen Abscess in Verbindung.

Im 1. Lendenwirbel finden wir im Körper eine Caverne von der Grösse einer Haselnuss unter dem Lig. long. ant., mit dickem Inhalte, Überresten von Knochenbälkchen und schlaffen Granulationen. Die Caverne communicirt besonders nach links mit dem paravertebralen Abscesse. Der Wirbelkörper im ganzen Verlaufe auf beiden Seiten angenagt; die Seitenfläche des 2. Lendenwirbels höckerig und vom Periost entblösst; sonst das Periost der übrigen Lendenwirbel und der oberen Brustwirbel bedeutend verdickt. Die beiden Iliacæ thrombosirt.

Linke Lunge ad basim fixirt, das Gewebe ödematös durchfeuchtet, sonst normal.

Rechte Lunge rückwärts fixirt, ebenso an der Basis mittelst sklerotischen Bindegewebes die Lunge ans Diaphragma geheftet; Befund am oberen und mittleren Lappen ziemlich normal. Im unteren Lappen die vorderen und oberen Theile lufthältig und durchfeuchtet; unten und rückwärts luftleer und in sklerotisches Bindegewebe umgewandelt, von knorpeliger Consistenz; darin verlaufen ausgedehnte sehnig-weisswandige Gefässe. In den hinteren Partien dieses Bindegewebes zahlreiche Herde von Erbsengrösse, gelblich, central zerfallen, knapp aneinander gelagert; stellenweise sieht man in demselben Streifen eines zerfallenen Gewebes, besonders gegen die Basis. Durch den Gewebszerfall steht das Gewebe mit einem spaltförmigen Abscess in Verbindung, welcher sich beiderseits längs der Wirbelsäule nach abwärts bis zur Grenze des kleinen Beckens herabzieht. Der Musculus iliacus ist in seinen

oberen Partien, der Psoas in den oberflächlichen Lagen destruirt, indem er die unebene, höckerige, mit gelbbrauner Masse überzogene Abscesswand bildet, unter welcher wir eine Schichte sklerotischen weissen Gewebes erblicken. Linke Niere: Kapsel verdickt, leicht schälbar. Oberfläche glatt. Rechte Niere mit dem peritonealen Überzug verwachsen, hintere Partien der Kapsel sklerotisch; am unteren Pol eine verdickte Fistel bis an das Nierengewebe. Leber normal gross und befestigt; Serosa am linken Leberrande verdickt.

Rectum-Schleimhaut rosenroth, geschwellt; auf der Höhe der Falten zusammenhängende grauliche Nekrose, ein unregelmässiges Netz bildend; diese Erscheinung wird weiter nach aufwärts immer undeutlicher. Die Netzstreifen werden von Inseln unterbrochen, welche mit diphtheritischen Pseudomembranen bedeckt sind.

Im Colon transversum werden diese Nekrosen seltener lenticulär. Im Ascend. statt der nekrotischen Stellen kleine Geschwüre. Proc. vermif. normal.

Jener lumbale Abscess hat einen queren Durchmesser von 6 *cm* und seine Vorderwand bildet das verdickte retroperitoneale Zellgewebe und das verdickte Peritonenm. Die Vorderfläche des Abscesses höckerig, von gelblichen Bröckeln bedeckt. Im Bindegewebe deutliche torquirte Fisteln, mit dickem Eiter, in dem man gelbliche Körner finden kann. Links ist der Abscess von grösserer Ausdehnung und zerstört den oberen Theil des Psoas und zieht sich längs der Aorta und der Wirbelsäule in schmalen Streifen unregelmässig bis ans Diaphragma, an jener Stelle, wo die Lungenbasis fixirt ist. Ad basim der linken Lunge ist im Gewebe ein Abscess von Haselnussgrösse; eine gelbliche Membran ist von einer zarten Schichte weisslichen Gewebes umschlossen. Aorta intact. Schleimhaut der Lippen und Pharynx blass, die Continuität nirgends gestört. In den Taschen ein schaumiger Inhalt.

11. Murchison.

A., Fleischhauer, 40 Jahre, klagt seit 6—8 Monaten über Ausdehnung des Magens; trotzdem gieng er seinen Geschäften nach, bis im Anfang November infolge von Erkältung lebhafte Schmerzen in den Weichen auftraten mit allgemeinen Üblichkeiten. Nach 3 Tagen constatirt man Dämpfung auf der Hinterfläche der linken Lunge und trockenen Husten. 7—8 Tage nachher hustete der Kranke während des ärztlichen Besuches zum erstenmale eine gewisse Quantität einer gelben Materie. Dies dauerte ungefähr eine Woche an und hörte plötzlich auf. Am 15. December constatirte man eine Schwellung im Epigastrium, begleitet von heftigen Schmerzen, während die Dämpfung rückwärts links verschwand. Am 23. December lag der untere Leberrand ungefähr 1 Zoll unter dem Nabel, ohne sich bei der Inspiration zu verschieben.

Im Epigastrium eine circumscripte Fluctuation im Durchmesser von 5 Zoll. Empfindlichkeit bei Druck, aber geringer als früher. Die rechtsseitigen Rippenknorpel waren umgeworfen. An der Basis der linken Lunge schwache Athemgeräusche und einiges Knacken. Resp. 24. Puls 120. Temp. 37·7. Keine Schüttelfröste, keine Schweisse, kein Appetit, der Schlaf gestört. Man macht eine Explorativpunction und entleert einen Löffel voll eines stinkenden, dicken Eiters. Nächsten Tag macht man eine breite Öffnung und entleert 2 Pinten Eiter. Befestigt in der Wunde ein Kautschukröhrchen, wäscht den Herd aus mit Chlorzink und dann mit schwacher Carbollösung. Das Kautschukröhrchen dringt auf 8—10″ direct nach hinten ein. Nach der Punction besseres Befinden des Kranken. Am 7. Jänner fliesst nur mehr eine viertel Unze Secret aus. Am 6. Februar verliess der Kranke das Zimmer. Am 17. Februar fliesst nur etwas schleimiges Secret aus und man entfernt das Röhrchen.

In diesem Capitel haben wir alle jene Fälle zusammengetragen, welche entweder in ihrer Ätiologie fraglich oder ihrem Ursprunge nach derart vereinzelt sind, dass es sich nicht verlohnte, ihretwegen eine besondere Gruppe aufzustellen Dies ist auch der wesentliche Grund, dass eine einheitliche Besprechung dieser ganzen Gruppe unmöglich ist, dieselbe vielmehr in getrennte Analysen der einzelnen, kleineren Untergruppen verfallen muss.

Eine dieser Untergruppen, verhältnismässig mit den zahlreichsten Fällen, ist jene der subphrenischen Abscesse, welche sich nach Genitaleiterungen, und zwar ausschliesslich bei Frauen entwickelt haben (2, 5, 6, 7). Die verhältnismässig in jungen Jahren stehenden Patientinnen (eine junge Frau, eine 21-, 27-, 18jährige) gaben entweder, wie im Falle 5, an, dass sich ihre Erkrankung entweder an ein Wochenbett anschloss, während welchem unzweifelhafte Zeichen einer Geburtsinfection (Peritonitis, Gelbsucht, perimetritisches Exsudat) constatirt wurden, oder dass die Infection wahrscheinlich operativen Ursprungs war, insofern, als 4 Wochen vorher eine Auskratzung der Gebärmutter vorgenommen worden war, auf welche Erbrechen, Fieber, Schmerzhaftigkeit des Douglas folgten (Fall 6). In den anderen zwei Fällen ist die Ursache der bei der Section constatirten Genitalerkrankung (im Fall 2 an Stelle des linken Ovariums eine Eitertasche, im Falle 7 eitrige Endometritis, Pyosalpinx rechts) nicht erwähnt. Im Falle 2 ist der Beginn der Kleinbeckenerkrankung nicht angegeben, dagegen der Zeitpunkt des Einsetzens der zum Tode führenden Erkrankung mit 5 Wochen vor der Aufnahme fixirt.

Von den klinischen Erscheinungen dieser 4 Fälle ist also als bemerkenswert der Umstand hervorzuheben, dass ausser im Falle 2 in den sämmtlichen drei übrigen Beobachtungen Gasbeimischung zum Abscessinhalt beobachtet wurde, welche sich durch tympanitischen Percussionsschall und amphorische Athmungsphänomene kundgab.

Im Falle 6 finden wir im Sectionsberichte hiefür eine ausreichende Erklärung, da berichtet wird, dass der Abscess durchs Diaphragma in einen Bronchus perforirt ist. Im Falle 5 hatte die Endometritis schon an und für sich einen jauchig-eitrigen Charakter, doch war der Magendarmcanal intact, die Lunge über dem Abscess mit dem Diaphragma verwachsen, aber nicht perforirt, wenigstens wird hievon keine Erwähnung gethan. Im Falle 7 sind wir jedoch der Nothwendigkeit, Conjuncturen zu machen, überhoben, da uns berichtet wird, dass mehrfache Perforationen in den Dickdarm vorgefunden wurden; es wird ausdrücklich hervorgehoben, dass im Darme keine Geschwüre vorlagen; um den Uterus herum waren abgesackte peritonitische Herde, in denen allen reichliche Kothmassen vorgefunden wurden. Dieser Umstand verdient umsomehr hervorgehoben zu werden, als im Sputum Bacillen, in dem Unterlappen der linken Lunge, der ganzen rechten Lunge disseminirte Miliar-

tuberculose, in der rechten Lungenspitze überdies noch kleine Cavernen entdeckt wurden. Von den Einzelheiten des Verlaufes ist hervorzuheben, dass im Falle 5 Abscesse beider Brustdrüsen etwa 10 Tage vor dem Tode sich entwickelt haben.

In keinem Falle wurde eine gründliche chirurgische Therapie vorgenommen, ja nicht einmal die Vornahme einer Punction deutet darauf hin, dass man eine Vermuthung über das Vorhandensein eines subphrenischen Abscesses hegte und bemüht gewesen wäre, denselben sicherzustellen.

Dementsprechend giengen auch alle 4 Patientinnen zugrunde. Die in drei Fällen (5, 6, 7) vorgefundenen Zeichen einer allgemeinen eitrigen Peritonitis lassen wohl den Zweifel, ob auch ein radicaler chirurgischer Eingriff von irgend einem Nutzen gewesen wäre, als gerechtfertigt erscheinen, wiewohl andererseits eine Therapie, welche die Beseitigung des subphrenischen Abscesses und der veranlassenden eitrigen Genitalerkrankung bezweckt hätte, auch die Entwicklung der terminalen Peritonitis verhindert hätte. Wir sagen der terminalen, da wenigstens im Falle 5 die Peritonitis als frisch bezeichnet wird.

Vom pathologisch-anatomischen Befunde sei nur angeführt, dass im Falle 2 sich eine spontane Perforation des Abscesses durch die vorderen Bauchdecken vorbereitete, dass dieselben bis auf den Rectus bereits ulcerirt waren. Da die Spuren der Entzündung im Bauchraum ausdrücklich als von einer alten Peritonitis herrührend bezeichnet wurden, so können wir diese mit Recht als nicht eitrig bezeichnen, daher auch die Meinung äussern, dass in diesem Falle wenigstens die Chancen eines operativen Eingriffes vorzüglich standen.

Von den Begleiterkrankungen des Brustraumes finden wir im Falle 6 eine Perforation in die Lunge, im Falle 2 eine Perforation in die Pleura, im Falle 5 eine Verwachsung der Lunge mit dem Diaphragma und im Falle 7 Verwachsung beider Pleuren, welche im Falle 5 ausdrücklich als frei angeführt werden. Die oben erwähnte Perforation in die Lunge gab sich bei Lebzeiten bereits kund, indem eine Woche vor dem letalen Ausgange Einbruch von Eiter in die Luftwege constatirt wurde.

An Complicationen sind, ausser der allgemeinen Peritonitis im Falle 5 und 6 und den abgesackten Herden in der Umgebung des Uterus, ein distincter kleiner Abscess über der Milz zu erwähnen (neben dem grösseren über der Leber). Ferner wurden im Falle 5 beiderseitige Abscesse in den Brustdrüsen (bei Lebzeiten schon in der rechten constatirt) vorgefunden. Die Complication mit Tuberculose im Falle 7 wurde schon erwähnt.

Im Falle 5 wird ausdrücklich erwähnt, dass der kindskopfgrosse Abscess über der Leber mit dem parametritischen Exsudat in Verbindung war. In den übrigen wird von einer Communication nicht gesprochen.

Eine solche kann für den Fall 2 ausdrücklich negirt werden. Für den Fall 6 und 7 könnte man den Einwand, dass die subphrenischen Abscesse als Theilerscheinung der allgemeinen Peritonitis zu betrachten seien, nicht von der Hand weisen, da die Erkrankung deutlich in wenigen Wochen verlief, nachdem acute Erscheinungen den Beginn der Krankheit bezeichneten und deutliche Spuren einer verbreiteten Peritonitis suppurativa vorgefunden wurden.

Für den Fall 5 haben wir uns zu erinnern, dass der Weg vom Parametrium ins Subphrenium derselbe ist, wie jener von der retrovisceralen, perityphlitischen Gegend ebendahin (der Abscess lag im Falle 5 rechts), da wir die enge Communication dieser beiden Schichten aus der Anatomie und von unseren operativen Erfahrungen an intraligamentösen Tumoren und über die Prädilectionsstellen der Durchbruchstellen bei parametritischen Exsudaten genau kennen.

Bezüglich des vereinzelten Falles von Aktinomykose der Wirbelkörper ist nur zu bemerken, dass in demselben zwei spaltförmige Abscesse, welche sich längs der Wirbelsäule bis zur Grenze des kleinen Beckens herabzogen, nach aufwärts bis gegen die ans Diaphragma fixirte Lunge reichten, welche mit einem derselben durch den in ihrem Unterlappen stattgefundenen Gewebezerfall in directer Verbindung stand. Primäre Aktinomykosen der Wirbelkörper scheinen eine ziemliche Seltenheit zu sein; von dem Falle Heuck („Münchener med. Wochenschrift", 1892, Nr. 24 und 25) ist nicht sicher auszusagen, ob der Ausgang in der Erkrankung der Rippen oder der Wirbel lag, die beide ergriffen waren. In der Sammlung von Aktinomykosefällen von A. Illich[1]) finden wir nur 2 Fälle von secundärer Arrosion der Wirbel (Samter, J. Wolff).

In den übrigen 6 Fällen haben wir es mit fraglichen Fällen zu thun, und zwar fraglich aus dem Grunde, weil in 5 keine oder nur theilweise Section gemacht wurde, die Fälle sich aber bei Lebzeiten durch kein entschiedenes Symptom in eine der von uns aufgestellten Kategorien mit Sicherheit einreihen liessen. Mit Wahrscheinlichkeit kann allerdings in manchem von ihnen auf die Ätiologie gerathen werden.

Den Fall 3 würden wir ohneweiters in die Gruppe der thorakalen subphrenischen Abscesse eingereiht haben, wofür die Autopsie am ehesten sprechen würde, wenn uns nicht ein Symptom, das bei Lebzeiten beobachtet worden war, nicht irre machen würde und über dessen Erklärung die Section schweigt. Wäre der Fall durch eine Operation geheilt worden, sicher hätte man den Fall in eine andere Kategorie eingereiht. Es wurde in diesem Falle am 6. Juli eine Punction ausgeführt, welche zwei und einen halben Liter eines fötiden Eiters entleert; am 1. August Seitenstechen und pneumonische Rasselgeräusche. Am

[1]) Ein Beitrag zur Klinik der Aktinomykose. 1892, bei Šafář, Wien.

13. August werden zwei Spuckschalen voll gebrochen, und zwar einer Flüssigkeit, welche gelbgrün ist und ebenso fötid riecht, wie die durch die Punction gewonnene Flüssigkeit. Gewiss hätte man da an eine Duodenal- oder Magenperforation gedacht. Die Section weiss aber von einer Perforation des Magendarmcanals nichts zu berichten, dagegen werden zwei Perforationen in die Lunge beschrieben. Diese Incongruenz der klinischen und anatomischen Beobachtung liessen uns den Fall unter die fraglichen einreihen, umsomehr, als der klinische Bericht auch von jahrelangen Magenkrisen spricht (Fall 3).

In den anderen zwei Fällen, in deren einem wenigstens theilweise eine Autopsie vorgenommen wurde, kam man auch zu keiner gesicherten Auffassung des Falles. Im Falle 4 wurde keine Section vorgenommen, der klinische Verlauf liess nach dem Ausspruche des Berichterstatters selbst keine Erklärung darüber zu, welche die primäre Ursache des Abscesses war.

Im Falle 1 nahm man die Section nur theilweise vor, um den angenommenen Situs viscerum inversus zu constatiren. Thatsächlich wurde die Milz rechts, die ans Diaphragma angewachsene Leber links vorgefunden.

Die Fälle 8, 9, 11 sind geheilt, und zwar durch einen operativen Eingriff, zwei davon durch eine Incision im Epigastrium, der dritte (8) durch eine Resection der 8. Rippe. Im Falle 8 und 10 giengen typische Magenbeschwerden voraus, so dass eine Deutung der Fälle als nach Magengeschwüren entstanden die nächstliegende ist. Im Falle 9 wird dieselbe Ätiologie vom Verfasser als wahrscheinlich bezeichnet, trotzdem ausdrücklich nie Magenbeschwerden vorhergegangen waren.

In den Fällen 8 und 10 wurde die Kunst von der Natur unterstützt, insofern, als einige Tage vor der Operation in einem Falle ein fötides Sputum, im anderen eine gelbe Materie ausgehustet wurde. In beiden Fällen erfolgte die Heilung nach zwei Monaten. Bei der Operation wurde kein Einblick in die Ätiologie des Falles gewonnen. In allen den letzterwähnten drei Fällen befanden sich die Abscesse auf der linken Seite.

In den letzterörterten sechs fraglichen Fällen war im Falle 3, 8, 10 eine Perforation in die Lunge eingetreten; im Falle 4 war eine Complication mit einer Pleuraerkrankung vorhanden. Im Falle 1 wurde wegen mangelnder Vorsichtsmaßregeln beim Einführen des Fingers in die einige Tropfen Serum entleerende Pleura Pneumothorax erzeugt. Der Fall 9 berichtet über keine complicirende Erkrankung des Brust- oder Bauchraumes.

XI. Gruppe.

Ursprung: Costal.

1. Lannelongue, Comptes rendu 1887, pag. 1489. Vorgeschichte des Falles siehe bei Cadet de Gassicourt, Bulletins et mémoires de la soc. méd. des hôp. de Paris, déc. 1886, pag. 491.
2. Maydl (unveröffentlicht).
3. Idem. (unveröffentlicht).

---

1. Nach Lannelongue sind die tuberculösen, perihepatitischen Abscesse manchmal die erste und einzige Erscheinung der Tuberculose, welche man überhaupt für eine längere oder kürzere Zeit erkennen kann. Sie überraschen den Organismus in voller Kraft. Ein andermal bilden sie eine vorgeschrittenere Phase der Tuberculose, welche entweder geschwunden ist oder deren Zeichen immer noch bestehen. Endlich können sie Erscheinungen der Tuberculose sein bei einem Individuum, welches schon mehrfach Opfer tuberculöser Anfälle ist. Die Berührung der Abscesse mit der Leber ist nicht immer direct, da sie durch eine Schichte neugebildeten Gewebes von ihr getrennt sein können. Aber selbst in dem Falle, dass der Abscess in directer Beziehung mit der Leber ist, kann man nicht sagen, dass derselbe von ihr ausgegangen wäre. Möge der Abscess ausgehen von wo immer, stets bildet sich eine Perihepatitis adhæsiva, welche die krankhaften Veränderungen einschliesst. Solche Ausgangspunkte der Abscesse können sein: die tiefen Schichten der vorderen Bauchwand, die Inneroberfläche der letzten Rippen, die Zwerchfelloberfläche, die Lymphdrüsen in der transversalen Furche der Leber, das umgebende Peritoneum. In den letzten 5 Jahren boten sich Lannelongue 4 Beispiele der ihn besonders interessirenden Varietät dieser Abscesse. Der eine wurde nicht während des Lebens erkannt. Bei der Section fand man einen Abscess im Diaphragma von der Grösse einer wälschen Nuss, welcher sowohl gegen die Pleura, als gegen das Peritoneum prominirte. Bei den übrigen drei war eine höhere Indication zu erfüllen. Man musste nach Entleerung des Inhaltes die Wand des Abscesses exstirpiren. In zwei Fällen musste mittelst Laparotomie die Wand des Abscesses ausgelöst werden, worauf eine seither andauernde Heilung folgte. Im vierten Falle hatte ein

College Lannelongue's (Pengrueber) bereits einen grossen subphrenischen Abscess mittelst Incision behandelt.[1]) Bald bildete sich ein Fistelgang, welcher stark eiterte, die Temperatur betrug immer zwischen 39 und 40. Nur eine Resection des unteren Randes des Thorax konnte den leeren Raum zwischen dem rigiden Rippenrand und der beweglichen Leber zum Verschwinden bringen. Am 12. Mai 1887 machte man die Operation. Man entfernte den Rippenknorpel der 8., 7., 6. Rippe in einer Ausdehnung von 6 bis 8 *cm*. Man brauchte nur von der Wand die tuberculöse Membran abzuwischen. Seither hat sich die Höhle des subphrenischen Abscesses ausgefüllt, der Kranke erholt sich, die Wunde ist nur ganz oberflächlich.

Die Laparotomie mache man bei tuberculösen Abscessen in der Umgebung der Leber, wenn die Höhle leicht zusammenfällt und wenn der Abscess leicht zugänglich ist. Die Resection des Thorax mache man bei den hohen subphrenischen Abscessen und bei Fisteln, welche nach ihrer Eröffnung zurückbleiben. Man kann dieselbe aber auch anwenden bei den perihepatitischen Abscessen der Leberconvexität bei den Hydatidencysten, welche unter dem Diaphragma ausschliesslich prominiren. Man könnte vielleicht einwenden, dass die Vorschrift Lannelongue's nicht erst gegeben werden müsse, da ja jeder vernünftig Operirende in derselben Weise vorgehen würde, wenn er einen intracostalen kalten Abscess behandeln soll. Es könnte diesem Einwande auch mit wenig Erfolg opponirt werden. Das eigentliche Verdienst des Erfinders der Methode besteht aber darin, dass er seine Methode auch auf andere subphrenische Affectionen erweitert, dieselbe auch wesentlich entwickelt hat.

Die Operationsformel, wie er das nennt, würde lauten: Man entferne ein dreieckiges oder trapezoides Stück, dessen Basis oder längere Seite der Rippenrand ist. Von da aus kann man sehr leicht die Höhle reinigen, man hat eine flache Wunde, in welcher sich keine Flüssigkeit ansammeln kann. Die Vorwürfe, welche man der Methode machen könnte, als dass die Leber nicht hinreichend geschützt ist und dass die Narbe sehr gross ist, fällt nach der Meinung des Operateurs dem ernsten Leiden gegenüber nicht in die Wagschale. Der Erfinder der Methode sagt sich aber selber, dass man vielleicht die Eröffnung der Bauchhöhle zu fürchten hätte, für den Fall, dass der Abscess mehr nach hinten und höher sässe. Er hielt auch diesen Einwand für berechtigt, bevor er sich von seiner Grundlosigkeit an zwei Beispielen überzeugte. Indem er nämlich vom Processus ensiformis bis zum vorderen Ende der 8. Rippe einschnitt, konnte er auf die innere Seite der Rippen gelangen, ohne das Peritoneum zu eröffnen, welches er mit dem Scalpellheft ablösen und zurückschieben konnte. Indem man dieses Manöver rasch und im Grossen ausführt, hat man vor den Augen die Oberfläche der Leber, breit und mit Peritoneum überkleidet blossgelegt. Handelt es sich um einen Abscess, so kann man ihn auf diesem Wege leicht erreichen. Handelt es sich um eine Cyste der convexen Leberoberfläche, so kann man eine Boutonière des Peritoneums machen und die Ränder derselben mit den Cystenwandungen vernähen. Hat man einen soliden Tumor des Diaphragmas oder der Leber vor sich, so kann man ihn leicht durch diese Bresche exstirpiren. Endlich glaubt Lannelongue, dass in bestimmten Fällen die momentane oder temporäre Resection des unteren Thoraxraumes benützt werden könnte.

2. Maydl.

Moses Schwimmer, 45 Jahre, mos., vh., stammt angeblich aus gesunder Familie. In seinem 17. Jahre hat er einen Typhus überstanden, Nachkrankheiten hat er keine durchgemacht. Die jetzige Erkrankung datirt seit 6 Monaten und begann mit Fieber und Stechen auf der rechten Seite. Das Fieber hielt ca. vier Tage an, die Schmerzen bestanden aber fort und es wurden ihm deswegen von seinem Arzte acht Blutegel ca. drei Querfinger unter dem rechten Rippenbogen, wo seine Schmerzen localisirt

[1]) Diese Beobachtung ist von Cadet de Gassicourt in Bulletins et Mémoires de la soc. méd. des hôp. de Paris, num. de déc. 1886, pag. 491, veröffentlicht.

waren, gesetzt; ausserdem erhielt er eine Einreibung, durch welche eine Hautabschilferung bewirkt wurde. Acht Tage nach Beginn der Erkrankung zeigte sich eine ca. nussgrosse Geschwulst im rechten Rippenwinkel, die im Laufe von drei Monaten überfaustgross wurde. Die Haut über der Geschwulst war geröthet, überhaupt die ganze Geschwulst sehr schmerzhaft. An einer Stelle wölbte sich die Geschwulst vor und wurde vor drei Monaten in der Kuppe incidirt. Erst den dritten Tag nach der Incision entleerte sich durch die Öffnung gelbgrünlicher Eiter in mässiger Menge. 14 Tage nach dieser Incision wurde er in Pest wieder operirt, indem die Incisionsöffnung erweitert wurde und aus der Abscesshöhle Coagula und Eiter entfernt wurden. Die Wunde schloss sich bis auf die jetzt bestehende Fistel im Laufe von drei Wochen.

Patient hat während seiner ganzen Krankheit nie gehustet. Appetit war etwas vermindert. Ikterus bestand nie. Patient soll ziemlich stark abgemagert sein.

Stat. præs.: Patient ziemlich gross, von gut entwickeltem Knochenbau, mässigem Fettpolster, blasser Gesichtsfarbe, leidendem Gesichtsausdruck.

Thorax ziemlich lang, mässig gewölbt, dehnt sich bei Respiration gleichmässig aus. Bei tiefer Respiration klagt Patient über Schmerzen in der Gegend des rechten Rippenbogens. Supraclavicular-Gegend eingesunken.

Es besteht eine Assymmetrie beider Thoraxhälften, indem der Rippenbogen rechterseits vorgewölbt ist; diese Vorwölbung setzt sich in einer Breite von zwei Querfingern unterhalb des Rippenbogens fast bis zum linksseitigen Rippenbogen fort. Ca. 3 *cm* unter dem Proc. xiphoid. findet sich auf der Geschwulst eine 4 *cm* lange horizontale Narbe, an deren Ende eine Fistelöffnung mit eingezogenen Rändern besteht, aus der sich dünnflüssiger Eiter in geringer Menge entleert.

Percussion (Rückenlage des Pat.) ergibt rechts vorne bis zur 4. Rippe vollen Schall, im 4. Intercostalraume klingt sie leicht tympanitisch, von der 5. Rippe abwärts besteht leerer Schall, dessen Grenze sich bei tiefen Inspirationen nicht verändert. Links vorne ist der Percussionsschall hell, voll bis zu dem in den 4. Intercostalraum hinaufgedrängten Zwerchfell. Die von rechts über den Proc. xiph. reichende Dämpfung geht direct in den Magenschall über.

Auscultation ergibt in der rechten Lungenspitze abgeschwächtes Athmen mit spärlichem, kleinblasigem Rasseln.

Percussion (linke Seitenlage des Pat.) ergibt bis zum 4. Intercostalraum vollen Schall, dann folgt eine ca. fingerbreite tympanitisch klingende Zone, und darauf in directer Fortsetzung der vorderen Dämpfungsgrenze absolut leerer Schall. Diese Dämpfung lässt sich auch über den Rücken bis zur Wirbelsäule verfolgen, so dass das ganze Gebiet nach oben von einer horizontalen Linie begrenzt ist und in Handbreite die rechte Thoraxseite umgreift.

Herzdämpfung verkleinert, Töne rein.

Abdomen im rechten Hypochondrium anschliessend an die Prominenz des Rippenbogens leicht vorgewölbt, sonst überall in gleichem Niveau stehend, weich.

Leber lässt sich wegen der oben beschriebenen Dämpfung nicht genau abgrenzen, ihr freier Rand ist nicht palpabel, da unterhalb des Rippenbogens eine starke Infiltration ein Umgreifen desselben unmöglich macht. Palpation, ja selbst leichte Percussion im Dämpfungsbezirke wird von dem Pat. äusserst schmerzhaft empfunden.

Milz erscheint vergrössert, reicht bis zum Rippenbogen.

Bei Untersuchung der Fistel gelangt man mit einer Knopfsonde leicht durch einen unterhalb der Rippen gelegenen, nach rechts unten aussen verlaufenden Gang in eine geräumigere Höhle, deren Wandung glatt ist und in der nirgends rauher Knochen nachweisbar ist. Die zwischen der 7. und 8. Rippe befindliche Fistel lässt die Sonde in directer Richtung auch nach rückwärts, dann auch etwas nach

rechts eindringen. Bei der Lage der Fistel mitten in der Leberdämpfung schliesst man auf ihre suprahep. Lage.

Man erweitert die Fistel, resecirt ein 6 *cm* grosses Stück des 8. Rippenknorpels, gelangt in eine nach rückwärts sich verschmälernde Höhle, welche spärlichen Eiter enthält; die Innenwand ist mit tuberculösen Abscessmembranen ausgekleidet, welche ausgeschabt werden, wobei man sich auf der durch bindegewebige Schwarten gedeckten Leberoberfläche bewegt. Die Höhle wird mit Jodoformgaze tamponirt und heilt binnen drei Wochen complet zu. (Siehe Fig. 11.)

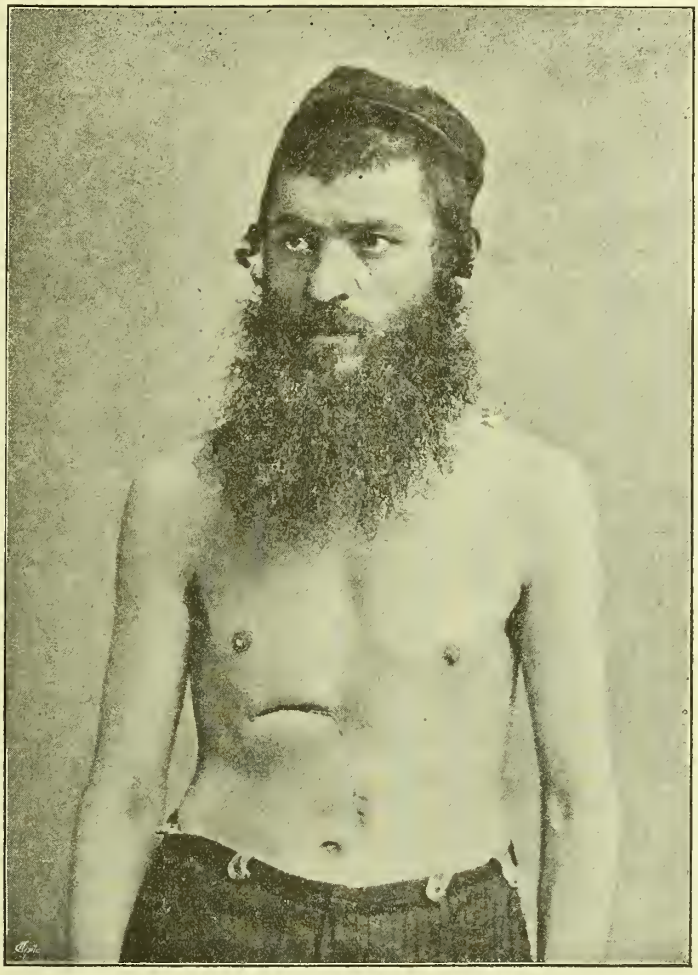

Fig. 11.

3. Idem.

M. F., 12 Jahre, Gärtnerstochter, eingetreten auf die Klinik 16. Mai 1892. Im April l. J. begann sich ein kleiner Tumor am rechten Rippenbogen zu bilden.

Stat. præs.: In der rechten Hälfte des rechten Rippenbogens findet sich ein Tumor von Gänseeigrösse. Nach rechts und oben verliert sich die Geschwulst allmählich in die Umgebung; nach innen unten reicht sie bis zu einer vom Nabel

zur Spina ant. sup. d., direct nach innen bis zu einer 2 *cm* von der Mittellinie gezogenen Senkrechten. In der oberen Hälfte ist die Haut geröthet, welche Röthung sich gegen die Basis allmählich verliert. Der Tumor fluctuirt deutlich.

Operation 25. Mai: Kreuzschnitt, aus der Geschwulsthöhlung werden käsige Massen entleert, dann findet man die drei untersten Rippen cariös und entfernt dessentwegen den unteren Rand des Rippenbogens (drei Rippen sammt Knorpeln). Hiemit eröffnet man einen breiten Gang, welcher entlang der inneren Rippenfläche bis zur Wirbelsäule unterhalb des Diaphragmas reicht. Diese Höhle wird sorgsam ausgeschabt, die Zipfel des Kreuzschnittes werden abgetragen, so dass ein kreisrunder Defect in der Haut entsteht. Die Höhle wird tamponirt mit Jodoformgaze und ist bis zum 13. Juni beinahe ohne jede Secretion mit Granulationen ausgefüllt und in rascher Überhäutung.

Für gewöhnlich dürfte ja die Diagnose eines subphrenischen tuberculösen Abscesses gar nicht so leicht sein, da man einerseits den Abscessen costalen Ursprungs nicht als häufige Ausbreitungsweise jene gegen die Leberoberfläche zuerkennen würde, andererseits, weil man bei Abscessen, welche bereits mit einer Fistelöffnung nach aussen münden und wo diese in der Richtung gegen die Wirbelsäule hin sondirt werden kann, wahrscheinlich oft an andere Abscesse denken würde, als an costale, tuberculöse. Auf der rechten Seite dürfte am häufigsten die Diagnose in der Richtung eines auf Grund des Gallensteinleidens entstandenen Abscesses abgelenkt werden. Bezüglich des Entstehungsortes kann ein derartiger Abscess sowohl als selbständiger tuberculöser Abscess in der subphrenischen Schichte entstehen, oder derselbe verdankt seinen Ursprung tuberculösen Knochenprocessen. Wie häufig der erstere etwa zur Beobachtung kommen mag, ist nicht zu berechnen. Wohl kann aber über die Wahrscheinlichkeit der Häufigkeit jener Abscesse gesprochen werden, welche durch eine Ostitis entstehen. Der Ursprung kann entweder in den Rippen liegen, und sich dann gegen die Leberoberfläche ausbreiten, auch wohl bis gegen die Wirbelsäule weiter oder näher von den Rippen sich ausdehnen. Oder derselbe könnte auch umgekehrt von der Wirbelsäule ausgehend, nach vorne gegen die Rippen sich senken. Aber gerade in dieser Beziehung muss gesagt werden, dass an der Möglichkeit, solche Abscesse zu erzeugen, doch nur jene Knochentheile participiren werden, welche in die subphrenische Schichte eintauchen.

Es werden demnach vornehmlich die den Rippenrand bildenden Rippen sein, welche, besonders wenn der Herd mehr gegen die innere Thoraxoberfläche gelagert ist, zu subphrenischen Abscessen disponiren werden. Sie werden es infolge derselben anatomischen Disposition thun, vermöge welcher man nach Einschnitt am Rippenrande ohne Eröffnung der Bauchhöhle in den subphrenischen Raum eindringen kann, und zwar sogar mit Schonung des oberen, das Lig. coron. bildenden peritonealen Blattes.

Sonst ist von den Fällen dieser Kategorie wenig zu bemerken.

Sie wurden alle nach ausgeführter Rippenresection und Ausschabung des Herdes binnen einigen Wochen geheilt.

In allen Fällen war die Tuberculose des Patienten an der operirten Stelle allein localisirt.

XII. Gruppe.

Ursprung: Thorakal.

1. Laveran, Rec. de méd. etc. milit. 3. Sér. XXII. pag. 425. 1869.
2. Gähde, Berl. klin. Wochenschrift. Nr. 10, pag. 134. 1880.
3. Hilton-Fagge, Obs. I. Guy's Hosp. Rep. T. XIX.
4. Bernheim, Revue méd. de l'Est. 1878. pag. 363.
5. Maydl (unveröffentlicht).
6. Idem. (unveröffentlicht).
7. Idem. (unveröffentlicht).
8. Meltzer, Internat. klin. Rundschau. 1893. Nr. 29, 31, 34.
9. Gubler, Thèse Laporte, Paris 1869, obs. I., pag. 31.

---

1. Laveran.

M., 31 Jahre alt, wurde am 20. Juni ins Lazareth aufgenommen. Man constatirte am Thorax rechts eine Dämpfung, welche bis zur Höhe der Brustwarze reichte. Die Leber überragte namentlich mit ihrem linken Lappen die falschen Rippen. Die Diagnose wurde auf Hyperämie der Leber gestellt. Am 1. August klagte der abgemagerte Patient über Schmerzen im Epigastrium und über das Gefühl von Einschnürung in dieser Gegend. Die Leber war bis auf eine geringe Vergrösserung des linken Lappens normal. Herz und Lungen boten nichts Abnormes dar. Am Abende des folgenden Tages empfand der Kranke lebhafte Schmerzen auf der rechten Seite, die Respiration dieser Seite war unvollkommen, jedoch weder Dämpfung noch Rasselgeräusche daselbst nachzuweisen. Am 3. August waren die Stiche sehr schmerzhaft, der Kranke hatte das Gefühl der Erstickung, obgleich die Untersuchung der Brust keine Ursache dafür erkennen liess. Man diagnosticirte eine Pleuritis diaphragmatica. Am 4. August litt der Kranke noch an starker Dyspnoë, die Percussion ergab vorn unter der Clavicula tympanitischen Klang, hinten war nirgends Dämpfung nachzuweisen. Die Dyspnoë steigerte sich am nächsten Tage, bei der Auscultation hörte man rückwärts in der Fossa infraspinata trockene Rasselgeräusche, amphorisches Athmen mit Metallklingen. Am 7. August wies die Percussion rückwärts rechts von unten bis zum Angulus scap. Dämpfung nach, Athemgeräusch war nicht hörbar, die Haut der Regio hypochondriaca erschien geröthet, ödematös infiltrirt, nicht schmerzhaft. Fluctuation war weder oberflächlich

noch in den Rippenzwischenräumen fühlbar. Die Diagnose lautet nun auf einen Pyopneumothorax, wahrscheinlich mit einem Leberabscess. Am 8. dieselben Symptome, das Hautödem etwas ausgedehnter, in der Fossa supraspinata ein intensives amphorisches Athmen mit Metallklingen; auf der ganzen vorderen Seite tympanitischer Schall. Am 9. Orthopnöe und Durchfälle; die Haut oberhalb der rechten Brustwarze geröthet, die rechte Thoraxhälfte stark erweitert. Bei der Palpation der geschwollenen Haut fühlte man deutliche Crepitation; dieselbe rührte von einem Hautemphysem her, welches bis zum Halse hinauf reichte, durch Druck verschwand, aber bei Aufhebung desselben sofort wiederkehrte. Die Luft schien bei Aufhebung des Druckes durch den 3. Intercostalraum zu entweichen. Stach man in die emphysematöse Stelle ein, so entwich ein sehr fötides Gas, dessen Geruch sehr an Darmgase erinnerte. Am 11. trat neben den kleinen Stichöffnungen eine milchige Flüssigkeit von gangränösem Geruche hervor, das amphorische Athmen war wegen Verdrängung der Luft durch Eiter nicht mehr zu hören. Am 12. entleerte sich eine grössere Menge serös-eitriger Flüssigkeit, Schüttelfröste fehlten; Temperaturerhöhung war mässig. Am 13. delirirte der ziemlich verfallene Kranke, die Durchfälle dauerten fort, die Eiterentleerung aus der Brust war sehr profus. Am 14. erschien die ganze Pleurahöhle rechts mit Eiter gefüllt, der Kranke starb am selben Abend. Die mikroskopische Untersuchung des Eiters ergab viel Fett, gangränösen Detritus, Eiterkörperchen, elastische Fasern, theils vereinzelt, theils in Bündeln, eine granulirte grünliche Masse (Protokokkus?) und endlich Infusorien in grosser Anzahl, die weder als Vibrionen noch als Bacterien zu betrachten waren.

Section: Das subcutane Zellgewebe des Thorax mortificirt und eitrig infiltrirt, die Thoraxmuskeln schwarz und brüchig. In der Höhe des 3. und 4. Intercostalraumes bestanden ansehnliche Continuitätstrennungen, durch welche eine eitrige, die rechte Pleurahöhle erfüllende Flüssigkeit sichtbar wurde. Die rechte Pleura war in der ganzen Ausdehnung erkrankt, die Pleura parietalis stark verdickt, mit einer Lage gelblicher Pseudomembranen bedeckt, in der Höhe des 3. und 4. Intercostalraumes perforirt. Die Pleura visceralis zeigte an der Oberfläche grosse weisse, etwas vorspringende Plättchen, zwischen welchen die Lunge mit ihrer fast normalen Färbung hindurchschien. Diese unregelmässige Fibrinablagerung sprach dafür, dass die Pseudomembranen sich zu einer Zeit bildeten, wo noch kein Erguss bestand und die Lunge noch in Contact mit der Brustwand stand. Die Pleura hatte im vorderen und hinteren Mediastinum eine Dicke von 2—3 *mm*. Die rechte Lunge knisterte nicht mehr und sank im Wasser zu Boden. Ihr Gewebe war carnificirt, nirgends fand sich an ihr eine Perforation. Das Herz war ganz nach links verschoben, das Pericard hatte fast dreifache Dicke. Das Zwerchfell hatte an vielen Stellen seine Structur eingebüsst, die Insertionen desselben an den falschen Rippen waren durch Gangrän zerstört. Der rechte Leberlappen war von vorn und hinten abgeplattet und von einer 10 *cm* grossen Eiterschichte bedeckt, es bestand also eine Communication zwischen Leber und Pleurahöhle; ein zweiter Abscess befand sich an der inneren Fläche der Leber, welcher vom Duodenum, einem Theil des Colon transvers. und peritonealen Adhärenzen begrenzt war. Das Leberparenchym selbst erschien gesund. Das Colon transvers. war erweicht und in der Höhe des Abscesses verdünnt, die Duodenalwand verdickt, etwas indurirt und sehr brüchig.

2. Gähde.

Soldat von 21 Jahren wurde in der Nacht vom 1. auf den 2. Februar von einem heftigen Froste befallen. Nächsten Tag konnte man eine Pneumonie rechts constatiren, welche am 11. Tage in Resolution war 15. Februar bekommt der Kranke Stechen in der rechten Seite, Beginn einer Pleuritis. 4. März Explorativpunction, welche einen mucös-purulenten Erguss constatirt, der im Zunehmen begriffen ist.

Die Dämpfung steigt auf bis zur 4. Rippe, seitlich zwei Querfinger von der Achselhöhle, rückwärts bis zum 3. Dornfortsatz. Die schmerzhafte Leber überragt den Rippenrand um zwei Finger.

9. März: Zweite Punction ergibt Eiter, daher über der 6. Rippe eine 5 *cm* lange Incision am Übergang der vorderen in die seitliche Wand; $1^1/_2$ *cm* der Rippe wird resecirt. Pleura wird im Spatium intercost. V. incidirt, worauf Eiter ausfliesst, als der Kranke erwacht. 100 *g* einer muco-purulenten Flüssigkeit entleeren sich. Die Pleura wird mit Carbolwasser ausgewaschen, ein Streifen Carbolgaze wird eingeführt und ein Juteverband darüber gedeckt. Eine andere Punction auf der Hinterfläche des Intercostalraumes zeigt einen weiteren abgeschlossenen Eiterguss. Man verschiebt die Thorakotomie hier wegen Schwäche des Patienten.

12. März beim Waschen der Pleura Dyspnoë, Dilatation und Unempfindlichkeit der Pupillen, Puls verschwindet, nach einigen Secunden Tod.

Autopsie: Im Kleinbecken $^1/_2$ Liter rosenrother Flüssigkeit, Serosa injicirt, Fibrinflocken auf der Milz.

Das Diaphragma liegt links am 4. Intercostalraum, rechts an der 4. Rippe. Nachdem man dessen Verlöthungen mit der Leber etwas gelöst hat, dringt man mit dem Finger in eine Höhle und eine Continuitätstrennung des Muskels ein. Pleurablätter auf ihrer ganzen Oberfläche verlöthet. Im Pericard 100 *g* citronengelber Flüssigkeit. Rechte Kammer schlaff, linke contrahirt und leer. Klappen gesund. Linke Pleura von punktförmigen und linsenförmigen Ekchymosen übersäet. In der rechten Pleura zwei Liter Eiter. Lungengewebe atelektatisch. Die Lungenbasis mit dem Diaphragma verlöthet, welches eine Öffnung von 1 *cm* aufweist, welche der Incision der Brustwand entspricht. Diese Wunde des Diaphragmas mündet in eine von allen Seiten verschlossene Höhle, welche nach rechts vom Lig. susp. liegt, zwischen dem Muskel und der Leber, welche sehr voluminös ist.

3. Hilton-Fagge.

S. T., 39 Jahre, tritt ins Spital ein mit Suffocationsanfällen, welche man auf eine grosse Flüssigkeitsansammlung im Thorax zurückführt und derentwegen man eine Thorakocenthese macht. Der Kranke stirbt und bei der

Autopsie findet man drei Liter Eiter in der rechten Pleura, Adhärenzen in der linken Pleura und mehrere Eitertaschen an der Basis. Das Pericard war ganz sepimentirt durch Pseudomembranen. Es bestand eine Perforation des Diaphragmas und ein subdiaphragmatischer Abscess, der mit dem Empyem und einem kleinen Leberabscess communicirte.

4. Bernheim.

Ein 48 Jahre alter Maurer tritt am 25. März in die Klinik ein. Derselbe klagt über Koliken und Schmerzen im Magen. Sonst von guter Constitution und sich stets wohl befindend, wurde derselbe am 16. dieses Monates plötzlich von heftigen Schmerzen im Epigastrium erfasst. An diesem Tage erbrach derselbe zweimal. Seit jener Zeit hat er nicht erbrochen, doch gibt er an, dass er an Inappetenz, schlechtem Geschmack im Munde leide. Er hat Fieber gehabt.

Am 23. März Temp. 38·8, Puls 76, Resp. 24.

Am 24. März Puls 84. Temp. 37·4, Resp. 24. Die Zunge hat einen graulichen Belag, der Bauch ist empfindlich, wenigstens im Epigastrium, der Kranke gibt an, an Schmerzen im linken Hypochondrium zu leiden, welche in die linke Schulter ausstrahlen. Die Leber nicht besonders empfindlich, überschreitet den Rippenrand um 2 Querfinger und kreuzt die Mittellinie in der Mitte zwischen Proc. xiphoides und Nabel. Der Harn ist klar, von dunkelgelber Farbe (hémaphéiques). Unter den beiden Schlüsselbeinen eine etwas verlängerte Exspiration, besonders rechts hinten. Trockenes und schleimiges Rasseln, rechts stärker als links. Da die Fieber- und Frequenzbewegung des Pulses unregelmässig war, die Koliken und Schmerzen im

Epigastrium fortbestanden, so modificirte man die ursprüngliche Diagnose (beginnende Tuberculose) auf einen Eiterherd, dessen Sitz sich nicht genauer bestimmen lässt.

Am 31. März entleert der Kranke unter einem Hustenanfall ungefähr 200 *g* einer unter dem Mikroskop aus Eiter und Blut bestehenden Flüssigkeit. Seit jener Zeit sehr lebhafte Bauchschmerzen und eine intensive Oppression.

Am 1. April hält derselbe Zustand immer noch an. Bei der Untersuchung rauhes Vesiculärathmen, vorn rechts etwas schwächer. Rückwärts beiderseits gleiche Sonorität, leichte Dämpfung an den beiden Bases. An der Basis dumpfes Vesiculärathmen, trockenes Rasseln, zahlreicher links. Man schwankt zwischen einem Leberabscess und einem pleuralen, welche sich beide hätten in die Lunge ergiessen müssen.

Am 2. April stirbt der Kranke, bei welchem nichts Neues in Erscheinung getreten ist, als eine leichte Dämpfung in der unteren Hälfte der mittleren Lungenpartie rechterseits.

Autopsie: Man findet oberhalb der Leber eine Eitertasche mit Luft gefüllt, Eiter ist verhältnismässig wenig vorhanden. Sie misst quer 18, in der Höhe $5^1/_2$ *cm*. Die obere Wand wird von der unteren Fläche der Leber und nach links vom Diaphragma gebildet. Die hintere untere Fläche wird von der vorderen Wand des Magens gebildet. Die Eitertasche beginnt 3 *cm* vom rechten und vom vorderen Rande, sie ist belegt mit einer graulichen weichen Membran, welche wenig adhärirt, nur im Niveau des Magens ist sie etwas mehr fixirt an die Serosa. Nach links setzt sich die Cavität zwischen Magen und die Milz hin fort. Wenn man Luft in die Trachea einbläst, so tritt sie in die Eitertasche ein, und zwar durch eine Öffnung im Diaphragma über der linken Hälfte der Cavität 2 *cm* vom linken Leberrande, an einer Stelle, welche etwas hinter dem vorderen Rande der Lunge läge. Die Öffnung misst 3 *cm* im Durchmesser. Die rechte Lunge ist leicht an die Brustwand fixirt, die linke ist fest mit dem Diaphragma verwachsen. Kein Erguss in die Pleuren. In der linken Lunge findet man an der der Zwerchfellperforation entsprechenden Stelle einen grossen gangränösen Herd von schwärzlichgrauer Farbe, welcher von weichem Gewebsdetritus gebildet wird, dessen Geruch fötid ist, von schlaffen Trabekeln durchzogen, die ganze untere Partie des Unterlappens einnehmend. Nach rückwärts hat die Gangrän die Lungenoberfläche gewonnen und das Gewebe, welches zwischen der Aorta, dem Ösophagus und der Wirbelsäule liegt, ergriffen, wodurch ein mortificirter Gewebsstreifen entsteht, welcher 3 *cm* misst und sich von der Mitte des Ösophagus bis zum hinteren Rande der Leber erstreckt. Sonst ist die linke Lunge congestionirt und im Oberlappen emphysematös. Der Unter- und Mittellappen der rechten Lunge untersinken im Wasser und sind von einigen lobulären Herden durchsetzt. Der Magen enthält Nahrungsmittel und steht in keiner Communication mit dem Abscess, er bietet auch keine Veränderung dar. Das Pericard hängt mit der Pleura mittelst einiger eitriger Pseudomembranen zusammen. Er enthält keine Flüssigkeit, nur Spuren einer trockenen Entzündung. Die Leber misst 20 *cm* im queren und 17 *cm* im antero-posterioren Durchmesser. Ihre obere Fläche ist intact, ihr Gewebe gleichmässig. Die Gallenblase adhärirt an den Magen und enthält gelbe Galle, keine Steine. Die Milz steht in gar keiner Beziehung zum Abscess, der Schweif des Pankreas hängt mit ihr zusammen. Die Nieren sind glatt, voluminös, hyperämisch.

5. Maydl.

Ein 19jähriger Mann, S. A., Tischler, starb auf einer internen Abtheilung unter den Zeichen einer Infiltration der Lungenspitzen, einer serös-exsudativen Pericarditis und einer rechtsseitigen exsudativen Pleuritis.

Die Section am 6. Februar 189[illegible] lautete wie folgt: Körper gross, Skelet stark, Ernährung gut, Gesicht blass, die sichtbaren Schleimhäute cyanotisch. Epidermis der linken Thoraxhaut geröthet, abschuppend, der Bauch gespannt. Der Schädel symmetrisch, oval, starkwandig, mit überwiegender Compacta. Dura mater angewachsen.

Auf der linken Seite befindet sich auf der Innenfläche der Dura eine Geschwulst von der Grösse einer Haselnuss, höckerig mit der Dura verwachsen. Die Dura an dieser Stelle mit dem Knochen ebenfalls verwachsen. Die inneren Meningen sind zart. Der Tumor liegt ungefähr an der Grenze der 4. Frontalwindung und des Gyrus præcentralis. Hier befindet sich eine leichte Vertiefung. Das Gehirn mässig blutreich, die Kammern wenig dilatirt. Die centralen Hirnganglien von normaler Structur. Das Gewebe des Kleinhirns fest, wenig blutreich. Die Basalgefässe zart, Pons und Medulla normal.

Unterhautzellgewebe fetthaltig, die Musculatur fest. Zwerchfell auf der linken Seite an der 6. Rippe, rechts an der 5. Rippe. Die Lungen deeken den Herzbeutel. Im Herzbeutel befindet sich eine Menge einer serösen Flüssigkeit, welche in den abhängigen Stellen eitrig ist. Das Herz auf der Aussenfläche uneben, höckerig, mit fibrinösem Exsudat bedeckt, in Form von gestielten Polypen und unregelmässigen Höckern. Die linke Lunge comprimirt, bläulich. Am vorderen Rande des Unterlappens ist die Pleura getrübt und mit einem fibrinösen Exsudat bedeckt. Das Gewebe von punktförmigen Hämorrhagien durchsetzt. Der Oberlappen luft- und bluthaltig, im Unterlappen und an der Basis und im Hilus atelektatisch. An der Peripherie luftleer. Darin ein hämorrhagisches Infiltrat. Auch im Lungengewebe selbst eine hämorrhagisehe Infiltration, und zwar mehr gegen das Centrum. Die Bronchien braunroth gefärbt. Die reehte Lunge angewachsen, im Oberlappen das Gewebe lufthaltig, im Unterlappen lufthaltig und fest in den hinteren Partien. An der Basis in der Richtung des vorderen Randes das Gewebe infiltrirt. Darin befinden sich theils unregelmässige Abscesse, theils eine eitrige Infiltration. Gegen den Vorderrand das Gewebe zu einem Abscess zerfallen, welcher allseitig geschlossen ist. Nur durch das Zwerchfell führen Perforationen in den Raum oberhalb der Leber. Unter dem Zwerchfell befindet sich, nach abwärts vom Perit. diaphr. umschlossen (siehe Taf. VIII.) ein Abscess. Die Magenschleimhaut ist blass, der Magen etwas erweitert. Die Duodenalschleimhaut blass. Die Leber ist etwas vergrössert, ihr Gewebe fest und blutreich. In der Umgebung der Gefässe das Bindegewebe reichlicher entwiekelt. Die Pharynxschleimhaut blass. Die Milz mässig vergrössert. Das Gewebe fest, die Pulpa spärlich. Die Nieren mässig vergrössert. Ihre Oberfläche glatt, die Rindensubstanz leicht gelblich gefärbt, das Gewebe brüchig. Die Blasenschleimhaut geröthet. Im Dickdarm die Schleimhaut blass. Gegen das Ende des Ileums die Venen injicirt.

6. Idem.

Ulrich Anna, 40 Jahre, Taglöhnerin, 29. October 1886, Irrenhaus. Klinische Diagnose: Infiltratio pulmonum tuberc. chron. dextr. Pathol.-anat. Diagnose: Gangræna pulm. lobar infer. Phrenitis gangrænosa dextra cum abscessu subphrenieo dextro. Pleuritis serofibrinosa bilateralis. Pericarditis fibrinosa. Atrophia cerebri. hydrocephalus int. chron. Atrophia universalis. Ausführliche Beschreibung fehlt.

7. Idem.

P. Th., 58 Jahre, Frau. Section am 31. Mai 1893. Gestalt mittelgross, Knochen ziemlich stark, Ernährung ziemlich gut; Gesichtsfarbe cyanotisch, Hals lang, dick, Thorax assymmetriseh; die rechte Hälfte geräumiger, gewölbter, als die linke; Bauch vorgewölbt, Consistenz elastisch; die Extremitäten ohne Veränderung.

Schädel und Gehirnbefund ohne Belang.

Das Unterhautzellgewebe ziemlich fettreich, Musculatur schlaff, die Brustdrüsen atrophisch. Das Diaphragma steigt rechts bis zur 8. Rippe herab, ist convex gegen die Leber ausgewölbt. Beim Anstechen entweicht eine Menge stinkender Gase. Links Zwerchfellstand an der 6. Rippe. In der rechten Pleurahöhle eine grosse Menge eines flüssigen, chocoladefarbigen Inhalts, welcher neben Gasen die ganze rechte Pleurahöhle erfüllt und die Rippenzwischenräume vorwölbt, das Diaphragma bauchwärts. Das Exsudat ist jaucheartig.

Die linke Lunge frei, entsprechend gross, die Pleura gespannt, glänzend, pigmentirt, Kanten abgestumpft. Gewebe am Schnitt lufthaltig, blutreich, Bronchien cylindrisch ausgedehnt.

Die rechte Lunge vollständig nach rückwärts gegen die Wirbelsäule comprimirt, luftleer, schlaff, abgeflacht. Pleura getrübt, erschlafft, pigmentirt, von einer Lage eines fibrinös-eitrigen und gangränösen, übelriechenden Exsudats belegt. Der Oberlappen vollständig comprimirt, luftleer, schlaff, anämisch, schmutzig verfärbt, zerreisslich, leicht ödematös. So auch der Mittellappen und die oberen Partien des Unterlappens. Ad basim, an der hinteren Convexität des Unterlappens, ist die Pleura in der Ausdehnung eines Zweiguldenstückes nekrotisch, gangränös zerfliessend, unterbrochen. Die Ränder des Defectes gezähmt, fransig, angenagt, das Gewebe des Defectes gangränös; diese Öffnung führt in eine Caverne im Unterlappen, welche nach Zerfall des Gewebes in der Ausdehnung eines kleinen Hühnereies entstanden ist. Die Wände dieser Höhle sind ungleich, die Form vielfach sinuös. In derselben verlaufen zahlreiche Scheidewände, in denen Gefässe und Bronchien verlaufen. Inhalt der Höhle jauchig, schmutzigbraun, stinkend. Pleura an der Basis mit dem Diaphragma verklebt; an die Unterfläche des Diaphragmas die Serosa des rechten Leberlappens angewachsen, und zwar theilweise, in der Ausdehnung der Pleura basalis mit der diaphragmatica. Diese Verwachsung liegt mehr in der hinteren Hälfte des rechten Leberlappens, so dass die vordere Hälfte in der Nähe des Leberrandes frei bleibt und die Serosa an dieser Stelle glänzend und zart ist.

Diese ganze Partie, gebildet durch die Verwachsung der Pleura pulmonalis, diaphragmatica, Diaphragma und Serosa der Leber, ist eitrig-jauchig infiltrirt, brüchig, zerreisslich und siebförmig durchlöchert mittelst zahlreicher, kleiner, unregelmässiger Öffnungen, die Mehrzahl davon erbsenförmig. Im Lebergewebe, knapp unter dieser Stelle von Zwerchfellperforation, ist ein subserös gelagerter, geschwulstartiger Herd von der Form und Grösse eines Hühnereies, aus gelblichem, weichem Gewebe bestehend, von höhlenartiger Structur, central gangränös zerfallen. Dieser Herd ist von einer Hülle sklerotischen Bindegewebes begrenzt; zwischen dem Zwerchfelle und dem oben beschriebenen Tumor findet sich in der Gegend der Zwerchfellperforation eine flache Höhle, nach rückwärts vom Lig. coronarium begrenzt ist, nach links vom Lig. susp., nach vorne und rechts durch Adhäsionen der Serosa diaphragmatica mit der Serosa hepatalis. Diese Höhle hat einen jauchigen Inhalt, die Wände sind gleichfalls jauchig infiltrirt; die Basis der Höhle wird von der angenagten Leberserosa, die Decke vom Zwerchfell, gleichfalls perforirt, gebildet. Diese Höhle ist gegen die Peritonealhöhle durch die oben erwähnten Adhäsionen abgeschlossen.

Die Bronchien des rechten Unterlappens sind cylindrisch dilatirt, die Schleimhaut geschwellt, hyperämisch, stellenweise mit Eiter bedeckt.

Herzbefund normal.

Schleimhaut des Pharynx, Ösophagus und Larynx blass. Jene der Trachea hyperämisch, von schaumiger Flüssigkeit bedeckt.

Mediastinum nach links deviirt.

Lage der Baucheingeweide normal. Milz vergrössert, die Kapsel gespannt, Gewebe rothbraun, schlaff, weich, pulpareich, Trabekeln und Follikeln nicht erkennbar. Linke Niere entsprechend gross, Kapsel verdickt, adhärent, Oberfläche glatt, Gewebe blutreich, fest. Rechte Niere ebenso.

Befund der Kleinbeckenorgane irrelevant.

Magen dilatirt, Schleimhaut im Fundus hypostatisch, Muscularis erschlafft, Serosa zart.

Gewebe der Leber, ausgenommen den beschriebenen Herd, von zarter Serosa bedeckt, Zeichnung kenntlich, blutreich, fest. Gallenblase steinhaltig. Grobe Gallen-

gänge dilatirt, das umgebende Bindegewebe sklerotisch. Pankreas und Mesenterium normal.

Der Tumor im Lebergewebe wurde als ein zerfallenes solitäres Gumma erkannt.

8. Meltzer.

Alfred A., ein bis dahin vollkommen gesundes Kind im Alter von 26 Monaten, erkrankte unter hohem Fieber. Der Beginn war ein ganz plötzlicher. In den ersten 5 Tagen fanden sich nur allgemeine Symptome, welche gewöhnlich hohes Fieber zu begleiten pflegten.

Das Fieber hatte den Charakter einer Continua — 105° F. Morgentemperatur; Puls 130; Respirationen 32 ohne irgend welche charakteristische Merkmale. — Kein Husten. — Am 6. Krankheitstage machten sich Zeichen einer pneumonischen Infiltration geltend, und zwar innerhalb eines kleinen Bezirkes unterhalb der rechten Clavicula. Es bestanden dumpfer Percussionsschall, Bronchialathmen und Bronchophonie.

Am 9. Tage waren dieselben physikalischen Symptome auf dem Rücken und in der Fossa supraspinata dextra zu beobachten. Weder auf dem Rücken noch auf der Brustseite hatten die Zeichen der Infiltration nach abwärts zugenommen.

Das pneumonische Fieber schwand allmählich auf dem Wege der Lysis, und zwar begann der Abfall der Temperatur am 14. und endigte am 16. Krankheitstage. — In den nächsten 10 Tagen bestand kein Fieber mehr, und das Kind schien zu genesen, obgleich die Lösung in den infiltrirten Partien der Lungen einen protrahirten Verlauf zu nehmen schien.

Am 27. Tage stieg das Fieber plötzlich wieder hoch an und die Ursache dieses neuen Fieberanstieges konnte deutlich am folgenden Tage wahrgenommen werden; es war nämlich eine ausgesprochene pneumonische Infiltration in dem unteren Lappen der rechten Lunge vorhanden. In dem Bezirke unterhalb der rechten Scapula war mässige Dämpfung, deutliches Bronchialathmen, Bronchophonie, Ägophonie und eine ausgesprochene Verstärkung des Stimmfremitus vorhanden. Der neue pneumonische Anfall endigte mit einer Krise am 5. Tage oder am 32. Tage der ganzen Krankheitszeit. — In den drei darauffolgenden Tagen schien das Kind sich in einem normalen Zustande zu befinden. Am 4. Tage jedoch machte sich ein neuer Krankheitszustand geltend. Das Kind wurde unruhig, klagte über Schmerzen, indem es zu wiederholtenmalen auf eine Stelle im rechten Hypochondrium hinzeigte, und scheute sich vor irgend welcher Bewegung. — Die Zunge bekam abermals einen Belag und der Körper bedeckte sich oft mit Schweiss.

Die Temperatur erhob sich auf 105° F. in den Abendstunden, während des Morgens eine vollständige Remission der Temperatur bestanden hatte. Die Milz war mässig geschwollen und die Leber konnte unter dem Rippenbogen gefühlt werden. — Die Dämpfung, welche früher unterhalb der rechten Scapula bestanden hatte, schwand in der oberen diesbezüglichen Partie, während sie sich in der unteren Partie in einen vollkommen leeren Schall umgewandelt hatte.

Hier konnte man weder Respirationsgeräusche noch einen Stimmfremitus wahrnehmen. Am 6. Tage, vom neuen Krankheitszustande an gerechnet (dem 42. Tage der ganzen Krankheit), nahm ich eine Explorativpunction in der Gegend des rechten Intercostalraumes vor, und es entleerte sich ein geruchloser Eiter. Da die Diagnose auf Empyem auf diese Art anscheinend sicher festzustehen schien, so wurde eine chirurgische Behandlung eingeleitet. — Am folgenden Tage, dem 43. Tage der ganzen Krankheitszeit, nachdem ich eine ausgiebige Incision entlang der 8. Rippe gemacht hatte, und zwar von der mittleren Axillarlinie nach rückwärts, entfernte ich ein $1^1/_2$ Zoll langes Stück der Rippe.

Bevor ich die Pleura eröffnet hatte, machte ich eine zweite Explorationspunction und entleerte wieder Eiter. Nachdem ich jedoch die Pleura eröffnet hatte,

war ich sehr überrascht, wenig Eiter in der Pleurahöhle zu finden. Die ganze Quantität betrug kaum mehr als einen halben Theelöffel. Die Öffnung war gross genug, damit ich sehen konnte, wie das ganz fixirte und ausgebauchte Diaphragma in den Brustraum hineinragte. Die Exploration mit dem Finger ergab, dass die Lunge nicht collabirt war, da die Zwerchfellseite des unteren Lappens offenbar noch immer bis zu einem gewissen Grade infiltrirt war; es waren weder Adhäsionen noch ein eingekapseltes Empyem vorhanden, aber man konnte auf dem ganzen Diaphragma eine deutliche Fluctuation fühlen; mit einem Worte, ich hatte es mit einem subphrenischen Abscess zu thun.

Nach genauer Untersuchung entdeckte ich in dem Diaphragma eine sehr kleine Perforation von Stecknadelkopfgrösse, die in den Abscess hineinführte. Die Öffnung war dicht an der 9. Rippe in der hinteren Axillarlinie. Offenbar hatten durch diese Öffnung einige Tropfen Eiter ihren Weg in die Pleurahöhle gefunden. Ich dilatirte hierauf die Öffnung, führte einen dicken Gummischlauch in die Abscesshöhle ein, und indem ich das Diaphragma massirte, gelang es mir, allen Eiter durch den Schlauch zu entleeren, indem ich auf diese Art einem Eindringen des Eiters in die Pleurahöhle vorbeugte.

Durch die Digitaluntersuchung der Abscesshöhle konnte ich feststellen, dass in der Nachbarschaft eiterleere Taschen vorhanden waren und dass die Oberfläche der Leber ganz glatt war. Die Abscesshöhle schien auf allen Seiten durch feste Adhäsionen geschlossen zu sein. Ich wusch dann sowohl die Pleura- als auch die Abscesshöhle aus, und am 5. Tage war die Öffnung, die in den Abscess hineinführte, vollständig geschlossen und es war deutliches Vesiculärathmen ohne jedes Zeichen von Pneumothorax vorhanden.

Die Drainageröhre unterhalb des Diaphragmas entfernte ich nicht während eines Zeitraumes von ungefähr 3 Wochen, indem ich befürchtete, dass schliesslich ein zweiter Abscess in der Nähe des ersten verborgen sein könnte. Der Grund für diesen Verdacht war die Fortdauer des Fiebers. In den ersten 3 Tagen nach der Operation nahm das Fieber sogar einen continuirlichen Charakter an, und es bestand eine Temperatur von 104° F. in den Morgenstunden. — Am 4. Tage machte sich wieder das frühere hektische Stadium geltend; in den Morgenstunden betrug die Temperatur 105° F., in den Abendstunden und am Morgen war eine vollständige Remission zu beobachten. Keine physikalischen Zeichen deuteten die Anwesenheit einer anderen Eiteransammlung an; der Schmerz schwand, die Leber kehrte auf ihr normales Volumen zurück, und nur die Milz blieb bis zu einem gewissen Grade vergrössert. Indem ich nun an die Fälle dachte, in welchen ich beim hartnäckigen hektischen Fieber nach Pneumonie mit grossen Dosen Chinin einen guten Erfolg erzielt hatte, nahm ich auch in diesem Falle meine Zuflucht zu diesem Mittel. Das Resultat war ein überraschendes; nachdem ich während zweier Tage 15 Gran Chinin täglich gebraucht hatte, schwand das Fieber und das Kind genas schnell.

Ich brauche kaum hinzuzufügen, dass die Möglichkeit besteht, dass die schnelle Genesung und das Verabreichen von Chinin nur ein Coïncidens waren.

In dem Falle von subphrenischem Abscess, der von Monastyrski[1]) erfolgreich operirt worden war, dauerte das Fieber noch einige Zeit an, schwand aber dann ohne irgend welche Medication. — 22 Tage nach der Operation war die Wunde geheilt und das Kind befand sich nun nach jeder Richtung in einem normalen Zustande. — Die ganze Krankheit währte 65 Tage.

---

[1]) Monastyrski. St. Petersburger Medicinische Wochenschrift. 1889, pag. 53.

9. Gubler.

D., 27 J., tritt am 8. April 1869 ein. Man constatirt die Zeichen einer doppelten Pleuropneumonie mit Entzündung der Pleura diaphragmatica. Diaphragma immobil. Der Druck auf die Hypochondrien beiderseits sehr schmerzhaft. Die thoracischen Phänomene bessern sich, nur die Inspiration verursacht Schmerzen im rechten Hypochondrium.

18. April: Der Kranke klagt mehr als sonst über Schmerz im rechten Hypochondrium. Dieses ist derart ausgedehnt, dass hiedurch ein Tumor vorgetäuscht wird. Die Form des Tumors ist orbiculär. Seine Grenzen liegen im Epigastrium und in der rechten Flanke. Man constatirt im Bereiche des Tumors Fluctuation, welche, um so deutlich wahrgenommen werden zu können, zum Sitz einen umschriebenen Raum zwischen unterer Diaphragmalfläche und der Leber haben muss. Keine Üblichkeiten oder Erbrechen. Die Schwellung ist am 19. April noch deutlicher. Die Leberdämpfung liegt 4 Querfinger unter den Rippen, oben beginnt sie in der Höhe der Brustwarze.

20. April: Venenentwicklung in dieser Gegend abnorm.

30. April: Kein Erguss in den Pleuren, Diaphragma immer unbeweglich. Unter den falschen Rippen eine deutliche, fluctuirende, gespannte Schwellung, aber sie ist im Abnehmen. Mässige Schmerzen daselbst. Aber die geringste Berührung steigert sie.

21. Mai: Der Kranke reist zur Reconvalescenz nach Vincennes. Im Hypochondrium gibt es eine kaum angedeutete Schwellung. Seit 14 Tagen keine Fluctuation. Bei der Auscultation vorn etwas Reiben. Die Leberdämpfung überragt die falschen Rippen kaum um einen Querfinger. Nie Ikterus, nie Galle im Urin.

Wir haben uns hinlänglich gründlich mit der Topographie des subphrenischen Raumes beschäftigt, um zu wissen, dass derselbe — besonders an horizontalen Durchschnitten — ringsum von der Pleura und der in derselben enthaltenen Lunge umgeben ist, davon nur durch das Diaphragma und das dasselbe von oben ganz überziehende parietale Blatt der Pleura, sowie das die untere Fläche des Zwerchfells nur zu einem Theile bedeckende peritoneale Blatt getrennt. Wir haben an zahlreichen Beispielen die eigenthümliche Neigung der subphrenischen Abscesse zu Perforationen in die Brusthöhle, und zwar in wechselnder Häufigkeit in die Pleura, die beiden Lungen und in den Herzbeutel nachgewiesen. Es wird daher auch niemanden überraschen, ja wahrscheinlich plausibler als der umgekehrte Gang erscheinen, wenn wir berichten, dass subphrenische Abscesse auch durch Senkung aus der Brusthöhle entstehen können. Da wir hauptsächlich drei eitrige Affectionen der Brusthöhle kennen, nämlich das Empyem, dann den Lungenabscess, endlich die eitrige Pericarditis, so werden wir zu untersuchen haben, welche von diesen Erkrankungen durch Senkung Anlass zu hypophrenischen Abscessen thatsächlich gegeben haben. Da der Lungenabscess und das Brusthöhlenempyem bei weitem häufiger eine selbstständige Erkrankung zu sein pflegen, als die eitrige Entzündung des Herzbeutels, so werden wir mit grosser Wahrscheinlichkeit unverhältnismässig mehr subphrenische Abscesse, durch diese zwei Affectionen bedingt, vor-

finden, als solche durch Senkung eines pericardialen Empyems. Wir haben als die zur intrathorakalen Perforation beliebtesten Stellen der subphrenischen Abscesse die hervorragendsten Kuppen des Zwerchfells bezeichnet. Die Perforationsstellen der oberhalb des Zwerchfells primär lagernden und gegen das Subphrenium sich senkenden Eiterungen werden natürlicherweise andere sein. Für circumscripte Pleuraabscesse und die Lungenabscesse wird der Sitz des Abscesses maßgebend sein. Dass der Pleuraabscess unmittelbar und der Lungenabscess erst nach vorgängiger Verlöthung der ergriffenen Lungenpartie mit dem Zwerchfell durch das letztere wird perforiren können, das braucht nicht erst besonders begründet zu werden. Anders mit dem freien Empyem der Brusthöhle. Infolge der kuppelförmigen Gestalt der Zwerchfellhälften, infolge des weiteren Abwärtsstreichens desselben auf der Hinterseite könnte man glauben, dass die Perforationsstellen oberhalb der Nieren zu suchen sein werden, umsomehr, als durch die dort de norma bestehenden Muskellücken die Arrosionsarbeit des Eiters wesentlich erleichtert wäre. Wir dürfen aber auch nicht vergessen, dass durch die Last des Exsudates die Convexität des Zwerchfells bedeutend abgeflacht wird, welche Thatsache auch schon durch den oft beobachteten Tieferstand des Zwerchfells und der Leber bewiesen wird. Wir können uns daher sehr wohl eine derartige Abflachung des Diaphragmas vorstellen, dass nicht die über den Nieren gelegenen Stellen, oder zum mindesten nicht nur diese Stellen den abhängigsten Punkt des Zwerchfells bilden, daher am meisten dem Drucke des Exsudats ausgesetzt sein werden. Wir dürften daher nicht erstaunt sein, wenn die Perforationsstellen mehr gegen die Mitte des Zwerchfells gerückt erscheinen. Auch hier trifft der wandernde Eiter zwei muskel- und sehnenschwache Stellen, auf welche Curschmann hingewiesen hat.

Eine dritte ähnliche Lücke bemerkt man an der Stelle, wo die Muskelfasern des Zwerchfells von dem Processus ensiformis und weiterhin von den Rippenknorpeln entspringen. Hier bleibt auch eine Lücke ausgespart, in welcher sich ohne Interposition von Muskelfasern die Pleura und das Peritoneum eng anliegen. Also auch hier wäre sowohl für das Aufwärtssteigen des Eiters eines subphrenischen Abscesses als für das Abwärtsrücken des Inhaltes eines Empyems der Weg präformirt. Beide Ereignisse sind auch schon in Wirklichkeit beobachtet worden.

Es wäre jedoch eine irrige Anschauung, wenn wir annehmen sollten, dass ein jedes Empyem, falls es seinen Weg unter das Diaphragma genommen hat, schon einen subphrenischen Abscess gebildet haben müsse. Denn schon Foot hat einen Fall mitgetheilt (Dublin Journal of medical sciences, vol. IV., 1873, pag. 40), wo der Eiter eines Empyems seinen Weg nach hinten vom Ligamentum arcuatum durchs Diaphragma genommen hat, und zwar in den linken Psoasmuskel, und in den Vertebralcanal sich entleert hat. Aber auch nicht aller Empyem-

eiter, welcher unterhalb des Rippenbogens getroffen wird, muss nothwendigerweise in einem subphrenischen Abscess angesammelt sein. Ich hatte selbst die Gelegenheit, einen halbwüchsigen Burschen wegen Brustempyems zu operiren. Einige Fisteln befanden sich an der unteren linken Thoraxumrandung, davon eine auch unter der 11. Rippe in der Axillarlinie, also scheinbar unterhalb der Zwerchfellinsertionen. Als ich zwei der Fisteln, darunter auch die hypochondrale, mit einer Incision verband und hier breit die Rippen resecirend mit der ganzen Hand untersuchen konnte, fand ich, dass ich mich in einem Cavum befand, welches von unterhalb des Rippenbogens bis an die Clavicula heran reichte, und in welchem medianwärts die Lunge comprimirt und das Herz pulsirend angetroffen wurde, so dass kein Zweifel war, dass ich die Pleura abtastete. Gleichzeitig war aber das Zwerchfell an der muskelsehnigen Zusammensetzung erkennbar, deutlich über die Bauch-eingeweide gespannt, so dass als Schluss des seltenen Befundes nur die Annahme verblieb, dass das Diaphragma durch das Exsudat bis unter den Rippenbogen vorgewölbt wurde, hier an die Bauchwand anwuchs und der Eiter innerhalb dieser Adhäsionen nach aussen durchbrach.

Auch Foot berichtet einen ähnlichen Fall, in welchem der Empyem-eiter durch eine Fistel 2 Zoll unter dem Rippenbogen knapp an der linken Seite der Wirbelsäule hervorkam. Foot bemerkt dazu, dass die Entleerung des Empyems durch das Zwerchfell die seltenste Art und Weise ist, auf welche der Eiter aus der Brust verschwindet. Geschehe dies, dann sei der häufigste Weg der durch die Psoasmuskeln.

Wenn wir, um über diesen Umstand orientirt zu sein, zu dem neuesten Werke recurriren, welches sich mit dieser Angelegenheit befassen sollte, wir meinen Gerhardt's Buch über die Pleuraerkrankung, so finden wir darin eigentlich gar nichts. Nachdem Gerhardt nämlich den Durchbruch des Empyems in die Lunge besprochen hatte, sagt er ganz kurz: „Vereinzelt beobachtete Durchbrüche von Empyemen in anderer Richtung, Magen, Darm, Speiseröhre, Harnwege, sind von vorwiegend anatomischer Bedeutung.“ Wir müssen uns daher wegen Information an ältere Autoren wenden. Der bekannteste Fall in dieser Richtung ist jener von Andral, Clinique médicale, obs. 20: Ein phthisischer Mann wurde ungefähr 3 Wochen nach seiner Aufnahme ins Spital während einer abendlichen Fieberexacerbation von einem acuten Schmerz in den linken Rippenknorpeln befallen, begleitet von rascher und oberflächlicher Respiration, welche ganz costal war. Der Schmerz dehnte sich bis in das Hypochondrium und die Leiste aus. Der Mann verfiel rasch, so dass er ungefähr vier Wochen nach dem Spitalseintritt starb. Bei der Autopsie fand man die beiden Lungen von grossen tuberculösen Hohlräumen durchsetzt. Die linke Lunge adhärirte fest ans Diaphragma und durch diese Adhäsion war eine Eiterhöhle umschrieben und genau begrenzt, welche durch eine anderthalb Zoll breite Öffnung

in die Bauchhöhle übertrat. Die Öffnung hatte glatte und stumpfe Ränder. Es schien, als ob sie das Peritoneum vor sich hergetrieben hätte und zwischen Milz und den Bauchwandungen gelagert wäre, wo sie durch Adhäsionen begrenzt war und eine grosse Höhle mit villösen Wänden enthielt. Auch Velpeau scheint etwas Ähnliches beobachtet zu haben. Ein Empyem hatte sich durch die Lendengegend entleert. Eine spätere Untersuchung der Eiterhöhle ergab eine Communication derselben mit einer entblössten und nekrotischen Rippe, welche wieder eine Folge der Ausdehnung der Entzündung der Costalpleura war. (Journal de médecine et de chirurgie, vol. VII., pag. 407, 1840.) Rayer bemerkt (nach pag. 464 der deutschen Übersetzung), dass man in den Lenden Eiteransammlungen finden könne, welche von der Brust herrührten. So ward von einem geöffneten Lendenabscesse bei einem Manne eine ungeheure Menge Eiters entleert. Man hielt die Niere für den Sitz der Krankheit. Bei der Section zeigte es sich, dass die Lungen tuberculös waren und dass der Eiter des Lendenabscesses von einer in der Pleura entwickelten Vomica herrührte. (Archives générales de médecine, T. 19, 1829.) Über eben dieses Ereignis spricht sich Fischer in den „perinephritischen Abscessen“ folgendermaßen aus: „Es ereignet sich zuweilen dass pleuritische Exsudate das Zwerchfell durchbrechen und sich in das pararenale Bindegewebe senken. Es existiren viele Beobachtungen dieser Art; so berichtet Leplat fünf, Lancereaux und Desruelles je einen solchen Fall. Ich habe dieses Ereignis nur einmal eintreten sehen. Der Eiter verschwindet dabei selten mit einemmale vollständig aus der Brusthöhle, die Dämpfung bleibt also bestehen, sinkt aber plötzlich und beträchtlich. Wenn dies unter den Augen des Arztes geschieht, so ist auch die Diagnose nicht schwer zu stellen, kommt man aber erst im späteren Verlaufe und längere Zeit, nachdem der Durchbruch eingetreten ist, zum Falle hinzu, so wird es oft kaum möglich sein, mit Sicherheit zu entscheiden, ob die Pleuritis purulenta ein primäres, das heisst die Paranephritis bedingendes, oder ein secundäres, d. h. durch die Paranephritis bedingtes Ereignis ist. Dann wird die Pleuritis sehr leicht ganz verkannt, weil man die noch zurückbleibende Dämpfung auf den paranephritischen Abscess bezieht oder man glaubt nur ein Empyem vor sich zu haben.“

Wir haben schon im Vorhergehenden darauf hingedeutet, dass nicht jede Perforation eines Empyems durch das Diaphragma identisch sein könne und müsse mit der Bildung eines subphrenischen Abscesses, da ja der Weg des Eiters ein anderer sein könne, als dass der Eiter nothwendigerweise das Subphrenium passiren und daselbst einen wirklichen Abscess erzeugen müsste. Es kann der Eiter in der Scheide des Psoas nach abwärts gleiten, er kann, wie in dem Falle von Guyot, gegen den Nabel führen, wo gleichzeitig mit dem Verschwinden des Exsudates ein Abscess um den Nabel herum entstand. Allerdings wurde

die Communication zwischen diesen beiden Dingen nicht über allen Zweifel erwiesen. Da der Kranke genas, so kann der Fall nicht weiter verwendet werden. Aber auch wenn der Eiter subserös, d. h. in derjenigen Schichte nach abwärts gleitet, wo oben die extraperitonealen, subphrenischen Abscesse gelagert zu sein pflegen, kann man den Fall nicht mit Sicherheit immer als subphrenisch bezeichnen, da die Bahn, auf welcher der Abscess nach abwärts gleitet, eher eine Fistel genannt werden kann, als eine Eiterhöhle.

Damit aber die von mir mitgetheilte Sammlung von Fällen nicht unterschätzt werde, in der Meinung, solche Fälle wären nach der Aussage Fischer's thatsächlich häufig beobachtet worden, so fühlen wir uns veranlasst, seine Bemerkungen etwas zu corrigiren. Unter den Fällen Leplat's (von Fischer citirt) finden wir nämlich nur im Falle Wunderlich's, Nr. XI, in dem Sectionsberichte die Möglichkeit angedeutet, dass es sich um eine Eiteransammlung um die Niere herum gehandelt habe, da derselbe lautet: „Collections purulentes sous l'endocarde, sous le péritoine du foie, à la superficie et à l'intérieur du rein.“ In den übrigen Fällen handelte es sich um Fälle, in welchen nach einer Pleuritis äussere Abscesse am Thorax entstanden, oder wo äussere, acute Abscesse in das Innere der Pleurahöhle durchbrachen, wo Abscesse unter der Lungenbasis durch Adhäsion einer Lunge an das Diaphragma erzeugt wurden etc., aber nirgends um eine Paranephritis, umsoweniger um einen subphrenischen Bauchabscess. Fischer scheint irgend welche allzu gekürzte Berichte, in denen die Situation der Eiteransammlungen nicht klar genug verzeichnet war, vor sich gehabt zu haben. Aus allen diesen Ausführungen geht wohl zur Genüge hervor, dass Perforationen von Empyemen durch das Zwerchfell — durch präformirte oder künstlich gebildete Lücken — zu den selteneren Ereignissen gehören, daher auch die kurz gehaltene Notiz Gerhardt's. Noch seltener sind aber solche Perforationen, nach welchen Abscesse durch das Hypochondrium oder Nabel zum Vorschein kommen.

Am seltensten sind aber solche Perforationen von Empyemen durch das Diaphragma, nach welchen nicht, wie gewöhnlich, auf dem Wege einer langen, dünnen Fistel manchmal in entlegenen Gegenden Abscesse erzeugt werden (z. B. Krause's Fall von Abscess am Poupart'schen Bande, in der Psoasscheide; Mohr, Abscesse und Fisteln um die Hüfte bis zum Knie), sondern wo unmittelbar unter dem Diaphragma sich ein grösserer Eitersee bildet.

Ebenso wie bei den nach aufwärts fortschreitenden subphrenischen Eiteransammlungen ein Faux pneumothorax (Cossy) dadurch hervorgebracht werden kann, dass oberhalb des Zwerchfells der Eiter, die Pleura abhebend, einen subpleuralen Eiterherd erzeugt, so beobachten wir auch eine analoge Nuance bei der Senkung von Empyemen. Dieselben können nämlich nicht nur unter jenem Theil des Diaphragmas,

welches keinen Peritonealüberzug besitzt (rechts hinten), extraperitoneale, dann in den übrigen Theilen des Zwerchfells, die einen peritonealen Überzug haben, durch Einbruch ins Peritoneum und Abkapselung, intraperitoneale subphrenische Abscesse erzeugen, sondern sie können im Bereiche des mit Peritoneum überkleideten Zwerchfells einen extraperitonealen, in diesem Falle also supraperitonealen — wenn man so sagen darf — Abscess verursachen, indem die peritoneale Bekleidung des Diaphragmas abgedrängt und zwischen diesem und der abgehobenen Serosa sich der Eiter ansammelt (Fall 7, thorakal), wo allerdings die veranlassende Ursache eine Lungenerkrankung war.

Unter unseren Fällen zählen wir nur drei genuine, eitrige Pleuraerkrankungen, ohne gleichzeitiges Mitergriffensein der Lunge, selbst ohne Verdacht einer Perforation des Empyems in eine Lunge. Die mehrere Liter betragende Eitermenge brach das Zwerchfell durch.

In einem von diesen drei Fällen (1, 2, 3) waren Zeichen von Pneumothorax vorhanden, ja es entwich offenbar durch einen Zwischenrippenraum Luft und erzeugte subcutanes Emphysem. Eine Punction entleerte Gas und eine fötid riechende, milchige Flüssigkeit mit elastischen Fasern gemengt. Das Empyem hatte sich im 3. und 4. Intercostalraum bereits einen Weg nach aussen, durch Gangrän der Zwerchfellinsertionen an den falschen Rippen aber auch ober die Leber gebahnt, wo sich eine 10 *cm* hohe Eiterschicht vorfand. Für die Fötidität des Inhaltes finden wir nun eine Erklärung im Sectionsbericht, nämlich eine Erweichung des Colon transversum und Verdünnung in der Höhe des Abscesses. Die übrigen zwei Fälle waren reine Empyeme ohne Gasgehalt. Im Falle 2 war die subphrenische Höhle rechts vom Lig. susp. gelegen, daher intraperitoneal. Im dritten Falle war auch ein kleiner Leberabscess vorhanden unter dem subdiaphragmatischen Herd.

In allen drei Fällen war das Pericard miterkrankt, und zwar im Falle 1 auf das dreifache verdickt, im Falle 2 eine gelbe Flüssigkeit enthaltend und im Falle 3 in Sepimente abgetheilt, also einer adhäsiven Entzündung verfallen.

Alle drei erwähnten Kranken starben. Im Falle 1 und 3 hatte man eine Thorakocenthese gemacht, im Falle 2 daran auch eine Incision mit Resection der 6. Rippe. Bei diesem Kranken hatte man ein concomitirendes Empyem übersehen, welches sich durch den subphrenischen Abscess aus Mangel einer Communication nicht entleeren konnte. Doch war weder eines noch das andere die unmittelbare Todesursache, da der Kranke beim Waschen der vermeintlichen Pleura, in Wirklichkeit des subphrenischen Raumes am dritten Tage nach der Operation unter Dyspnoë, Pupillendilatation in einigen Secunden verschied (s. Therapie).

In den sechs übrigen Fällen handelte es sich um Affectionen der Lungen; vier von diesen Fällen sind mit Sectionsbefunden versehen, zwei endeten in Genesung, und zwar einer von den letzteren spontan (9),

einer unter entsprechender chirurgischer Therapie (8). Von den übrigen vier Fällen besitzen wir nur die Sectionsbefunde (aus dem hiesigen pathologisch-anatomischen Institute des Prof. Hlava, hievon einer sehr kurz), ein Fall wurde auch bei Lebzeiten genau beobachtet.

Wenn wir im vorhinein mit einer gewissen Wahrscheinlichkeit diejenigen Lungenerkrankungen bezeichnen sollten, bei denen die günstigsten Vorbedingungen zur Bildung eines subphrenischen Abscesses vorhanden sind, so wären es im allgemeinen alle jene, welche mit Abscessbildung in den Lungen einhergehen. Es wären darunter die acute und chronische Lungengangrän, die putride Bronchitis, die tuberculöse und bronchiektatische Cavernenbildung, endlich die Vereiterung eines Lungenechinokokkus zu nennen, besonders demnach, wenn sie in den Unterlappen verlaufen. Es gibt aber auch Autoren, welche der Meinung sind, dass ohne Abscessbildung in der Lunge selbst, ebenso wie in der benachbarten Pleura ein Empyem, auch in dem benachbarten Subphrenium ein Abscess nach Pneumonie ohne Gangrän entstehen könne, einfach durch Überwanderung der Infectionskeime aus den Stomata der Lungen in die Stomata des Zwerchfells und dann unterhalb dasselbe. Dazu, stellt sich Meltzer vor, sei nothwendig, dass die Stomata der Lymphgefässe des Diaphragmas nicht obstruirt sind, dass daher keine Entzündung der Pleura vorhanden sein dürfe. Da aber anzunehmen ist, dass ein längerer Aufenthalt von Mikroorganismen in der Pleura, ebenso wie die Einführung von Fremdkörpern in die Pleura (in den bekannten von Recklinghausen'schen Experimenten) eine solche Entzündung und Obstruction der Stomata verursachen würde, so nimmt Meltzer folgerichtig (ob auch der Wirklichkeit entsprechend, ist sehr fraglich) an, dass bei innigem Contact der Zwerchfellfläche mit der Lunge die Mikroorganismen direct aus den Lungenstomata in die Diaphragmalstomata übergehen könnten, ohne überhaupt mit irgend einer pleuritischen Fläche in Berührung zu kommen. (!)

Wenn wir unsere Fälle darauf untersuchen, ob die vorstehende Anschauung in einem der Sectionsberichte eine Stütze findet, insofern, als bei Lungenerkrankungen ein subphrenischer Abscess beobachtet worden wäre, ohne dass das Diaphragma an die Lungenbasis angelöthet gewesen wäre; so fand sich nichts dergleichen vor in den Fällen 4, 5, 6, 7, im Gegentheile, die Lungenbasis war stets ans Diaphragma fixirt, und der Abscess unter dem Diaphragma communicirte stets mit dem Lungenherd durch eine oder mehrere kleinere oder grössere Öffnungen. Nur im Falle 8, von dem Autor obiger directer Überwanderungstheorie der Mikroorganismen beobachtet, lautet der Befund günstig. „Die Exploration mit dem Finger ergab nämlich, dass die Lunge nicht collabirt war, da die Zwerchfellseite des unteren Lappens offenbar noch immer bis zu einem gewissen Grade infiltrirt war; es waren weder Adhäsionen noch ein eingekapseltes Empyem vorhanden,

aber man konnte auf dem ganzen Diaphragma eine deutliche Fluctuation fühlen.“ Als Ersatz wurde eine kleine Öffnung im Diaphragma vorgefunden, dicht an der 9. Rippe in der hinteren Axillarlinie. Der Autor meint, „dass durch diese Öffnung offenbar einige Tropfen Eiter ihren Weg in die Pleura gefunden haben.“ Diese Öffnung dürfte von der Punction hergerührt haben, welche zur Constatirung des Empyems vorgenommen worden ist. Wenigstens ist auch die 8. Rippe resecirt worden. Gegen die Annahme eines metapneumonischen Empyems mit Perforation unters Zwerchfell, welche eigentlich am nächsten läge, spricht der klinische Befund, wiewohl die Operation unter der thatsächlichen Diagnose eines Thoraxempyems vorgenommen wurde. Wir wagen es nicht, auf Grund dieser einzigen Beobachtung jene Hypothese als annehmbar zu bezeichnen.

Trotz der in vier Fällen deutlich erwiesenen Communication des Abscesses mit der Lunge war nur im Falle 7 Gas in demselben vorhanden, denn „beim Anstechen des vorgewölbten Diaphragmas entwich eine Menge stinkender Gase.“

Von den fünf Fällen genas einer spontan (Fall 9); nicht unwahrscheinlich ist eine Perforation in den Darm. Ein Bericht über den Eitergehalt der Fäces fehlt.

Ein Fall (8) wurde durch Operation, Rippenresection, Drainage der Abscess- und Pleurahöhle geheilt. Der Krankheitsverlauf währte 65, die Nachbehandlung der Operationswunde 22 Tage.

Die Fälle 4, 5, 6, 7 wurden nicht operirt und giengen sämmtlich mit dem Tode ab. Im Falle 4 wurde drei Tage vor dem Tode eine Menge von 200 *g* Eiter und Blut ausgehustet, eine hinreichende Entleerung war angebahnt, aber die eitrige Infiltration zu vorgeschritten, als dass Genesung hätte eintreten können. (Eitrige Infiltration und Gangrän bis zur Mitte des Ösophagus und dem unteren Rande der Leber.)

Verlauf.

Bei einer gemeinschaftlichen Besprechung des Verlaufes eines subphrenischen Abscesses kann es sich offenbar nur um jenes Stadium handeln, wo bereits die Diagnose, daher die Bildung desselben feststeht bis zur Spontanheilung oder zum tödtlichen Ausgange oder dem Momente eines operativen Eingriffes. Denn die Anfangsstadien der subphrenischen Abscesse verschiedenen Ursprunges sind natürlicherweise je nach der veranlassenden Erkrankung auch sehr verschieden, und wir suchten diesem Umstande dadurch Rechnung zu tragen, dass wir diesen abweichenden Initialverlauf zusammenfassend bei den einzelnen Kategorien besprachen.

An dieser Stelle wollen wir zuerst zu der Frage Stellung nehmen, ob es gerechtfertigt ist, aus den lufthaltigen unter den subphrenischen Abscessen eine besondere Kategorie zu bilden, wie es jüngst Ramadan versuchte. Wir sind geneigt, diese Frage mit Entschiedenheit zu verneinen. Vor allem bringen wir in der von uns gesammelten Casuistik Belege genug dafür, dass bei derselben veranlassenden Erkrankung und bei identischem pathologisch-anatomischen Befunde einmal der subphrenische Abscess Gase enthalten kann, das anderemal nicht.

So finden wir in den einzelnen Kategorien hierüber folgende Ziffernangaben, soweit sichere Beschreibung vorliegt:

In der Kategorie:						
Stomachal	waren	unter	35	Fällen	20	gashaltige.
Intestinal	„	„	13	„	4	„
Pericöcal	„	„	25	„	8	„
Echinokokken	„	„	17	„	3	„
Subcut. diff. Traumen	„	„	18	„	3	„
Cholangioitisch	„	„	20	„	1	„
Perinephritisch	„	„	11	„	1	„
Metastatisch	„	„	11	„	1	„
Offene Traumen	„	„	6	„	—	„
Varia	„	„	11	„	5	„
Costal	„	„	3	„	—	„
Thorakal	„	„	9	„	1	„
			179	Fällen	47	gashaltige.

Wenn wir die Ursache, anatomische Lagerung untersuchen, so gelingt es uns in keiner Weise, einen Unterschied in den gashaltigen und gaslosen Abscessen ausfindig zu machen.

Wohl aber besteht einer in Bezug auf den Verlauf, respective die Ausbreitung zwischen den beiden Kategorien. Zu den sonstigen Merkmalen eines subphrenischen Abscesses, und zwar, wie aus obiger Zusammenstellung ersichtlich ist, fast in allen Kategorien gesellt sich eines hinzu, es stellt sich nämlich, sofern keine solche von Anfang her bestanden hat, eine Communication mit der atmosphärischen Luft her, und zwar entweder auf dem Wege des Respirations- oder Gastrointestinaltractus her. Eine solche brauchte sich bei vielen der vom Respirations- oder Gastrointestinaltractus ausgehenden Abscessen, freilich nicht erst zu bilden. Aber mit dem „Ausgehen", dem ätiologischen Ursprunge aus diesen beiden Systemen ist nicht gesagt, dass eine breite Communication zwischen ihnen und dem subphrenischen Abscesse fortbesteht. Es muss vielmehr zugegeben werden, dass die Abscesse von jenen Organsystemen ausgehen können, ohne dass im ganzen Verlaufe jemals eine offene Communication zwischen Abscess und einem Hohlorgan bestanden hätte. Es muss nach den Sectionsbefunden z. B. für die Abscesse gastrointestinalen Ursprunges ein dreifacher Befund als möglich zugegeben werden. Von einem Geschwür geht eine eitrige Infection aus, welche auf dem Wege der Lymphgefässe ohne Perforation des Geschwüres in den subphrenischen Raum fortgeleitet wird, hier einen Abscess erzeugend. Oder es tritt eine winzige Perforation in einem an die Umgebung adhärenten Geschwür ein, von da tritt eine langsame Fortleitung der Eiterung ein, bis in einer lockeren Bindegewebsschicht oder zwischen zwei breiten Peritonealflächen eine grössere Eiteransammlung erfolgt; der zurückgelegte Weg des inficirenden Agens ist als eine lange, gewundene Fistel vom Abscess zum Geschwür markirt, welches letztere auch schliesslich verheilen kann, nur eine Narbe hinterlassend. Oder schliesslich das Geschwür perforirt breit in den subphrenischen Raum, einen Abscess, keine allgemeine Perforationsperitonitis verursachend, und diese Communication bleibt bestehen, ja weitet sich noch aus. Dasselbe kann man sich wohl auch beim thorako-pulmonalen Ursprunge der Abscesse vorstellen. Hiemit ist auch der eine Weg angedeutet, auf dem Luft oder Gas eines Abscesses herstammen kann, nämlich aus jenem Organ, dessen Erkrankung den Abscess veranlasst hat.

Es kann aber die Luft oder Gas überhaupt erst durch Perforation eines Abscesses in ein zweites, luftführendes Organ, das erst secundär an den Abscess adhärent wird, in den subphrenischen Abscess eintreten. In solchen Fällen wird man, wie in einigen unserer Fälle, eine Periode beobachten, wo der Abscess ohne Gasgehalt besteht, und später eine zweite, wo nach mehr oder weniger deutlichen Zeichen einer Perforation

in den Respirations- oder Gastrointestinaltractus plötzlich Zeichen von Gasgehalt des Abscesses beobachtet werden.

Endlich befinden sich unter unseren Fällen einige, bei denen auch durch die Section keine Communication mit einem lufthaltigen Organ nachgewiesen wurde, und zwar weder eine bestehende, noch eine möglicherweise bestandene. Für solche Fälle ist die Erklärung des Gasgehaltes in der Weise kaum von der Hand zu weisen, dass man auf Infectionsmikroorganismen recurrirt, zurückgreift, zu deren eigenthümlicher biologischer Beschaffenheit die Entwicklung von Gasen gehört und deren Kenntnis in unseren Tagen immer mehr und mehr zunimmt und durch die jüngste Arbeit E. Fränkel's (Die Gasphlegmonen) wieder wesentlich gefördert wurde.

Nach diesen drei Standpunkten geordnet, würden sich unsere Fälle von gashaltigen subphrenischen Abscessen folgendermaßen gruppiren:

(Die Zahlen bedeuten die Nummer des Falles.)

Kategorie	I. Gruppe		II. Gruppe		III. Gruppe
	Primäre Perforation von		Secundäre Perforation in		Ohne Perforation
	Magendarm	Lunge	Magendarm	Lunge	
Stomachal . .	5, 8, 11, 15, 17, 20, 21, 22, 24, 26, 32, 33, 35		2	1, 9, 19, 27	23 (im Mag. Narbe)
Intestinal . .	3, 9, 10			2	1 (im Duod. Narbe)
Pericöcal . .	2, 3, 7			16, 19, 20, 24	15 (im Proc. verm. Narbe)
Echinokokkus				16	3, 10
Traumen. subcut.	4			3, 6	
Cholangioitisch					18
Perinephritisch				3	
Metastatisch .				3	
Varia . . .			7	6, 8	5, 9 (?)
Thorakal . .					1

Von diesen Fällen mögen einige kurz commentirt werden:

Von der 3. Gruppe wurde im Falle (stomachal) 23, (intest.) 1, (pericöcal) 15 zwar keine Communication des Gastrointestinaltractes mit dem Abscess mehr nachgewiesen, doch fand man als Zeichen einer einmal bestehenden Verbindung Narben im Magen, Duodenum und Proc. vermiformis. Der Fall 3 und 10 (Echinok.) wurde operirt, bei der Operation keine Communication zwar nachgewiesen, auch liegt kein Sectionsbericht vor, doch ist eine Möglichkeit einer engen Fistel gegen Lunge oder Magendarmcanal nicht absolut ausgeschlossen. Dasselbe gilt vom Falle 18 (cholangioit). Im Falle 9 (Varia) ist die Deutung als stomachal nicht von der Hand zu weisen. Der Fall wurde operirt und geheilt. Im Falle 5 (Varia) waren die Parametrien verjaucht, der gashaltige hypophrenische Abscess damit zum Theil in Verbindung, Abscesse zwischen den Eingeweiden und in den Brustdrüsen. Im Falle 1 (thorakal) waren Spuren einer alten Lungenpleuraerkrankung vorhanden, so dass eine ehemalige, wieder verheilte Lungencommunication nicht unwahrscheinlich ist.

Wenn wir die Columnen der 1. und 2. Gruppe betrachten, so fällt uns vor allem in der 1. Gruppe die absolute Abwesenheit der primären Communication mit der Lunge bei Abscessen thorakalen Ursprunges auf. In der 2. Gruppe ist gewiss die Seltenheit der secundären Perforationen in den Magendarmcanal auffällig. Wir verzeichnen hievon bloss zwei Fälle. Im Falle 2 (stomachal) bestand zwar eine Communication mit dem Colon transv., aber auch eine breite mit dem Magen, und es bleibt jedem unbenommen, den Gasgehalt des Abscesses auf die letztere zu beziehen. Im Falle 7 (Varia) bestanden bei eitriger Endometritis und Pyosalpinx abgesackte peritonitische Herde in der Umgebung des Uterus, in allen reichliche Kothmassen, mehrfache Perforationen des Darmes (dicken), doch keine Darmgeschwüre, zwei hypophrenische Abscesse, der grosse über der Leber lufthaltig.

Indem wir nun alle unsere Erfahrungen über den Gasgehalt der subphrenischen Abscesse resumiren, so können wir sagen: Derselbe stammte entweder aus dem Magendarmcanal, durch dessen Läsionen der Abscess eben entstanden war (20 Fälle), oder derselbe stammte aus der Lunge, in welche die subphrenischen Abscesse secundär eingebrochen sind (16 Fälle).

In einem Falle ist die Herkunft des Gasgehaltes des Abscesses primär aus der Lunge und in vier aus dem Magendarmcanal mehr als wahrscheinlich, da Spuren von Erkrankungen in den Organen nachweisbar sind. Vier operirte Fälle ohne Sectionsberichte lassen eine absolut bindende Beweisführung nicht zu.

Es bleibt 1 Fall übrig, merkwürdigerweise nach eitriger Erkrankung der Genitalien beim Weibe (Fall 5, Varia), welcher von einem gashaltigen subphrenischen Abscesse gefolgt war, in welchem der Ursprung

des Gases durch eine primäre Perforation oder eine secundäre Perforation in ein luftführendes Organ nicht erklärt werden kann.

Wir sind also nur in einem einzigen Falle (Fall 5, Varia) gezwungen, die Möglichkeit der autochthonen Gasentwicklung, vielleicht durch specifische Mikroorganismen, zuzugeben. In den anderen ist der pulmonale oder gastrointestinale Ursprung des Gasgehaltes theils sichergestellt, theils in einigen Fällen mehr als wahrscheinlich, in einigen endlich nicht auszuschliessen.

Vergleichen wir die früher ermittelte Anzahl der Fälle (28), in welchen der subphrenische Abscess in die Lunge eingebrochen ist, mit der Anzahl der Beobachtungen (16), in denen unter Lungenperforation Gasgehalt der subphrenischen Abscesse beobachtet wurde, so muss constatirt werden, dass dieses Ereignis nicht eine nothwendige Folge des ersteren sein muss. Dies wird uns verständlich, sobald wir an Präparaten des öfteren die Enge, Gewundenheit der Verbindungsgänge zwischen Abscess und Lunge zu beobachten Gelegenheit hatten. Dies gilt auch für die gastrointestinalen Erkrankungen. Solche sind in den allermeisten Fällen der I., II. und III. Kategorie der subphrenischen Abscesse in der Gesammtzahl von 73 constatirt worden und doch kam es bloss in 19 Fällen zum Übertritt von Gasen in den Abscessinhalt.

Dass die Perforation des subphrenischen Abscesses in die Lunge nicht symptomlos verlaufen werde, steht jedenfalls zu erwarten. Ein circumscripter Dämpfungsbezirk, dem Unterlappen angehörig, wohl manchmal schwer von der durch den Abscess verursachten Dämpfung zu isoliren; die charakteristischen, braunrothen, übelriechenden Sputa und Athem, der mikroskopische Nachweis von in der Lunge vor sich gehendem Gewebszerfall (elastische Fasern) lässt auf einen gangränösen, den Durchbruch stets begleitenden Process schliessen. Endlich lässt der von reichlicher fötider, oder auch nur rein-eitriger Expectoration begleitete Husten, der mikroskopische Nachweis von Nahrungsmittelbestandtheilen (Stärkekörnern, Margarinkrystallen etc.), oder die grob sichtbare Anwesenheit von solchen (Brotspuren, Nudeln etc.), weiter gelbe Pigmentschollen, deutliche gallige Pigmentation der Sputa, über eine solche Communication mit einer unterhalb des Zwerchfells gelegenen Abscesshöhle keine Zweifel aufkommen. Der den ersten Eintereinbruch signalisirende massenhafte Auswurf kann aufhören für einige Zeit, um nach Füllung der Höhle in gleicher oder abnehmender Stärke wiederzukehren. Allerdings kann das Individuum unter Collaps gleich beim ersten Einbruch unterliegen, es kann aber auch in den demselben folgenden Tagen an Fremdkörperpneumonie zugrunde gehen. Es kann aber, wie unsere obigen sechs spontan geheilten Fälle bezeugen, diesen Insult überdauern, worauf der schwindende üble Geruch, die rein-eitrige, später schleimig-eitrige Secretion auf Besserung der Beschaffenheit des Inhalts, endlich die stets abnehmende Menge des in einem Husten-

paroxysmus entleerten Secretes auf fortschreitende Verkleinerung, endlich Ausgefülltwerden der Abscesshöhle schliessen lassen.

Bei dem Einbruch des Abscesses kann sich nun die sehr interessante Erscheinung vollziehen, dass unter unseren Augen plötzlich aus einem gaslosen subphrenischen Abscess ein gashaltiger wird, wohl der schlagendste Beweis für die identische Natur beider pathologischer Erscheinungen! Auch kann nach einem solchen Durchbruch plötzlich eine bedeutende Zunahme des Umfangs der Gasblase constatirt werden (an percutorischen und auscultatorischen Erscheinungen).

So berichtet Bamberger (pericöc. 16) über den Verlauf: „Scheinbare Reconvalescenz, obwohl mit bedeutender Abmagerung und luridem Aussehen. Plötzlich nachts ein heftiger Hustenanfall mit Expectoration reichlicher eiteriger, stinkender Sputa. Rechtsseitiger abgesackter Pneumothorax an der Basis nachweisbar.“ Section enthüllte einen subphrenischen Abscess.

Im Falle 20 (derselben Kategorie) „fand man eines Tages keine metallischen Phänomene über der Dämpfung. Durch Punction gewinnt man übelriechenden Eiter. Doch nach einem starken Hustenreiz entleerte sich während eines Paroxysmus ein halber Liter Eiter, welcher absolut identisch mit dem durch Punction gewonnenen war. Die Dämpfungsgrenzen rückten zusammen und man konnte deutlich metallische Phänomene constatiren mit amphorischem Athmen.“ Die Operation wies den subphrenischen Sitz des Abscesses nach.

Im Falle 6 (Varia) wurde am 17. November eine durch die letzten Tage unveränderte, drei Querfinger breite Dämpfung nachgewiesen. Am Abend plötzlich Durchbruch von einem halben Liter grauen, fötiden Eiters in die Luftwege unter lebhaften Hustenstössen. Darnach wird der Schall rechts hinten unten tympanitisch gedämpft. Section weist einen grossen hypophrenischen Abscess nach.

In den folgenden Fällen konnte man wieder aus der Vergrösserung des tympanitischen Bezirkes auf den Eintritt noch ausgiebigerer Communication mit der Aussenluft schliessen. Im Falle 3 (subcut. Traumen), „bestand eine bis 1 Zoll vom Nabel sich erstreckende Dämpfung; eine, obwohl undeutlich tympanitische Percussion bestand bloss am inneren Rande derselben. Später konnte man gurgelnde Geräusche auf 3 Fuss Entfernung hören, jetzt ist die tympanitische Percussion über dem ganzen Tumor nachweisbar, ausgenommen in der linken Seitenlage, in welcher derselbe verschwindet.“

Im Falle 24 (pericöcal) wird vom 6. Juli gemeldet, „dass sich bis heute nichts Wesentliches geändert hatte, bis auf eine Vergrösserung der Dämpfungszone rechts hinten auf Kosten des tympanitischen Schallstreifens, der nur noch einen ganz kleinen Raum vorn wie hinten in Anspruch nimmt. Heute Mittag wirft Patient plötzlich unter heftigen Hustenanfällen grosse Mengen etwas grünlichgelben, geballten Eiters

aus. Die Breite des tympanitischen Feldes ist darnach um zwei Querfinger breiter geworden.“

Eine andere Reihe von Erscheinungen ist eingeleitet durch die Mitbetheiligung der Pleura. Selbstverständlich wechseln die Erscheinungen, je nachdem die Erkrankung ohne Perforation oder mit einer solchen verläuft, je nachdem das entzündliche Exsudat fibrinös, serös, eitrig oder jauchig ist, je nachdem die Pleuralerkrankung im Zunehmen oder im Abklingen ist. Zahlreich sind die Fälle, wo man am oberen Rande des Abscesses pleurale Reibegeräusche constatirt hat, woraus man entweder bei bisher intacter Pleura auf eine beginnende Mitbetheiligung derselben schliessen konnte, oder bei früher constatirtem serösen Exsudat aus dem Erscheinen der Reibegeräusche auf eine Annäherung der Pleuraoberflächen, deshalb auf ein Schwinden des flüssigen Exsudats zu urtheilen berechtigt war.

Ein massigeres seröses Exsudat hat in früheren Zeiten wohl nicht selten den subphrenischen Abscess gedeckt, heutzutage unterstützt seine Anwesenheit theils durch die unterhalb desselben constatirbare Gasblase oder durch das differente Ergebnis der probatorischen Doppelpunction im Bereiche des Pleuralexsudats und des Abscesses wesentlich die Diagnose eines subphrenischen Abscesses. Auch wurde schon erwähnt, dass die Entwicklung eines serösen Exsudates durch Abdrängung der Lunge vom Diaphragma die Perforation in die Lunge erschwert und die in die Pleura erleichtert.

Es wurde schon im Capitel über pathologische Anatomie ziffermässig darauf hingewiesen, dass den 14 Fällen einer eitrigen Pleuritis ohne Perforation 34 Fälle einer eitrigen oder jauchigen Pleuraerkrankung nach Usur des Diaphragmas gegenüberstehen, und festgestellt, dass an letzteren mit verhältnismässig grossen Zahlen (9 und 5) die nach Perityphlitis und Perinephritis auftretenden perinephritischen Abscesse participiren, also Abscesse, deren Sitz wir als extra- oder retroperitoneal bezeichnet haben. Wir suchten diese Erscheinung auch nach Möglichkeit zu erklären. Diese Thatsache fordert uns auf, bei den Abscessen dieser Kategorie auf eine Mitbetheiligung der Pleura zu fahnden und bei einer thatsächlich vorhandenen eitrigen Pleuritis nicht der ätiologischen Veranlassung einen subphrenischen Abscess zu vergessen. Allerdings würde sich ein derartiger Irrthum noch funester erweisen, für den Fall, dass die eitrige Pleuraerkrankung ohne Perforation des Zwerchfells sich entwickelt hätte, da sonst die Operation des Empyems ohne Einfluss auf die Entleerung des subphrenischen Abscesses bleiben würde.

Während die eitrige Pleuraerkrankung ohne Zwerchfellperforation sich gegen den übrigen Verlauf des subphrenischen Abscesses durch keine besonderen Symptome abheben muss, ist der Eintritt des Zwerchfelldurchbruches und der sich hieran schliessenden eitrigen oder jauchigen Pleuraaffection wohl markirt.

So im Falle 4 (pericöcal): Bis zum 11. November Stand des Zwerchfells rechts an der 5. Rippe mit normalem Percussionsschall und Vesiculärathmen; am 11. November heftiger Schmerz in der rechten Thoraxhälfte, der Percussionsschall von der 4. Rippe bis nach abwärts gedämpft, die Leber mit ihrem Rande unter dem Rippenbogen, heftige Dyspnoë, Haut sehr heiss und trocken. Tod am 20. November. Section enthüllte die Perforation eines abgesackten subphrenischen Abscesses in die Pleura mit folgender Lungencompression.

Im Falle 5 und 8 (dieselbe Kategorie) starben die Patienten im recenten Collaps; bei beiden fand man eine Pleuraperforation.

Im Falle 15 (dieselbe Kategorie) begann am 24. Jänner die Perityphlitis. Am 8. Februar constatirte man die Leber unter dem Rippenbogen, vom Angulus scapulæ bis zur 12. Rippe hochtympanitischen Schall; am 15. Februar plötzlich Temperatur 40·2. Reibegeräusche über der Herzspitze, unterem Theil des Thorax und den Ostien der grossen Gefässe. Am 17. die ganze rechte Thoraxwand tympanitisch klingend, stärker ausgedehnt, unter der Clavicula amphorisches Athmen, subnormale Temperatur, Dyspnoë, Cyanose, Delirien, am 21. Februar Tod. In der Pleura fand man Eiter und Gas, das Diaphragma mehrfach perforirt, Lunge nirgends nekrotisch.

Im Falle 21 (pericöcal) wird sehr grosse Dyspnoë gemeldet (Bericht leider zu kurz); durch Punction werden 3000 cm^3 fäcaloid riechenden Eiters entleert. Section stellt Perforation von einem perityphlitischen Abscess in die Pleura fest.

Im Falle 23 (ebenda) erkrankte am 24. September ein 46jähriger Mann an Typhlitis und Pleuritis d. (?). Das Fieber wich und der Patient wurde mit einer Verhärtung in der Cöcalgegend und geringem Exsudat in der Pleurahöhle am 10. October entlassen. Am 3. Mai 1890 wurde er wieder aufgenommen mit heftigem Fieber, Kurzathmigkeit, Schmerzen in der rechten Brusthälfte, die gürtelförmig empfunden wurden. Das Exsudat, anfangs gering, nahm rasch zu. Am 5. Juni fand man ein abgesacktes, pleuritisches Exsudat mit circa 1000 cm^3 stinkenden Eiters, im Diaphragma eine rundliche Öffnung, aus der ebenfalls Eiter herausquoll. Nach 6 Tagen Tod. Keine Section. Vor dem Tode entleerte sich noch eine grosse Menge stinkenden Eiters aus dem After.

Hergehörige Beispiele können auch aus der Kategorie der stomachalen subphrenischen Abscesse hergeholt werden:

Im Falle 4 fand man einen Durchbruch in die Pleura; die Krankengeschichte meldet eine plötzliche Verschlimmerung unter Athemnoth, Schmerzen in der Magengegend, Auftreten von Dämpfung.

Im Falle 12 resumirt der Berichterstatter den Fall dahin: „Der Abscess hatte sich unter sehr schleichendem Verlaufe gebildet, die Perforation desselben nach der Pleura dagegen hatte binnen 36 Stunden zum Tode geführt.“

Der Durchbruch in die Pleura ist demnach durch einen heftigen Schmerz, plötzlich entstehende Dyspnoë, Auftreten von Exsudat oder rasche Zunahme des bestehenden, manchmal Nachweis einer Gasbeimischung, weiter durch den Mangel an Auswurf, endlich hochgradige Collapserscheinungen, welche sich bis zum letalen Ausgange steigern können, charakterisirt.

Was für eine Differenz in der prognostischen Bedeutung beider Ereignisse des Lungen- und Pleuradurchbruches besteht, wurde im Capitel über Prognose auseinandergesetzt. Die Lungenperforation führt in Ausnahmsfällen zur Spontanheilung, die Pleuraperforation ohne Operation ausnahmslos zum Tode.

Dieser Satz kann nur dann einmal eine Ausnahme erfahren, wenn das Pleuraexsudat seinerseits die Lunge arrodiren und so nach aussen perforiren würde, wie hievon der Sectionsbericht im Falle 16 (perityphl.) deutlich erzählt. Eine Perforation nach aussen mit Bildung einer sichtbaren Geschwulst (ausser bei zwei Fällen in der Kategorie Echinokokken) wurde im Falle 23 (perityphl.) beobachtet. Sowohl dieser natürliche Vorgang zur Heilung, als die nachgeschickte Operation blieben erfolglos.

Von den sehr seltenen secundären Perforationen in den Magendarmcanal 4 (subcut. Traumen), 7 (Varia), 2 (Magen) ist ein verlässliches Krankheitsbild nicht aufzustellen. Höchstwahrscheinlich durften sie nur an der Eiterentleerung mittelst Erbrechens oder Stuhles erkannt werden.

Ebensowenig thaten sich die secundären Perforationen in die Gallenblase (Fall 1 und 19, Magen) durch irgend welche Symptome kund. Es sei aber auf Grund dieses Ereignisses darauf hingewiesen, dass nicht jeder gallehaltige subphrenische Abscess nothwendig primär eines cholangioitischen (im weitesten Sinne) Ursprunges sein müsse. Insbesondere sei man bei rechts gelegenen subphrenischen Abscessen mit dieser Deutung vorsichtig und zurückhaltend.

Perforation der subphrenischen Abscesse ins freie Peritonealcavum, im ganzen sehr selten („Magen," Fall 19, 23(?), 26, 28), ist durch den Symptomencomplex einer Perforativ-Peritonitis (besonders im Falle 28) gekennzeichnet. Der Zusammenhang der Peritonitis mit dem Abscess war übrigens fast nie ganz klar.

Therapie.

Bei Besprechung der Prognose der subphrenischen Abscesse sagten wir, dass die verschwindend geringe Zahl von Spontanheilungen — selbst bei weitestgehender Nachsicht gegenüber der Diagnose — darüber entscheidet, dass einzig und allein in der chirurgischen Therapie Heil für die Erkrankten zu suchen sei. In diesem Theile wollen wir derselben unsere Aufmerksamkeit eingehender zuwenden.

Unter unseren Fällen verzeichnen wir 20mal, dass eine Punction ausgeführt wurde, und zwar 5mal ohne Erfolg und 15mal mit Erfolg, wobei wir unter Erfolg nicht Genesung, sondern lediglich den Umstand verstehen, ob durch die Punction Eiter gewonnen wurde oder nicht. Gleichgiltig ist natürlich hiebei nicht, ob die Punction nur zu dem Zwecke ausgeführt wurde, um die Anwesenheit des supponirten Eiters zu bestätigen oder ob durch dieselbe die Abscesshöhle ihres Inhaltes so vollständig als möglich entleert wurde.

Vor allem müssen wir also, wenn wir die Heilkraft einer Punction würdigen wollen, jene 5 Fälle ausscheiden, in denen entweder nichts, oder wenigstens kein Eiter, sondern Serum gewonnen wurde. Von einem derartigen Eingriffe konnte weder ein curativer Effect erwartet, noch der Muth zu einem gründlicheren operativen Eingriffe geschöpft werden.

Unter den weiteren 15 Punctionen ist eben auch wohl zu unterscheiden, ob durch dieselben eine möglichst vollkommene Entleerung versucht wurde oder nicht.

Wo man dieselbe nur als Bestätigung der Diagnose vornahm, z. B. mit einer Pravaz'schen Spritze, da wäre es a priori thöricht, derselben einen Heilwerth zuerkennen zu wollen.

In den folgenden Fällen benützte man die Punction gleichzeitig zur ausgiebigen Entleerung des Abscessinhaltes: Magen 20: Erste Punction erfolglos, zweite im 8. Intercostalraume (zwischen der mittleren und hinteren Axillarlinie). Man entleerte zwei Liter eines stinkenden Eiters. Die Flüssigkeit war trüb, von fäcaloidem Geruch, ziemlich reich an Eiweiss. Tod.

Im Falle 2 (intest.) wurde im 5. Intercostalraume zwischen Linea mamill. und axill. mittelst des Potain'schen Apparats wahrscheinlich eine grössere Menge Exsudats entleert von exquisit rahmiger Consistenz und äusserst penetrantem fauligen Geruch. 10 Minuten nach der Punction Tod.

Im Falle 21 (pericöc.) punctirte man ein pleuritisches Exsudat. Die Punction ergab 3000 cm^3 Eiter mit Fäcalgeruch. Tod.

Im Falle 10 (subcut. Traumen) entleerte man einmal 1500 cm^3 einer sanguinolenten Flüssigkeit mit eclatantem Erfolge. Das Exsudat stieg und am 17. Tage nach der ersten war man zur zweiten Punction gezwungen; man entleerte 1500 cm^3 einer schwarzbraunen zähen Flüssigkeit. Sofortiger Collaps, in 5 Tagen Tod.

Im Falle 3 (Varia) entleert die Punction mit dem Potain'schen Apparat in der Linea mamill. unter dem Rippenbogen $2^1/_2$ Liter einer erbsenpuréeähnlichen, fötid riechenden Flüssigkeit. Trotz Perforation in die Lunge Tod.

Im Falle 7 (Schüsse) wurde die Thorakocenthese ausgeführt und eine eigenthümliche, an Galle erinnernde, gelbbraune Färbung aufweisende Flüssigkeit entleert. 12 Tage darnach Tod.

Im Falle 8 wurde circa ein Liter einer eitrigen, galliggefärbten Flüssigkeit entleert, beim Zurückziehen dagegen klar-seröses Exsudat. Der Patient starb nach mehreren Tagen.

Im Falle 15 (Echinokokk.) entleerte man durch Punction eine reichliche Menge einer dünnen, aashaft riechenden, flockig-eitrigen Flüssigkeit. Paar Stunden später Tod.

In acht Fällen hatte man also nach positivem Ergebnis der Punction die Entleerung des Abscesses versucht. Allemal war der Eingriff ohne schliesslichen Einfluss auf die Erhaltung des Lebens. Wohl wurde in zwei Fällen eine erhebliche Besserung constatirt, doch kehrten die Symptome bei Füllung der Höhle von neuem wieder, und da man keinen gründlicheren Eingriff nachschickte, unterlagen endlich die Kranken doch.

In zwei Fällen wird entweder sofortiger oder in paar Stunden darauf erfolgender Tod gemeldet, in einem folgte der Punction ein tiefer Collaps mit schliesslich ebenfalls tödtlichem Ausgange. Es wäre vielleicht übereilt, in diesen Fällen den geringfügigen Eingriff allein Schuld an den üblen Folgen tragen zu lassen, da bei näherem Zusehen der Zustand, in welchem die Kranken der Operation unterzogen wurden, an und für sich ein höchst bedenklicher war. Aber Erfahrungen, welche wir später zu berichten haben, machen uns darauf aufmerksam, dass Manipulationen am subphrenischen Raume — sonst anderen Wundhöhlen gegenüber Eingriffe der gleichgiltigsten Art, Ausspülungen, Eröffnungen etc., also vielleicht auch Entleerungen durch Punction — ab und zu von tiefen, ja tödtlichen Collapszuständen gefolgt zu sein pflegen. Es wäre daher immerhin möglich, dass Einflüsse ähnlicher Art bei den überraschend

raschen tödtlichen Ausgängen nach einer Depletionspunction mitgespielt haben.

Aus dem ausnahmslos ungünstigen Ausgange der Entleerungspunctionen und, wie selbstverständlich, umsomehr der probatorischen capillären Punctionen ergibt sich die Unzulänglichkeit des in Frage stehenden Eingriffes. Der Grund hiefür ist nur zu klar. Es handelt sich eben zu oft um einen Abscessinhalt, welcher eine möglichst gründliche Entleerung dringendst erfordert, da den im Gange befindlichen Zersetzungsvorgängen nicht anders als durch eine einmalige vollständige Ausräumung des Inhaltes mit folgender intensiver Desinfection gesteuert werden kann. Trotzt ja der faulige Geruch des Abscesssecretes bei breiter Eröffnung der Eiterhöhle oft mehrere Tage den desinficirenden und entleerenden Ausspülungen, um wieviel mehr muss sich da eine, immer unvollkommene Entleerung unzureichend erweisen.

Der Inhalt ist weiters nicht immer so rein flüssig, um in Gänze eine Troikarcanüle passiren zu können. Zäh wie Erbsenpurée, schaumig wie Weinhefe, mit nekrotischen Gewebsfetzen, Echinokokkusmembranen, unverdauten Nahrungsmittelresten, ja Kothpartikeln untermischt, eignet er sich nicht selten nicht im entferntesten zur Entleerung durch eine Canüle; von Fremdkörpern, Nadeln, Gräten etc., welche auch unter unseren Fällen vertreten sind, muss es nicht erst besonders erwähnt werden. Auch die durchaus nicht seltenen, mehr weniger umfänglichen Communicationen mit dem Magendarmcanal, der Gallenblase, den Gallengängen, Lungencavernen, lassen im voraus keine Hoffnung hegen, dass mit einer einmaligen, unvollständigen Entleerung eines Abscesses mit einer derartigen Verbindung etwas Wesentliches für den Kranken geleistet werden könnte.

Es kann uns daher der ausnahmslose Misserfolg sämmtlicher Punctionen bei dem subphrenischen Abscesse durchaus nicht in Erstaunen setzen.

Eine Frage, welche auf den Lippen der Mehrzahl der Leser schweben dürfte, müssen wir doch berühren und zu beantworten suchen: Warum wurde bei constatirtem eitrigen Inhalt der Höhle nicht gründlich operirt?

Vor allem war der Zustand der Kranken oft ein derart desolater, dass man wohl zu einer Punction, aber keineswegs zu einer mit Narkose verbundenen Operation den Muth hatte. Zweitens war bei der noch vor kurzem schwierigen Diagnose die Localisation so schwierig und räthselhaft, dass auch der Plan einer auf Entleerung des Eiters gerichteten Operation nicht gefasst werden konnte. Selbst bei Localisationen in der Pleura war vor Einführung der antiseptischen Wundbehandlung der Entschluss zur Rippenresection und Pleuradrainage nicht so leicht und gang und gäbe wie heutzutage. Und endlich selbst nach Einbürgerung der erwähnten Wundbehandlung brauchte man einige Jahre.

um zur Rippenresection, Pleuraeröffnung und Incision des Diaphragmas Muth zu finden, wie es den subphrenischen Abscessen gegenüber so oft nothwendig zu sein pflegt. Allerdings kann man einigen wenigen Beobachtern gegenüber wegen ihres Zuwartens und Zögerns keine Entschuldigung finden, doch hoffen wir, dass derartige Fälle in Zukunft werden nicht gemeldet werden müssen.

Man bedenke, dass es heutzutage noch Ärzte gibt, welche in früheren Anschauungen aufgewachsen, um die Fortschritte der heutigen Chirurgie sich nicht kümmernd, in solchen Fällen mit richtiger, öfters noch mit unrichtiger Diagnose die Fälle lieber bis zur Section „beobachten", als sie einem Chirurgen behufs Rettung rechtzeitig zuzuweisen. Auch dieser beklagenswerte Zustand muss mit dem Einrücken der jüngeren Generation in die maßgebenden Stellungen aufhören.

Da den Empyemen gegenüber von manchen messerscheuen Collegen die Bülau'sche Aspirationstherapie favorisirt wird, so sehen wir uns gezwungen, auch bezüglich der subphrenischen Empyeme zu dieser Methode Stellung zu nehmen. Ausser den Einwendungen, welche von chirurgischer Seite dieser Methode im allgemeinen gemacht werden (unnütze Furcht vor der Narkose, Ersatz derselben durch Cocaïnanästhesie, Erzielung desselben Resultats durch einmaligen Eingriff, welches sonst bei der Methode Bülau durch wiederholte quälende Manipulationen an der Wunde erzielt wird etc. etc.), sind natürlich alle jene Nachtheile einer solchen Methode geltend zu machen, die wir, als der Punctionstherapie im allgemeinen anhaftend, oben angeführt haben. Dazu gesellten sich noch weitere Bedenken, denn thatsächlich wurde diese Methode den subphrenischen Abscessen gegenüber noch nie in Anwendung gebracht. Diese Bedenken bestehen darin, dass die Höhlen der subphrenischen Abscesse nach ihrer Entleerung durch Emporsteigen der Baucheingeweide, besonders der Leber, dann durch das Abwärtssinken des emporgedrängt gewesenen, hiedurch oft gelähmten, schlaff flatternden Zwerchfells zur Bildung von vielfachen Recessus neigen, welche auch bei breiter Eröffnung oft schwer zu beherrschen sind und Eiterverhaltungen mit Nachoperationen bedingen. Solche Taschenbildung ist bei der Aspirationstherapie nicht zu beherrschen und die Entleerung solcher Wundrecessus nahezu eine Unmöglichkeit, wenn dieselben nicht bis an die Körperoberfläche reichen, sich hier nicht durch physikalische Zeichen ansagen, da die Anzeige der Richtung, in welcher auch ein gründlicher operativer Eingriff dirigirt werden soll, fehlt. Nur die wenigsten der Chirurgen würden sich dazu verstehen, aufs Gerathewohl auf die Suche eines versteckten Eiterherdes, der sich nur durch allgemeine Erscheinungen meldet, auszugehen. — Nicht undenkbar ist ferner auch, dass die permanent eingeführten Draincanülen an den aufsteigenden und dann an die Brust- und Bauchwandungen dicht sich anlegenden

Organe entweder zu Blutungen (an der Leber) oder zu Perforationen (an den Hohlorganen des Magendarmcanales) durch beständiges Reiben bei der Respiration Veranlassung geben könnten.

Übrigens kann man uns den Vorwurf machen, dass wir gegen Windmühlen kämpfen, da bisher die Bülau'sche Methode zur Heilung der subphrenischen Abscesse nicht einmal in Vorschlag gebracht wurde.

Wir sind also nach dem bisher Gesagten entschiedene und durch die eigenen Erfolge überzeugte Anhänger der radicalen chirurgischen Therapie der subphrenischen Abscesse. Eine solche wurde auch unter den von uns gesammelten 178 Fällen 45mal eingeschlagen.

Wie über die pathologische Anatomie, die Diagnostik, so sind wir auch über die radicale Therapie dem Leser einige geschichtliche Aufklärungen schuldig.

Der älteste Fall stammt von Weitenweber (Österr. med. Wochenschrift, 1844). Nach einem wiederholten Trauma gegen die rechte Rippengegend entstand unter heftigem Fieber und Erbrechen eine schmerzhafte Auftreibung des Hypochondriums und der Magengegend. Hepatitis, Ikterus. Am zehnten Tage Incision des zweifaustgrossen Abscesses; Entleerung von ½ Pfd. Eiter, der Ausfluss dauerte 17 Tage, nach 6 Wochen vollkommene Herstellung.

Der zweite Fall datirt aus dem Jahre 1845. (Lond. med. Gaz.) Ein 40jähriger Mann litt an tropischer Dysenterie. Man fand unter den rechtsseitigen falschen Rippen einen Tumor, welcher tympanitischen Schall gab, beim Husten und stärkerer Percussion metallisches Klingen; bei der Incision entwichen übelriechende Gase und eine kleine Menge mit Eiter gemischter, bräunlicher Masse. Tod 6 Tage darnach. Subphrenischer Abscess, Perforation des Colons an der Flexura hepatica.

Im Falle 20, welcher aus dem Jahre 1847 stammt, entwickelte sich eine Schwellung der Lebergegend, auf welche man, da man einen Fremdkörper vermuthete, eine Pasta von Kali caust. applicirte. Der hiedurch entstandene Schorf wurde eingeschnitten, und es floss eine grosse Quantität weisslicher Massen aus, ohne Geruch. In der Tiefe fand man nach Dilatation einen Stein (nach 1½ Monat) und eine Sonde dringt in ihrer ganzen Länge in einen Canal, welcher der ganzen oberen convexen Leberfläche entlang zieht, von vorn nach rückwärts. Der Kranke heilte.

Da nach den Sectionsberichten der übrigen Fälle gleicher Kategorie nicht daran zu zweifeln ist, dass es subphrenische Abscesse waren, so hätten wir in diesen drei Fällen die ersten Operationen der fraglichen Affection zu verzeichnen. Nun wollen wir das Verdienst der betreffenden Operateure nicht über Gebür wertschätzen. Dieselben haben nur Abscesse unterhalb der falschen Rippen zu eröffnen geglaubt, hatten es nicht mit ausschliesslich intracostal gelegenen Eiteransammlungen

zu thun gehabt, bei denen ihnen wohl der Entschluss schwerer gefallen, wenn nicht unmöglich erschienen wäre.

Nun verfloss eine mehr als 20jährige Periode, aus welcher wir gar keine Meldungen über Operationen subphrenischer Abscesse besitzen, auch nicht solcher, welche intracostal durch eine einfache, schichtweise Incision der Entleerung zugänglich gewesen wären. Denn die nächste Operation wurde im Jahre 1873 ausgeführt, worauf bis zu der die Diagnostik entscheidend beeinflussenden Publication Leyden's im Jahre 1880 13 Operationen von subphrenischen Abscessen in der Literatur verzeichnet sind.

Auch diese Operationen sind durch denselben Umstand charakterisirt, wie die drei berichteten Eingriffe in den Vierziger-Jahren.

1873:	Cholang.	5 —	Incision im Epigastrium.
1873:	Perinephr.	6 —	Incision auf die Höhle um die Niere.
1874:	Magen	15 —	Rechte Hälfte des Epigastriums zuerst geätzt, dann incidirt.
1876:	Pericöcal	2 —	Incision in der Fossa iliaca.
1876:	Perinephr.	8 —	Incision eines Leberabscesses.
1878:	„	1 —	Incision neben dem Latiss. dorsi.
1878:	„	2 —	Eine Incision neben der Wirbelsäule, eine zweite über dem Darmbein, eine dritte in der Gesässfalte..
1878:	„	4 —	Sechs Querfinger von der Wirbelsäule in der Lumbalgegend.
1878:	„	9 —	Perinephritischer Abscess incidirt.
1878:	Varia	11 —	Schwellung im Epigastrium, Leber steht unter dem Nabelniveau.

Im Jahre 1878 wurde im Falle 4 (Magen) durch Schnitt ein jauchiges Pleuraexsudat entleert, ein jauchiger subphrenischer Abscess übersehen.

Die folgende Operation im Jahre 1879 (Echinokokkus 1) bedeutet eine neue Epoche in der Behandlung der subdiaphragmatischen Eiteransammlungen. In diesem von Genzmer berichteten Falle operirte Volkmann einen verjauchenden Leberechinokokkus mittelst Rippenresection, Eröffnung der Pleura, Incision des Zwerchfells und der Cyste, Mutterblase gelöst, extrahirt, Drainage. Heilung nach 18 Wochen.

Es hätte sonach der berühmte Hallenser Chirurg ein Jahr vor der präcisen Formulirung der Diagnostik der subphrenischen Abscesse durch Leyden bereits den einzig richtigen Weg gefunden, auf dem ausschliesslich intracostale subphrenische Eiterherde entleert werden können und müssen, ein Operationsverfahren, welches zur Zeit seiner Ausführung auch den Fachgenossen durch seine Kühnheit und den erzielten Erfolg imponirte.

Erst von dieser Zeit an waren wir für alle Erscheinungsweisen der subphrenischen Abscesse mit unseren therapeutischen Mitteln gewappnet. Es waren uns nicht nur solche Abscesse zugänglich, welche infracostal gelegen waren, wie die meisten perinephritischen subphrenischen Abscesse. Es waren, wenn auch in ungewohnter Tiefe situirt, jene Eiterhöhlen heilbar, welche mit dem grössten Theile intracostal gelegen, mit einem kleineren aber auch ins Epigastrium hineinragten, die Leber verdrängend. Es wurde uns von Volkmann nun auch der Weg gewiesen, um jene Eiteransammlungen zur Entleerung und Heilung zu bringen, welche, allseitig von den starren Brustwandungen umschlossen, so leicht für eitrige Pleuraergüsse gehalten werden konnten und welche, sofern sie mit Gas gemischt waren, Leyden speciell im Auge hatte.

An dieser Stelle muss eine historische Notiz eingefügt werden. Schon vor Volkmann wurde im Jahre 1875 von Moutard-Martin ein intracostaler subphrenischer Abscess operirt. Dies geschah aber ahnungslos. Als Empyem wurde derselbe im 7. Intercostalraum eröffnet, anderthalb Liter einer anfangs dicken und gelben, später mit münzenförmigen Stücken einer bräunlichen Masse untermischten Eiters und einige Fetzen Pseudomembranen entleert. Wohl dachte man an einen hepatitischen Ursprung des Empyems, was auch durch den am Tage nach der Operation aufgetretenen Galleausfluss bestätigt wurde; von dem richtigen Sachverhalt jedoch, besonders davon, dass man durchs an die Rippenwand adhärente Diaphragma hindurchgegangen war, bevor man den Eiter entleerte, davon hatte man keine Vorstellung. Erst die Section belehrte die Beobachter, dass in der Pleura bloss 150—200 cm^3 einer citronengelben Flüssigkeit angesammelt waren, die Lunge, wiewohl ans Diaphragma adhärent, dennoch gesund war. Die durch die Incision hindurchgeführte Sonde drang in einen zwischen Diaphragma und Leber gelegenen Raum, welcher nach rückwärts von der mit verdicktem Peritonealüberzug bedeckten rechten Niere begrenzt war. Auch sonst war der pathologisch-anatomische Befund eigenthümlich, unter unseren Fällen ganz vereinzelt (metast. 8).

Alle übrigen Fälle von gründlich operirten subphrenischen Abscessen, die sechszehn bisher besprochenen ausgenommen, fallen in die Zeit nach 1880, nach der für unseren Gegenstand bedeutungsvollen Publication Leyden's.

Wir zählen solcher Fälle neunundfünfzig, mit dem Volkmann'schen Falle daher sechzig.

Dieselben vertheilen sich auf die einzelnen Jahre, wie folgt:

1879	1
1880	4
1881	—
1882	2
1883	—

1884	—
1885	3
1886	3
1887	4
1888	7
1889	4
1890	13
1891	8
1892	—
1893	11

Die häufige Wiederkehr der Operation der subphrenischen Abscesse ist ersichtlich daraus, dass seit 1879—1890 im Ganzen 28, von 1890—1893 aber 32 Fälle berichtet werden. Allerdings fallen die Publicationen über grössere Serien solcher Operationen (jene Körte's, Nowack's und die vorliegende) in eben diesen Zeitraum.

Abgesehen nun von der Zeitperiode, in welcher eine Operation ausgeführt wurde, weiters abgesehen von dem Umstande, ob der Eingriff bei richtig gemachter Diagnose ausgeführt wurde, oder ohne sie, ob transcostal oder infracostal auf den Abscess eingegangen wurde, ob der Erfolg ein günstiger war oder nicht, ob eine Incision oder Resection gemacht wurde, so zählen wir unter den von uns gesammelten Fällen 74 Operationen.

Und zwar: 26 Incisionen mit tödtlichem Ausgange und
9 Resectionen mit demselben Erfolge Sodann
19 Incisionen mit Heilung und
20 Resectionen mit günstigem Erfolge.

Dieselben vertheilen sich auf die einzelnen Kategorien wie folgt:

	Incision Tod	Resection Tod	Incision Heilung	Resection Heilung	Summe
Magen	4	3	2	1	10
Darm	4	—	—	—	4
Pericöcal	3	2	4	5	14
Gallenwege	1	—	2	2	5
Traumen	—	—	3	2	5
Echinokokken	4	2	3	5	14
Perinephritisch	6	—	—	1	7
Schüsse	—	—	1	—	1
Metastatisch	1	1	1	—	3
Thorakal	—	1	1	—	2
Varia	3	—	2	1	6
Costal	—	—	—	3	3
Summe	26	9	19	20	74

An der radicalen Operation der subphrenischen Abscesse interessirt uns vor allem, wievielmal eine solche Operation gegen ausschliesslich

intracostal situirte Eiteransammlungen gerichtet, und zwar aus dem einfachen Grunde, weil eben in solchen Fällen der transpleurale Weg gewählt werden musste, welcher Umstand den Eingriff wohl wesentlich ernster gestaltet gegen jene Operationen, bei welchen zur Eröffnung des Abscesses keine grosse seröse Höhle zu traversiren war.

Solcher Fälle zählen wir unter unseren 74 Operationen 37, welche für uns umso wichtiger sind, als wir bei der Mehrzahl derselben eine Nachricht von dem Zustande, in welchem die Pleura angetroffen wurde, erhalten. Die Kenntnis hievon ist wieder für die Technik einer transpleuralen Operation maßgebend. Es ist natürlich für den Operateur nicht gleichgiltig, ob er auf seinem Wege zum Abscess trifft eine verwachsene Pleura, oder eine freie, eventuell mit Serum erfüllte Pleura, oder endlich Eiter in der Pleurahöhle. Während der erste und letzte Zustand für den Gang der Operation der günstigste ist, gehört das Traversiren der intacten oder mit Serum gefüllten Pleura zu den unangenehmsten Ereignissen.

Im Anfang unserer Erfahrungen gehörte die Voraussetzung, dass ober einem subphrenischen Abscess die Pleurablätter verklebt sein müssen, zu der Regel. Erst unangenehme Vorkommnisse bei einzelnen Operationen belehrten die Operateure eines anderen. Thatsächlich kommt sie ziemlich häufig vor, nämlich 18mal unter 40 Fällen, in denen wir darüber eine Notiz vorfinden, wobei wir bei transpleuralen Operationen die Pleura auch überall dort als verwachsen voraussetzen, wo nichts vom Gegentheile erwähnt wird. Diese Voraussetzung ist nicht ungerechtfertigt, da, wenn die Pleura nicht obliterirt gewesen wäre, sich dieser Umstand unangenehm bemerkbar gemacht hätte.

Dass es aber grundlos wäre, darauf zu rechnen, dass die Pleurablätter verklebt seien, davon erfahren wir in fünfzehn anderen Fällen, da in zehn die Pleura als offen, in fünf Fällen darin Serum gemeldet wird.

Mehrmals endlich war schon zur Zeit des operativen Eingriffes Eiter in der Pleura vorhanden.

Was geschieht nun, wenn die Pleurablätter an der Stelle der Operation nicht verwachsen sind? Man würde vermuthen, dass sofort Pneumothorax eintreten müsse, indem bei der Inspiration Luft in den Thoraxraum eingesogen werde, oder schon infolge des Unterdruckes in der Pleura bei deren Eröffnung und Communication mit der Aussenluft in dieselbe einströmen müsse. Nicht immer war es der Fall. In einzelnen Fällen sah man die intacte Pleura diaphragmatica, ja manchmal die Lunge in der Wunde liegen, bei eröffneter Pleura, ohne dass Pneumothorax eingetreten wäre. Wie ist nun dieses Vorkommnis zu erklären? Eine ebenfalls in einer der Krankengeschichten gemeldete kleine Manipulation leitet uns auf die Spur. Nämlich als man die Pleura eröffnete, keinen Eiter, den man vermuthet hatte, sondern einige Tropfen Serum darin fand, dabei die Beobachtung machte, dass die spiegelglatte

Pleura diaphragmatica in der Wunde liege, so führte man, um sich den überraschenden negativen Befund zu erklären, den Finger in die Pleura, die Zwerchfellkuppe abdrängend, ein und siehe da, sofort trat Luft in die Pleura ein. Es dürfte also die Erklärung folgendermaßen lauten: Erstens ist der eine Hauptfactor, welcher Luft in die Brusthöhle einsaugen kann, nämlich das Zwerchfell, bei grösseren subphrenischen Abscessen dadurch ausgeschaltet, dass seine Bewegung durch Überdehnung und hiemit bedingte Paralyse vernichtet ist, seine inspiratorische, active Abflachung bleibt wenigstens auf der afficirten Seite aus. Zweitens pflegt die untere Thoraxapertur eben durch die Einlagerung des voluminösen — so setzen wir ihn voraus — subphrenischen Abscesses ausgeweitet zu sein, so dass für die active inspiratorische, durch Auxiliarmuskeln bedingte weitere Thoraxausdehnung kaum ein Spielraum mehr übrig bleibt, daher auch diese Saugwirkung minimal ausfällt. Endlich, und das dürfte das entscheidende sein, wird durch die Entwicklung eines grösseren subphrenischen Abscesses das Zwerchfell gegen die Thoraxhöhle und zwar oft erstaunlich hoch hinaufgedrängt, und zwar, wie der Percussionsbefund ohne Pleuraaffection lehrt, so an die Thoraxwandungen angepresst, dass es dieselben mit einer weiten Fläche berührt und äusserlich vollständig leeren Schall erzeugt. Hiedurch ist beim Mangel einer inspiratorischen Ausweitung der unteren Thoraxapertur ein dauernder Flächencontact der Zwerchfellkuppe und der Pleura costalis, eventuell mit Einklemmung eines dünnen Lungenrandes, hergestellt. Da alle Factoren, die zur Aufhebung desselben hinarbeiten könnten, unthätig sind, so entsteht auch bei Eröffnung der Pleura kein Pneumothorax, Luft tritt aber sofort ein, sobald diese Flächenberührung durch mechanische Abdrängung der Zwerchfellkuppe, gleich einer partiellen Zwerchfellcontraction, gestört wird. Es ergibt sich hieraus, dass man sich nicht verleiten lassen darf, auf diesen innigen Contact der serösen Flächen zu rechnen, wenn der subphrenische Abscess theilweise durch Punction oder ganz durch Einschnitt entleert wird, und alle Maßregeln, die zum Schutze der grossen Pleurahöhle dienen können, zu vernachlässigen.

Welche schlimmen Folgen hat nun die Eröffnung der unobliterirten Pleurahöhle? Die eingetretene Luft bedingt eine Collabirung der Lunge, das Entstehen einer grossen, mit starren Wänden versehenen, mit atmosphärischer Luft gefüllten Höhle. Hieraus ergibt sich ein vermeidbarer dyspnoëtischer Zustand und die Möglichkeit einer Infection durch die eingedrungene Luft, Eiterung der Pleura mit ihrer langwierigen Heilungsdauer. Weiters setzt die fehlende Verwachsung der Pleurablätter die Möglichkeit, ja die grosse Wahrscheinlichkeit einer Infection der Brusthöhle durch den Inhalt des subphrenischen Abscesses, der wie wir kennen gelernt haben, durchaus nicht steril, sondern im höchsten Grade infectiös ist. Daraus folgen nun bestimmte Vorschriften für die Technik der Operation der intracostalen subphrenischen Abscesse.

Wie unsere Operationsberichte melden, sind durchaus nicht alle subphrenischen Abscesse intracostal gelegen, sondern eine ganze Reihe von ihnen ist auf einem anderen Wege als durch die Rippen leicht zu entleeren. Wenn wir nun revidiren, auf welchem Wege dies geschah, so treffen wir am häufigsten eine Incision im Epigastrium, in den beiden Hypochondrien und in den beiden Lumbalgegenden. Seltener wurde ein subphrenischer Abscess durch eine Incision in der Fossa iliaca (7, pericöcal) entleert; dies nur bei bis ans Diaphragma hinaufragenden perityphlitischen Abscessen. Solcher nicht transcostal operirter Abscesse zählen wir 34.

Zweimal wurde im Epigastrium die Abscesswand mit Pasta kalii caustici geätzt und die Incision im Schorf ausgeführt (Récamier's Methode). Magen 15; cholang. 20.

Zweimal (Magen 28, 29) fand man den subphrenischen Abscess nicht, indem man eine Incision zwischen Nabel und Symphyse, das anderemal auf der linken Bauchseite führte. Im Falle 2 (pericöcal) wurde ein perityphlitischer Abscess eröffnet, ein mit demselben nicht communicirender subphrenischer aber übersehen. Im Falle 9 (pericöcal) entleerte weder die in der Fossa iliaca noch die in der Mittellinie geführte Incision den subphren. Abscess. Endlich nahm der operative Eingriff im Falle 9 (metast.) einen merkwürdigen Verlauf. Die Probepunction ergab Eiter. Die Resection der 8. Rippe entleerte ein geruchloses klares Serum, Lunge in unmittelbarster Berührung mit der Brustwand in ungehinderter Function. Dabei blieb es! Der Eiter entstammte einem Leberabscesse, welcher aus unzähligen kleinen Abscessen schwammartig zusammengesetzt war.

Wir haben schon oben erwähnt, dass die Pleura nicht nur offen oder Serum führend, auch nicht durch Verwachsung obliterirt, sondern mehreremale eiterhaltig angetroffen wurde. Im Ganzen wurden solcher Fälle 9 beobachtet.

Doch hat man in einem Falle nicht transcostal, in acht aber wohl durch die Brustwandungen hindurch operirt. Im ersten Falle involvirte also die Operationsmethode nicht nothwendig die Entleerung des Pleuraempyems oder Pleuraabscesses. Doch auch bei transpleuraler, transcostaler Operation musste nicht der Eiter am Orte des Einschnittes liegen, hier konnte vielmehr eine Pleuraverwachsung vorliegen, während an anderer Stelle eine mehr oder minder umfängliche Eiteransammlung im Brustfell bestehen kann.

Der folgende Fall repräsentirt das Beispiel einer eitrigen Erkrankung der Pleura unter Umständen, unter welchen die Incision des subphrenischen Abscesses unmöglich den Pleuraeiter entleeren konnte: Es ist der Fall 5 (cholang.). In demselben hatte man durch eine Incision im Epigastrium einen subphrenischen Abscess mit einem Stein entleert. Daneben be-

stand ein mit demselben nicht communicirendes Empyem der Pleura und des Pericards, dem der Kranke unterlag.

Unter den transpleuralen Eröffnungen traf zufällig die Incision zweimal den circumscripten Pleuraabscess. Im Falle 23 (pericöcal) wurde bei Resection der 6. Rippe ein Abscess eröffnet, durch welchen sich auch der subphrenische Abscess auf dem Wege einer Perforation des Diaphragmas entleerte. Im Falle 3 (Echinok.) wurde durch Resection der 7. Rippe der Pleuraeiter entleert und dann durch eine Incision des angenähten Diaphragmas der vereiterte Parasit entleert. Heilung.

Einmal war ein gallehaltiges Empyem vorhanden, welches (im Falle 13, Echinok.) durch Resection der 7. Rippe operirt wurde. Man sah die collabirte Lunge und eine Perforation des Diaphragmas. Der subphrenische Raum und die Pleura wurden, jedes besonders, drainirt. Heilung.

In den folgenden Fällen lag der Pleuraeiter ausserhalb des Bereiches der Incision:

Im Falle 11 (pericöcal) entleerte man durch lumbalen Querschnitt und Resection der 12. Rippe den subphrenischen Abscess am 25. September. Am 13. October entfernte man durch Verlängerung des Schnittes gegen die Darmbeingrube einen Kothstein. Endlich am 25. October operirte man durch Rippenresection das begleitende Pleuraempyem. Im Falle 10 (Echinokokken) wurde vier Wochen nach der Eröffnung des subphrenischen Abscesses ein unter Influenzainfection entstandenes Empyem operirt durch Rippenresection.

In 9 weiteren Fällen enthüllte die Section eine Eiteransammlung in der Pleura, die entweder bei der Operation schon vorhanden war oder erst später entstand, in keinem der Fälle aber operativ angegangen wurde.

Im Falle 27 (Magen) fand man vor der Operation des subphrenischen Abscesses durch Punction Serum in beiden Pleurahöhlen. Bei der Section fand man über dem Abscess, links, ohne Perforation des Diaphragmas, ein Liter serösen Eiters.

Im Falle 7 (Echin.) wurde durch Incision eines äusseren Abscesses der subphrenische Leberechinokokkus entleert. Bei der Section fand man einen Abscess am Leberhilus, in der Pleura Eiter.

Im Falle 2 (thorakal) endlich eröffnete man durch Resection der 6. Rippe die vermeintliche Pleurahöhle, wusch sie aus. Rückwärts im selben Intercostalraum fand man einen zweiten abgeschlossenen Eiterherd, dessen Operation man verschob. Inzwischen starb der Kranke. Die Section zeigte, dass man einen subphrenischen Abscess operirt hatte, während die zwei Liter Eiter enthaltende Pleura uneröffnet geblieben war.

In Kenntnis dieser im Vorigen beschriebenen Umstände und möglichen Befunde können wir an die Besprechung der Operationstechnik eines subphrenischen Abscesses schreiten.

Es handelt sich demnach vor der Operation nicht nur um Diagnose eines subphrenischen Abscesses, sondern auch um die Erkennung einer denselben begleitenden Pleura-, Lungen- etc. Affection. Diesbezüglich verweisen wir auf das Capitel über Diagnose. Jedenfalls suchen wir nach Constatirung des Befundes nach einem günstigen Orte für den Einschnitt. Diese Bestimmung ist unter Umständen bei geringerer Ausdehnung der Eiteransammlung keine leichte, denn die häufig begleitenden Pleuraaffectionen verwischen nicht selten die Grenzen des Abscesses, auch die Adhäsionen der Eingeweide unter sich und an die Bauchwand verbieten es, die Incision nur allgemein im Bereiche der Dämpfungszone anzulegen.

Höchst willkommen ist das Vorhandensein einer beweglichen Gasblase, welche wir auch schon als vortheilhaft für die Diagnose bezeichnet haben. Im Bereiche derselben einzuschneiden ist jedenfalls empfehlenswert, da hiedurch die Verletzung eines Eingeweides einerseits, die Eröffnung des eventuell nur mit Serum gefüllten Pleuraraumes andererseits bestimmt vermieden wird. Man muss sich nur gegenwärtig halten, dass die Gasblase nicht immer sofort zu entdecken ist, insbesondere häufig nicht in der gewohnten Rückenlage und beim Aufsitzen. Am leichtesten nähert sie sich den Thoraxwandungen bei halber oder ganzer Seitenlage, in welcher sie dann nicht selten in der vorderen Axillarlinie angetroffen wird. Hier kann auch ganz zweckmässigerweise die Incision angelegt werden.

Wichtig ist nun, weiter zu entscheiden, wo der Schnitt zu führen ist, wenn keine Gasblase im Abscesse vorhanden ist. Da halten wir uns ziemlich in der Mitte der Dämpfungshöhe und unterlassen es jedenfalls nicht, den gewählten Ort durch den positiven Erfolg einer Probepunction sanctioniren zu lassen. Eigentlich würde die Aspiration von Gas, selbst übelriechendem, nicht genügen zur Definition der Einschnittsstelle, da das Colon transv. mit seinen beiden Übergängen ins Colon asc. und desc. nicht selten zur Abgrenzung des subphrenischen Abscesses herangezogen wird, das Gas also auch daher stammen könnte.

Also auch nur ein Tropfen Eiter ist zur Präcisirung der Incision wünschenswert, ausser wenn bei Punction der obersten Partien der Dämpfung Gas entweicht. Eine grössere Eiterentleerung vermeide man, da die flachen, gekrümmten Abscesshöhlen zwischen Leberoberfläche und Zwerchfellkuppe nachher schwer auffindbar sind.

Von Bedeutung ist nun weiter, sich zu überzeugen, in welchem Zustande sich die Nachbarorgane, insbesondere die Pleura, Leber und Lunge befinden, um ihre Miterkrankung nicht zu übersehen. Vor allem darf also ein Pleuraempyem bei allen Abscessarten und nicht ein Leberabscess bei metastatischen und cholangioitischen oder ein Nierenabscess bei perinephritischen Eiterungen übersehen werden, da er das

Operationsresultat trüben könnte. Zur Sicherstellung dient im äussersten Falle die Probepunction.

Bei sonst gleichen Verhältnissen besteht, wie schon oben bemerkt, ein wesentlicher Unterschied im Operationsverfahren darin, ob ein Theil des Abscesses unterhalb der 12. Rippe oder unterhalb der Rippenbögen und dem Proc. xiphoides zugänglich ist oder nicht. Ist es der Fall, so macht man die Incision auf der Höhe des gewöhnlich prominirenden, nicht selten von einem entzündlichen Wall umgebenen Abscesses, der oft genug deutliche Entzündungserscheinungen, Röthung, Hautödem, centrale Schmelzung, an sich trägt. Weitere Vorschriften zu geben, ist unnütz, da der Vorgang in gar nichts von der Technik der Eröffnung andersartiger, tiefliegender Abscesse abweicht.

Anders verhält es sich mit den vollständig intracostal gelegenen Abscessen. Unter Beobachtung der gewöhnlichen Operationstechnik bei Thorakotomien mit oder ohne Rippenresection gelangt man mit der, wie oben beschrieben, der Lage nach definirten Incision bis an die Pleura. Im voraus mit Bestimmtheit erkannt kann der Zustand der Pleura an dieser Stelle nicht werden. Sie kann hier obliterirt, frei (offen), ohne oder mit serösem Exsudat gefüllt sein, oder sie enthält Eiter, oder endlich zwischen der Thoraxwand und dem emporgedrängten Zwerchfell findet sich die entweder freibewegliche oder adhärente Lunge.

Im ersteren, dem allergünstigsten Falle, wird nach Durchtrennung der Pleura parietalis, die ungewöhnlich verdickt erscheinen wird, die Pleura diaphragmatica und sodann das mit ihr verlöthete Zwerchfell durchtrennt. Je nach der Lage des Abscesses, ob intra- oder extraperitoneal, wird zum Schlusse noch das Zwerchfellperitoneum incidirt. Hiemit ist man in der Höhle des Abscesses angelangt. Manchmal kann es noch nothwendig werden, eine eiterhaltige Hydatidenblase zu spalten, wiewohl dieselbe meistens unter Ablösung von ihrer Umgebung gewöhnlich platzt und collabirt im Eiter schwimmt oder nur noch mit einem Theile ihrer Oberfläche an die umliegenden Organe anhaftet. (Capsula Gliss.) Durch eine indifferente Flüssigkeit wird der oft übelriechende und Speisetheile führende Inhalt durch ein doppeltes, weitcalibriges Drainrohr unter geringem Druck ausgespült (am besten durch 0·6% Kochsalz- oder 3·5% Borsäurelösung). Wie der Fall 11 (Echinokokken) lehrt, können sich die vorhandenen Adhäsionen lösen und die nun offene Pleura durch den Abscessinhalt inficirt werden, wodurch im erwähnten Falle der letale Ausgang bedingt wurde. Man kann daher vorsichtshalber die Ränder der Zwerchfellincision mit einigen Nähten an die Pleura costalis oder nach entsprechender Rippenresection an die eingestülpte Haut fixiren.

Der nächst günstige Fall ist der, dass die Incision entweder einen circumscripten Pleuraabscess trifft oder ein freies Empyem eröffnet. Der Befund ist darum für den operativen Erfolg günstig zu nennen,

weil eine Infection der Pleura nicht mehr zu befürchten ist. Hier haben wir vor allem darauf zu achten, dass wir über der Pleuraeiterung nicht den subphrenischen Abscess übersehen. Die Entdeckung der Communication aus dem subphrenischen Raume in die Pleura macht manchmal Schwierigkeiten, jedenfalls ist bei halbwegs verdächtigem Befunde am Thorax und Inhalt des Abscesses nach einer solchen eifrigst zu fahnden. Es handelt sich nun in erster Linie darum, dass der Abscessinhalt sich auf dem kürzesten Wege eines Drainrohres entleert, ohne vorher die Pleura zu überschwemmen. In zweiter Linie sollte man immer die künftige Entleerung des Abscesses mit Vermeidung der Pleura überhaupt anzubahnen trachten, etwa dadurch, dass man für die erste Zeit auch eine Gegenöffnung am Thorax- oder Rippenrand anlegt, um so wenigstens für die Zeit, als der Abscessinhalt noch übelriechend ist, als z. B. eine offene Communication mit dem Magendarmcanal noch besteht, die Pleura davor zu schützen. Für ebenso lange Zeit könnte auch die eventuelle Öffnung im Diaphragma durch Jodoformgaze-Tamponade verschlossen werden.

Für die ganze Heilungsdauer ist jedoch, wie in meinem Falle (Echinokokken) sich ergab, nicht auf eine intacte Function einer Gegenöffnung am Rippenrande zu rechnen, da die in ihre Lage einrückenden Organe, besonders die Leber, die Öffnung bald verlegen, abknicken, so dass dann die höher oben angelegte Öffnung in Thätigkeit treten muss. Unterdessen dürfte aber der Abscessinhalt wesentlich an Infectiosität eingebüsst haben, auch wahrscheinlich eine wesentliche Verkleinerung der Abscess- oder Empyemhöhle stattgefunden haben.

Der unangenehmste Befund ist der, dass man — immer eine eiterliefernde Punction vorausgesetzt — bei der Operation auf eine Pleura trifft, welche entweder ganz intact ist oder nur seröses Exsudat enthält, denn hier kann die bis nun ohnehin recht schwere, mit allerlei Zufällen drohende Erkrankung an subphrenischem Abscess, noch durch eine Pleurainfection complicirt werden, wenn der Abscessinhalt mit derselben in Berührung kommt. Natürlich darf man sich auch da nicht von seiner Diagnose abwenden lassen. Es wurde schon gesagt, dass bei Eröffnung der intacten — oder einer exsudatführenden Pleura (nach Abfluss des serösen Exsudats) nicht nothwendig ein Pneumothorax eintreten muss. Liegt nicht der untere Lungenrand im Schnitt, so ist der Vorgang einfacher. Ist dagegen, wie im Falle 9 (metastat.), zwischen Zwerchfellkuppe und Thoraxwand der untere Lungenrand eingeschoben, so bleibt wohl nichts übrig, als die exspiratorische Lungenretraction abzuwarten und nun rasch mit Häkchen das Diaphragma an die Wunde heranzuziehen und die Lunge nicht mehr dazwischentreten zu lassen, oder die Lunge mechanisch zurückzuschieben, wobei allerdings Pneumothorax eintreten kann. Ist das gespannte Diaphragma derart sichtbar geworden, so kann der weitere Vorgang entweder der sein, dass die Pleura ringsum

mit Gaze tamponirt wird, um jeden daneben rinnenden Eitertropfen einzusaugen, oder man näht das Diaphragma an die Pleura costalis oder selbst an die Haut an. Da bei der Tamponade der Pleura das Diaphragma nach Entleerung der unter ihm befindlichen Eitermenge collabirt, sich also von der Brustwand entfernt, dann erst recht eine Infection der Pleura erfolgen kann, und man deshalb doch an eine Fixation des Zwerchfells denken muss, so ist es wohl zweckmässiger, das Diaphragma von vornherein zu befestigen. Nachdem man also die Spannung behufs leichteren Nähens durch Entleerung einer kleinen Menge Eiters vermindert hat, so näht man das Diaphragma mit Catgut, Seide oder, wie es bei den Franzosen beliebt ist, mit dünnem Draht mittels übergreifender Knopfnähte an die Brustwand an, selbstverständlich nachdem man sich überzeugt hatte, dass sich unter der Nahtstelle Eiter befindet. (Fig. 12.) Nun wird das Zwerchfell breit mit einer Incision

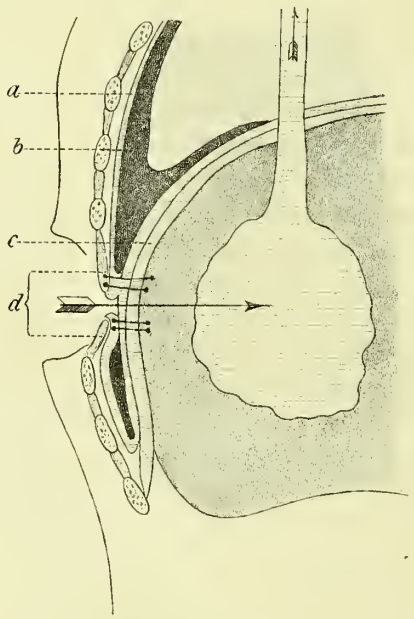

Fig. 12.

a = Pleura parietalis. — *b* = Pleurahöhle. — *c* = Diaphragma. *d* = Intercostalmuskeln.

Anmerkung: Diese Figur stellt eigentlich die Operation eines Leberabscesses dar (nach Godlee). Man denke sich statt Abscess in der Leber, einen Abscess über derselben.

eröffnet, der Inhalt entleert oder ausgespült, die Höhle desinficirt, in dieselbe entweder ein doppeltes Drainrohr eingeführt oder Jodoformgazestreifen eingelegt, wobei dafür Sorge zu tragen ist, dass die Ableitungsvorrichtungen bis in die entlegensten Falten der Höhle reichen, damit

keine Eiterverhaltung stattfinden könne. Ein voluminöser Kissenverband wird die ganze Brust einhüllen und eventuelle Wundsecrete aufnehmen.

Im Falle 11 (perinephr.) gieng man so vor: Man resecirte die 8. Rippe, fand die Pleura frei, wobei Luft in dieselbe eintrat, punctirte das Diaphragma mit positivem Resultat, verschloss die ganze Wunde, incidirte nach vier Tagen in der Lendengegend und entleerte den Eiter. Drainage der Wunde. In der Folge noch Exstirpation der von Abscessen durchsetzten Niere und Spaltung eines suprapoupartalen Abscesses, worauf Heilung eintrat. Trotz des guten Resultates vermögen wir diesen Vorgang nicht als zweckmässig zu empfehlen.

Besondere Schwierigkeiten bot der Fall 9 (Echinok.). Nach Resection der 9. Rippe und Traversirung der verwachsenen Pleura incidirte man nach Incision des Diaphragmas auch eine Cyste mit wasserklarem Inhalt; erst nach Einschnitt an einer rauhen Stelle in der Wand entleerte man den Eiter mit Gallebeimischung und Echinokokkusblasen. Auch dieser Fall heilte anstandslos.

Wie oben bereits der Nierenexstirpation gedacht wurde, die erst zur völligen Heilung führte, so wurde im Falle 4 (cholangioit.) noch nachträglich Cholecystotomie und endlich Cholecysto-Duodenostomie ausgeführt, um den Kranken vollkommen herzustellen.

Zum Schlusse noch einige Worte über die Erfolge der Operation. Wir führten oben schon die Zahlen an, dass 26 einfachen Incisionen und 9 Incisionen mit Rippenresectionen mit letalem Erfolge 19 einfache Incisionen und 20 Incisionen mit Rippenresection mit günstigem Erfolge gegenüberstehen.

Nun wurde bereits im Capitel über die Prognose der Umstände gedacht, welche die Aussichten auf Erfolg bei einem operativen Eingriff trüben könnten, und wir gelangten zum Schlusse, dass, bis auf einen Fall, entweder unbeherrschbare Complicationen, oder Umstände, welche sich in der Zukunft bei erweiterter Erfahrung und technischer Übung vermeiden lassen werden, zum Tode geführt haben; weiter, dass schon bei der zusammengewürfelten Statistik, wie wir sie nur bringen konnten, mehr als 50% der operativ behandelten Fälle genasen. Welche Fortschritte in dieser Richtung gemacht werden können, erhellt daraus, dass Körte und der Verfasser von je 9 operirten Fällen nur je einen Fall verloren, was einer Erfolglosigkeit der operativen Therapie in nur 11·1% der Fälle entspräche. Und doch finden sich in beiden Reihen Fälle, wo sich die Patienten vier bis fünf operativen Eingriffen unterwerfen mussten, deren jeder schon an und für sich ein grosser genannt werden muss und früher für lebensgefährlich gegolten hätte.

An der oben erwähnten Stelle führten wir auch alle jene Fälle an, in denen bei Operation die Heilung durch Naturheilvorgänge, welche vor oder nach der Operation angebahnt worden waren, unterstützt worden ist und zählten solcher Fälle 8. Meist war es eine Perforation

in die Lunge, welche zu der Eiterung unter dem Zwerchfell hinzugetreten war.

Uncomplicirte subphrenische Abscesse sind nach Entleerung in 16 bis 24 Tagen (wie unsere Fälle lehren) geheilt, da die Höhle durch Herabsteigen des Diaphragmas und Heraufsteigen der verdrängten Baucheingeweide sich rapid verkleinert.

Complicationen mit Pleuraaffectionen verlängern um ein bedeutendes die Heilungsdauer und ist zur Heilung in der Regel ein Zeitraum von 3—4 Monaten erforderlich. Ebenso verlängern andere Zufälle, Gallesecretion, Darmfistel, Urinfistel nicht nur die Heilungsdauer, sondern erfordern manchmal weitere, — mitunter sogar lebensgefährliche — operative Eingriffe, was auch von den eitrigen Pleuraaffectionen gilt, welche an und für sich nicht minder wie ihre Folgen, z. B. das ausbleibende Retrécissement thoracique, neue Operationen verlangen.

Auf ein Ereignis muss zum Schlusse noch hingewiesen werden: Im Falle Gähde (thorakal, 2) wurde folgender höchst wichtiger Zufall beobachtet: Nach gemachter Thorakotomie, am dritten Tage, hat der Patient in der Nacht mehrere Stunden geschlafen und äusserte keine subjectiven Beschwerden. Er spricht mit lauter Stimme und am Morgen verlangte er ein Buch zum Lesen. Respiration ruhig, 28, Puls 92, Temperatur 37·8. Um, wie bisher, die Ausspülung des Thorax vorzunehmen, wird der Patient an den Rand des Bettes gesetzt, aber in Rückenlage gelassen; die fixirenden Binden werden durchschnitten. Nach Einführung des Katheters werden reichliche Eitermengen entleert, die, ungerechnet den Verlust, ca. 500 cm^3 betragen. Der Kranke klagt nur über seinen Arm, welcher über den Kopf gelegt wurde, um besser zur Thoraxwunde zu gelangen. Nachdem die Ausspülung mit Carbolwasser vollendet und mit dem Quincke'schen Apparat die zweite Luftdurchspülung begonnen war, wobei noch immer reichliche Eitermassen folgten, bekam Patient plötzlich Dyspnoë, athmete oberflächlich, stöhnte und versuchte krampfhaft die Beine an den Leib zu ziehen. Die Pupillen waren starr dilatirt, der Puls nicht zu fühlen, die Cornea reactionslos und nach einigen Secunden blieb die Respiration aus. Die sofort eingeleitete und längere Zeit fortgesetzte künstliche Respiration blieb erfolglos. In weniger als einer halben Minute war der Exitus letalis erfolgt. Der Autor dieser Beobachtung sagt, er finde, ausser einer einzigen ähnlichen, nichts dergleichen in der Literatur verzeichnet. Dieser eine Fall ist der von Wagner, welcher nach Einführung einer Drainröhre in die Brust Collapsanfälle eintreten sah, welche mit Störung des Bewusstseins für einige Minuten einhergiengen. Umso interessanter ist es, dass in einem von mir operirten Falle, wo ein praktischer Arzt die Nachbehandlung leitete (siehe den Fall unter jenen, welche nach Affectionen der Gallenblase entstehen), ich eines Tages, circa 20 Tage nach der Operation, einen entsetzten Brief bekam, in welchem mir gemeldet

wird, dass beim Verbandwechsel, als ein von mir eingeführtes Drainrohr entfernt worden war, um gewaschen zu werden, dann wieder eingeführt und eine Ausspülung mit Carbolwasser vorgenommen wurde, die Patientin plötzlich das Bewusstsein verlor, die Pupillen dilatirt waren, kalter Schweiss auf der Stirn stand, der Puls nicht mehr zu tasten war. Die hinreichend, wohl an eine Stunde lang fortgesetzte künstliche Respiration hatte aber in diesem Falle den besten Erfolg. Die Patientin kam wieder zu sich und befindet sich seitdem wie vor dem Zufalle tadellos. Aber jeden Verband fürchtet sie und lässt an sich um keinen Preis eine Ausspülung vornehmen, was übrigens der Arzt ebenfalls gerne vermeidet, da die Wundverhältnisse ihn nicht hiezu zwingen. (Siehe auch Fall 11, metast.)

Druck von Leopold Karafiat in Brünn.

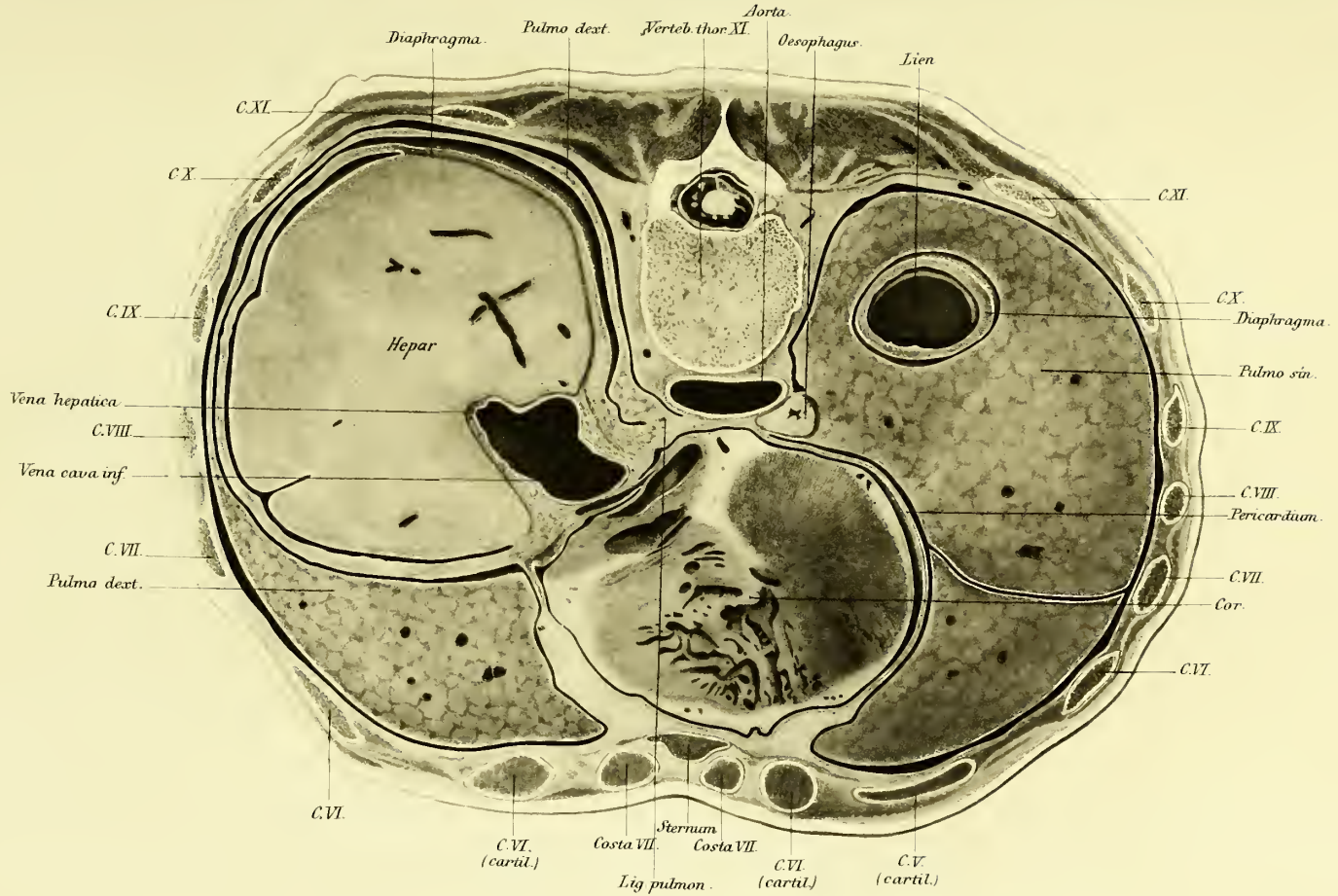
Aorta.
Diaphragma.
Pulmo dext.
Verteb. thor XI.
Oesophagus.
Lien
C.XI.
C.X.
C.XI.
C.IX.
C.X.
Diaphragma.
Hepar
Pulmo sin.
Vena hepatica
C.VIII.
C.IX.
Vena cava inf.
C.VIII.
Pericardium.
C.VII.
Pulmo dext.
C.VII.
Cor.
C.VI.
C.VI.
Sternum
C.VI. (cartil.)
Costa VII.
Costa VII.
C.VI. (cartil.)
C.V. (cartil.)
Lig pulmon.

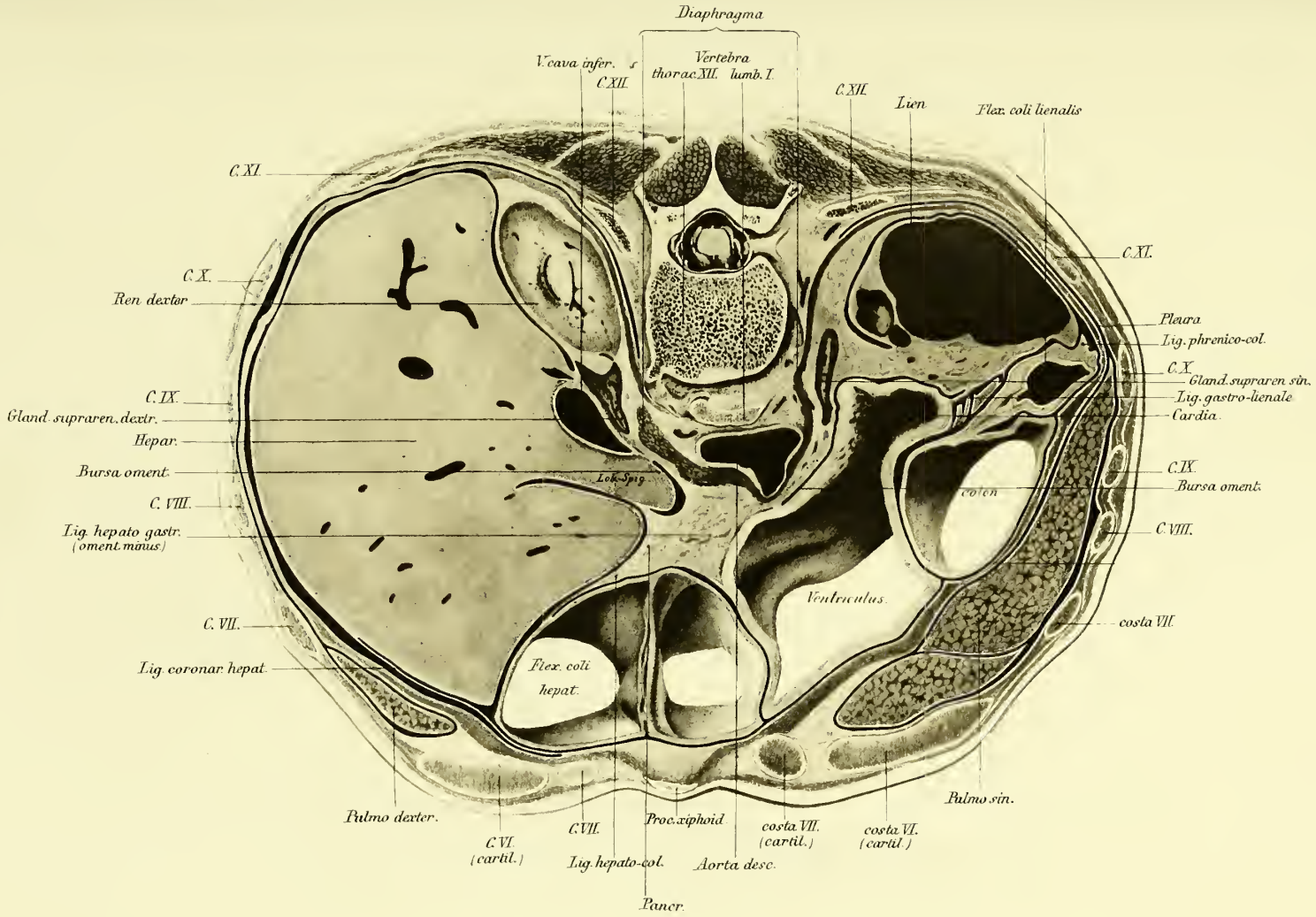
Diaphragma
V.cava infer.
C.XII.
Vertebra thorac.XII. lumb.I.
C.XII.
Lien
Flex. coli lienalis
C.XI.
C.XI.
C.X.
Ren dexter
Pleura
Lig. phrenico-col.
C.X.
Gland. supraren. sin.
Lig. gastro-lienale
Cardia
C.IX.
Gland. supraren. dextr.
Hepar.
Bursa oment.
Lob. Spig.
C.IX.
Bursa oment.
C.VIII.
Lig. hepato gastr. (oment. minus)
colon
C.VIII.
Ventriculus
C.VII.
costa VII.
Lig. coronar. hepat.
Flex. coli hepat.
Pulmo dexter.
Pulmo sin.
C.VI. (cartil.)
C.VII.
Proc. xiphoid
costa VII. (cartil.)
costa VI. (cartil.)
Lig. hepato-col.
Aorta desc.
Pancr.



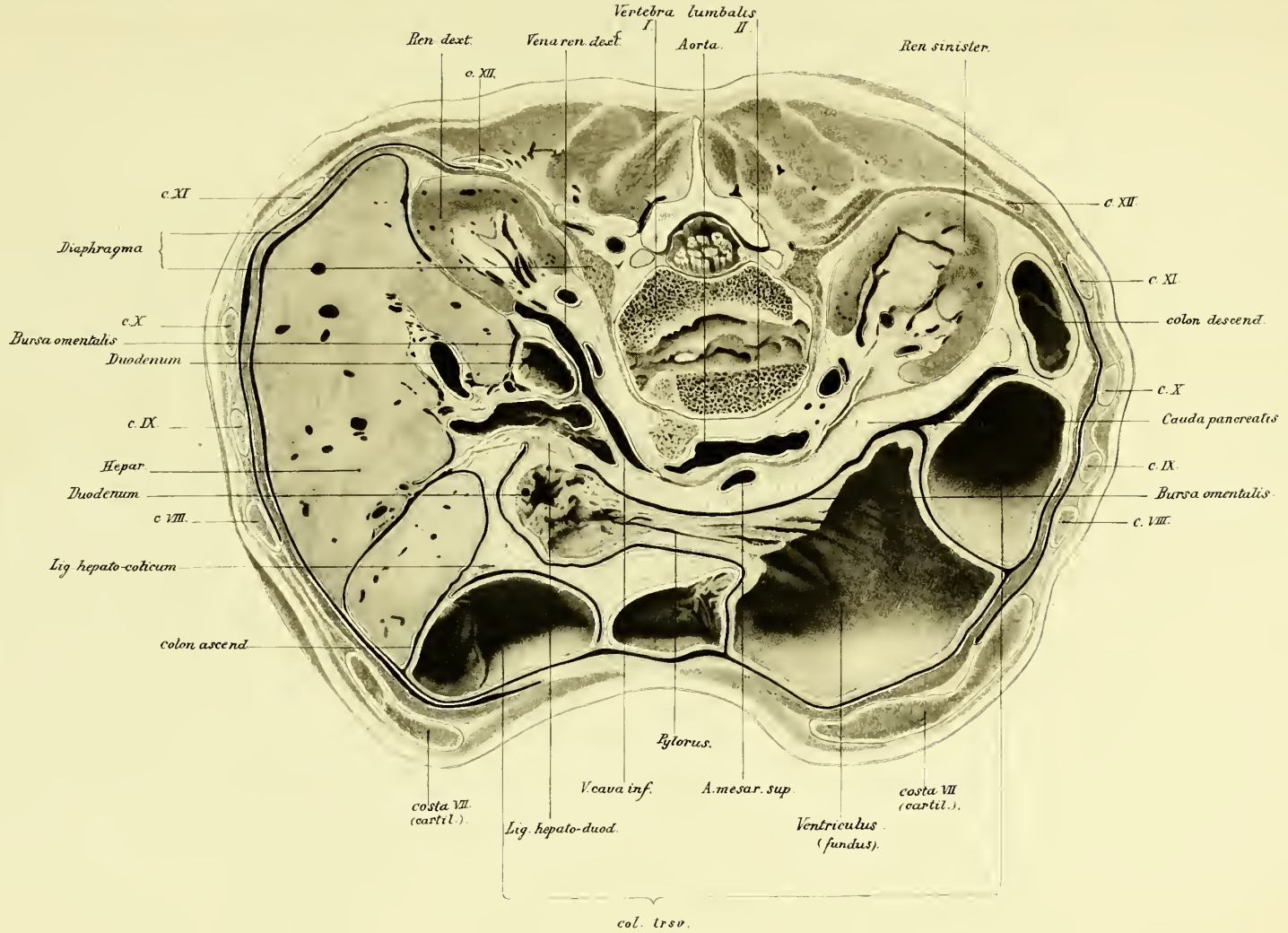
Vertebra lumbalis I
Vertebra lumbalis II
Ren dext.
Vena ren. dext.
Aorta.
Ren sinister.
c. XII.
c. XI
Diaphragma
c. X
Bursa omentalis
Duodenum
c. IX.
Hepar
Duodenum
c. VIII.
Lig. hepato-coticum
colon ascend.
c. XII.
c. XI.
colon descend.
c. X
Cauda pancreatis
c. IX.
Bursa omentalis
c. VIII.
Pylorus.
V. cava inf.
A. mesar. sup.
costa VII (cartil.)
Lig. hepato-duod.
Ventriculus (fundus).
costa VII (cartil.).
col. trsv.

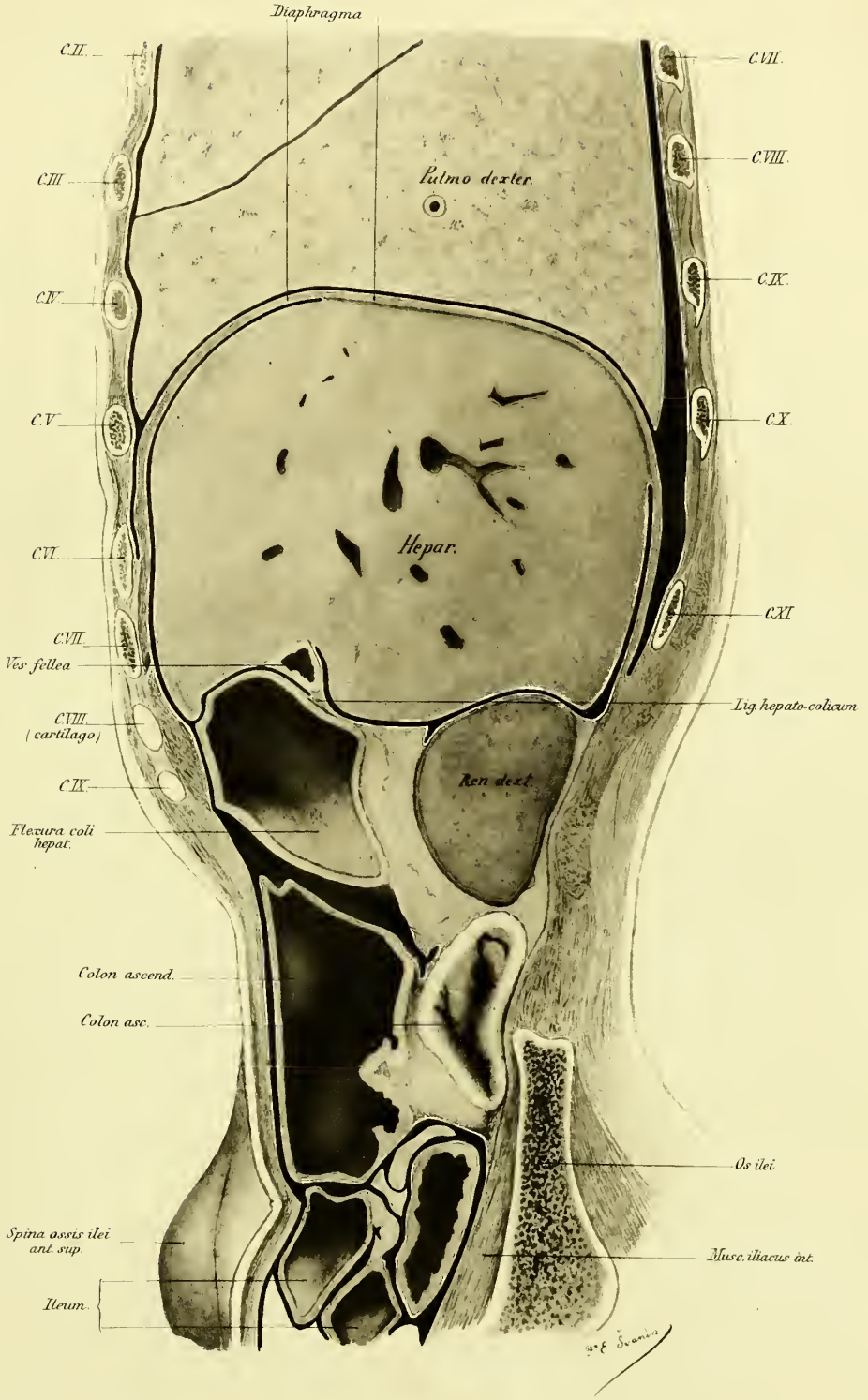
Diaphragma
C.II.
C.III.
C.IV.
C.V.
C.VI.
C.VII.
Ves fellea
C.VIII. (cartilago)
C.IX.
Flexura coli hepat.
Colon ascend.
Colon asc.
Spina ossis ilei ant. sup.
Ileum.
C.VII.
C.VIII.
C.IX.
C.X.
C.XI
Pulmo dexter.
Hepar.
Lig. hepato-colicum
Ren dext.
Os ilei
Musc. iliacus int.

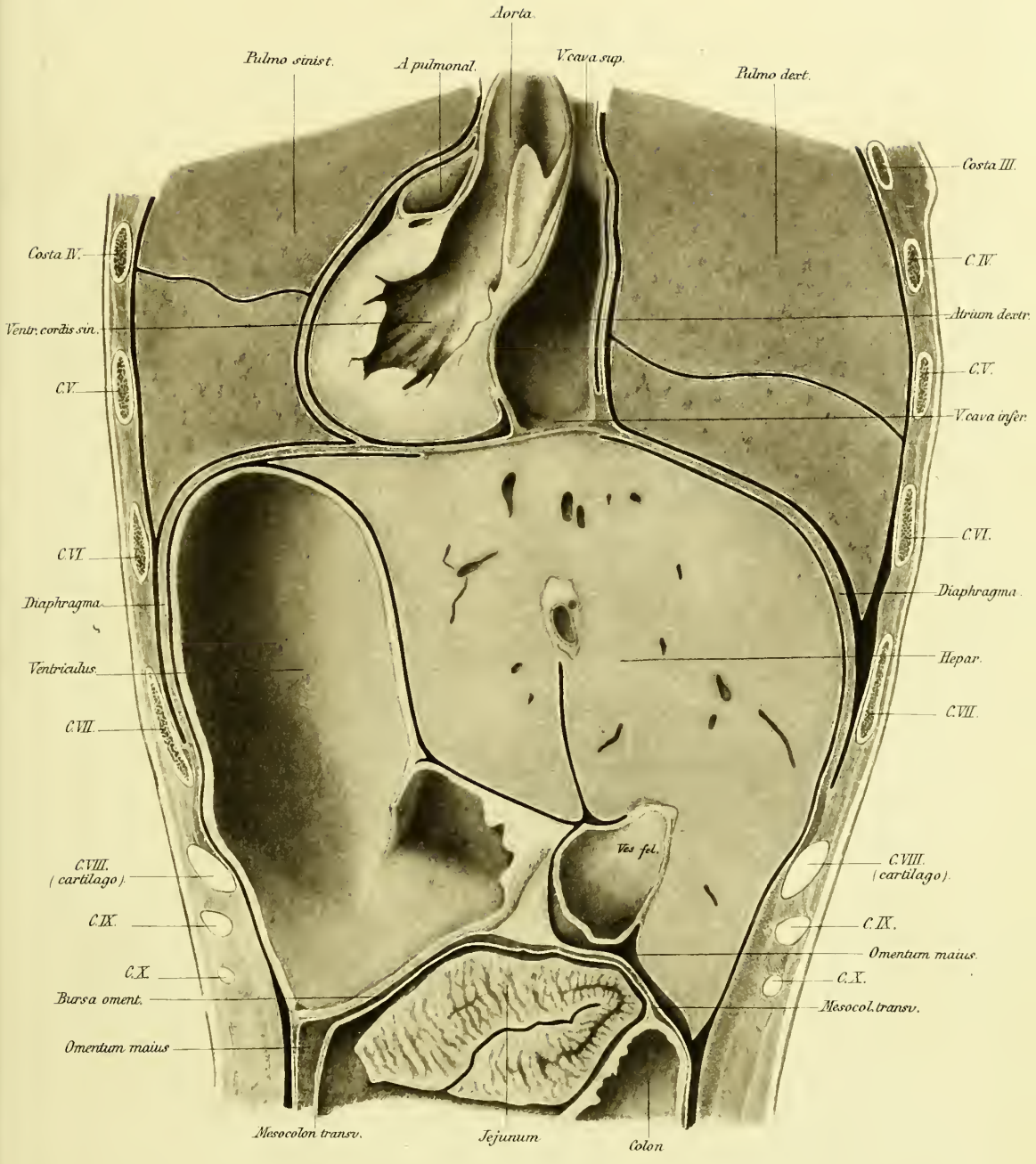

Del. Dr. E. Svanda

Erklärung der Tafel VII.: Echinokokkus der Leber.

a = Bindegewebsschicht

b = Schichte von Bindegewebe. in welcher Reste von Lebergewebe sichtbar.

c = normales Lebergewebe.

d = Lungenadhäsion.

Diaphragma ist mit der Leberoberfläche des rechten Lappens innig verwachsen.

× × / * * = Partien. welche sich nach Schluss des Sackes decken würden.

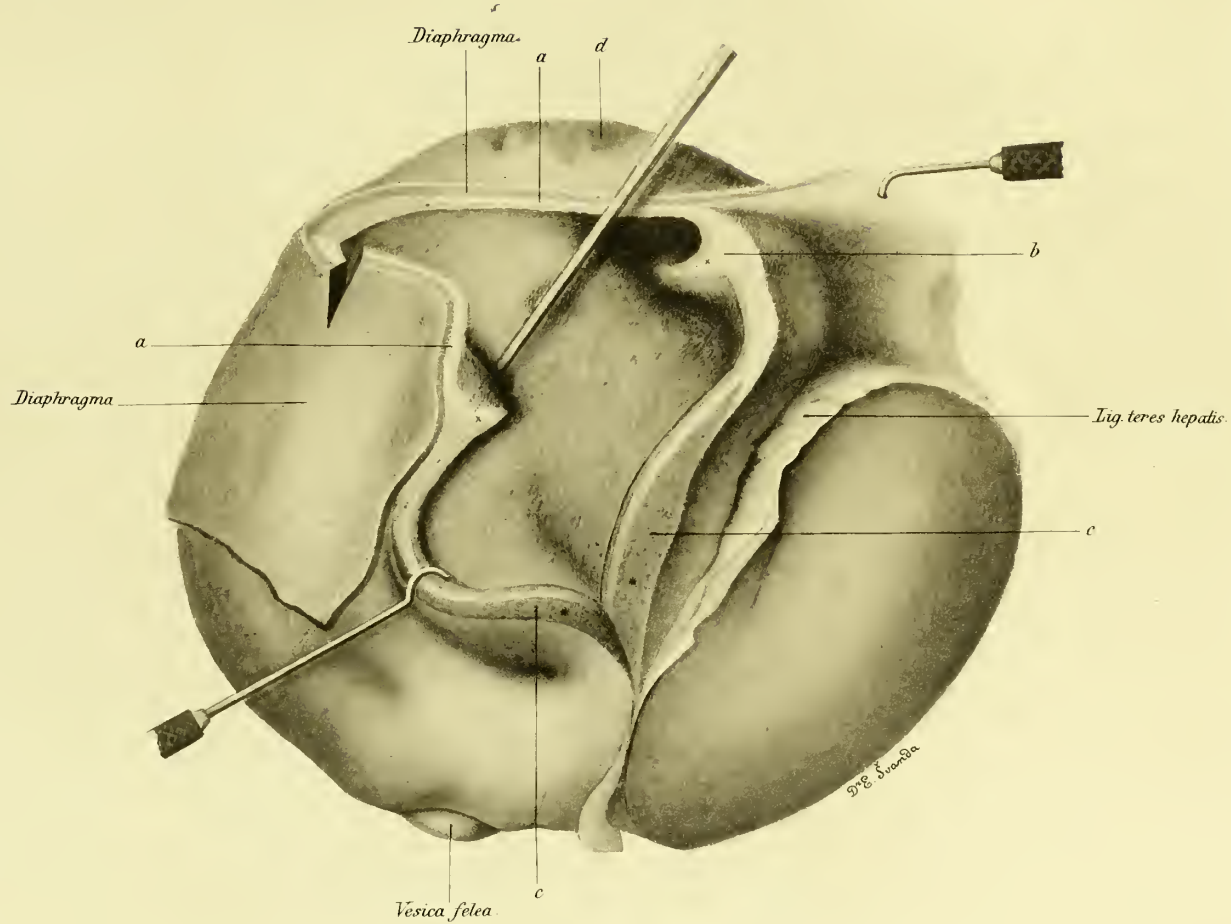

Verlag von Josef Šafář in Wien.

Photogravure von R. Paulussen, Wien.

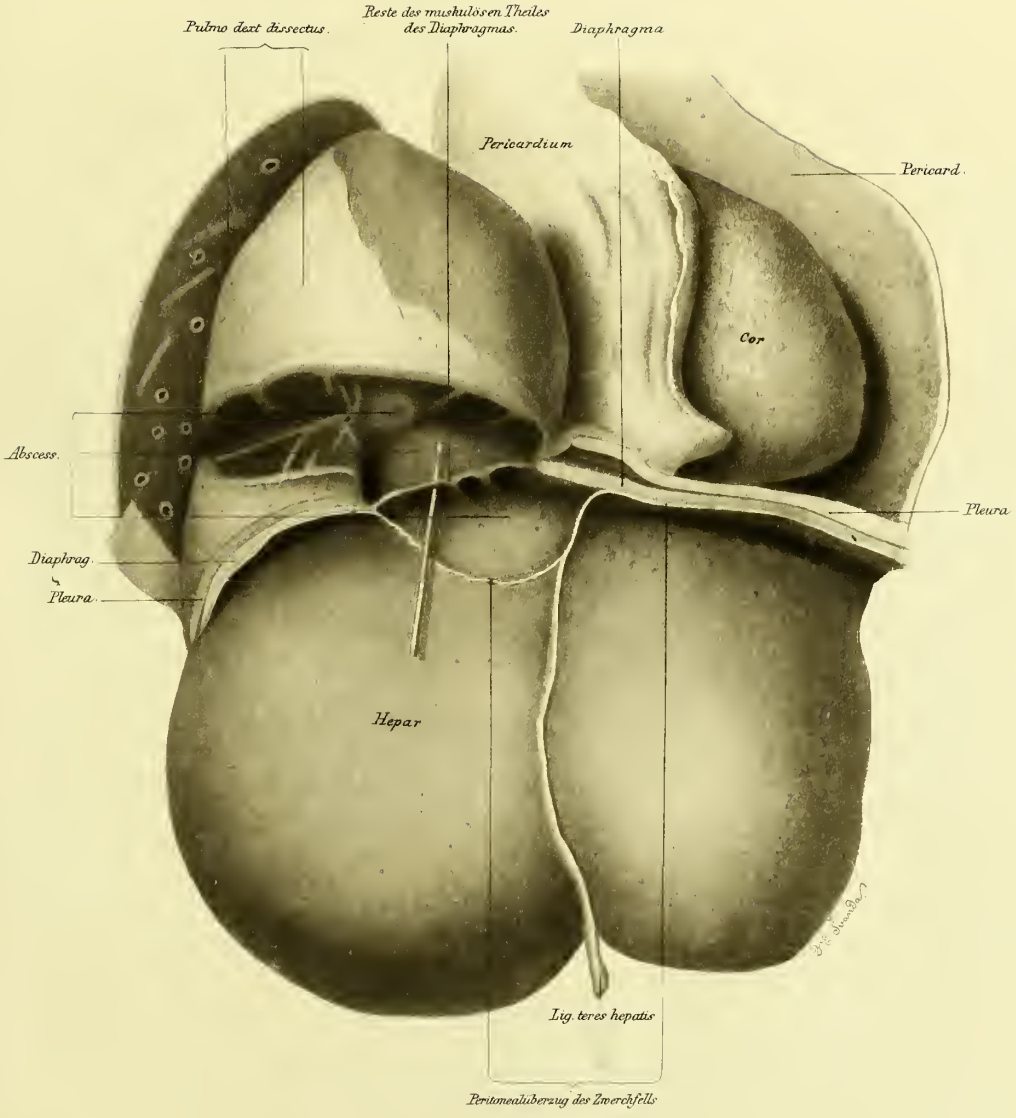
Pulmo dext dissectus.
Reste des muskulösen Theiles des Diaphragmas.
Diaphragma
Pericardium
Pericard.
Cor
Abscess.
Pleura
Diaphrag.
Pleura
Hepar
Lig. teres hepatis
Peritonealüberzug des Zwerchfells